This is a digital copy of a book that was preserved for generations on library shelves before it was carefully scanned by Google as part of a project to make the world's books discoverable online.

It has survived long enough for the copyright to expire and the book to enter the public domain. A public domain book is one that was never subject to copyright or whose legal copyright term has expired. Whether a book is in the public domain may vary country to country. Public domain books are our gateways to the past, representing a wealth of history, culture and knowledge that's often difficult to discover.

Marks, notations and other marginalia present in the original volume will appear in this file - a reminder of this book's long journey from the publisher to a library and finally to you.

Usage guidelines

Google is proud to partner with libraries to digitize public domain materials and make them widely accessible. Public domain books belong to the public and we are merely their custodians. Nevertheless, this work is expensive, so in order to keep providing this resource, we have taken steps to prevent abuse by commercial parties, including placing technical restrictions on automated querying.

We also ask that you:

+ *Make non-commercial use of the files* We designed Google Book Search for use by individuals, and we request that you use these files for personal, non-commercial purposes.

+ *Refrain from automated querying* Do not send automated queries of any sort to Google's system: If you are conducting research on machine translation, optical character recognition or other areas where access to a large amount of text is helpful, please contact us. We encourage the use of public domain materials for these purposes and may be able to help.

+ *Maintain attribution* The Google "watermark" you see on each file is essential for informing people about this project and helping them find additional materials through Google Book Search. Please do not remove it.

+ *Keep it legal* Whatever your use, remember that you are responsible for ensuring that what you are doing is legal. Do not assume that just because we believe a book is in the public domain for users in the United States, that the work is also in the public domain for users in other countries. Whether a book is still in copyright varies from country to country, and we can't offer guidance on whether any specific use of any specific book is allowed. Please do not assume that a book's appearance in Google Book Search means it can be used in any manner anywhere in the world. Copyright infringement liability can be quite severe.

About Google Book Search

Google's mission is to organize the world's information and to make it universally accessible and useful. Google Book Search helps readers discover the world's books while helping authors and publishers reach new audiences. You can search through the full text of this book on the web at `http://books.google.com/`

Über dieses Buch

Dies ist ein digitales Exemplar eines Buches, das seit Generationen in den Regalen der Bibliotheken aufbewahrt wurde, bevor es von Google im Rahmen eines Projekts, mit dem die Bücher dieser Welt online verfügbar gemacht werden sollen, sorgfältig gescannt wurde.

Das Buch hat das Urheberrecht überdauert und kann nun öffentlich zugänglich gemacht werden. Ein öffentlich zugängliches Buch ist ein Buch, das niemals Urheberrechten unterlag oder bei dem die Schutzfrist des Urheberrechts abgelaufen ist. Ob ein Buch öffentlich zugänglich ist, kann von Land zu Land unterschiedlich sein. Öffentlich zugängliche Bücher sind unser Tor zur Vergangenheit und stellen ein geschichtliches, kulturelles und wissenschaftliches Vermögen dar, das häufig nur schwierig zu entdecken ist.

Gebrauchsspuren, Anmerkungen und andere Randbemerkungen, die im Originalband enthalten sind, finden sich auch in dieser Datei – eine Erinnerung an die lange Reise, die das Buch vom Verleger zu einer Bibliothek und weiter zu Ihnen hinter sich gebracht hat.

Nutzungsrichtlinien

Google ist stolz, mit Bibliotheken in partnerschaftlicher Zusammenarbeit öffentlich zugängliches Material zu digitalisieren und einer breiten Masse zugänglich zu machen. Öffentlich zugängliche Bücher gehören der Öffentlichkeit, und wir sind nur ihre Hüter. Nichtsdestotrotz ist diese Arbeit kostspielig. Um diese Ressource weiterhin zur Verfügung stellen zu können, haben wir Schritte unternommen, um den Missbrauch durch kommerzielle Parteien zu verhindern. Dazu gehören technische Einschränkungen für automatisierte Abfragen.

Wir bitten Sie um Einhaltung folgender Richtlinien:

+ *Nutzung der Dateien zu nichtkommerziellen Zwecken* Wir haben Google Buchsuche für Endanwender konzipiert und möchten, dass Sie diese Dateien nur für persönliche, nichtkommerzielle Zwecke verwenden.

+ *Keine automatisierten Abfragen* Senden Sie keine automatisierten Abfragen irgendwelcher Art an das Google-System. Wenn Sie Recherchen über maschinelle Übersetzung, optische Zeichenerkennung oder andere Bereiche durchführen, in denen der Zugang zu Text in großen Mengen nützlich ist, wenden Sie sich bitte an uns. Wir fördern die Nutzung des öffentlich zugänglichen Materials für diese Zwecke und können Ihnen unter Umständen helfen.

+ *Beibehaltung von Google-Markenelementen* Das "Wasserzeichen" von Google, das Sie in jeder Datei finden, ist wichtig zur Information über dieses Projekt und hilft den Anwendern weiteres Material über Google Buchsuche zu finden. Bitte entfernen Sie das Wasserzeichen nicht.

+ *Bewegen Sie sich innerhalb der Legalität* Unabhängig von Ihrem Verwendungszweck müssen Sie sich Ihrer Verantwortung bewusst sein, sicherzustellen, dass Ihre Nutzung legal ist. Gehen Sie nicht davon aus, dass ein Buch, das nach unserem Dafürhalten für Nutzer in den USA öffentlich zugänglich ist, auch für Nutzer in anderen Ländern öffentlich zugänglich ist. Ob ein Buch noch dem Urheberrecht unterliegt, ist von Land zu Land verschieden. Wir können keine Beratung leisten, ob eine bestimmte Nutzung eines bestimmten Buches gesetzlich zulässig ist. Gehen Sie nicht davon aus, dass das Erscheinen eines Buchs in Google Buchsuche bedeutet, dass es in jeder Form und überall auf der Welt verwendet werden kann. Eine Urheberrechtsverletzung kann schwerwiegende Folgen haben.

Über Google Buchsuche

Das Ziel von Google besteht darin, die weltweiten Informationen zu organisieren und allgemein nutzbar und zugänglich zu machen. Google Buchsuche hilft Lesern dabei, die Bücher dieser Welt zu entdecken, und unterstützt Autoren und Verleger dabei, neue Zielgruppen zu erreichen. Den gesamten Buchtext können Sie im Internet unter `http://books.google.com` durchsuchen.


BIBLIOTHECA
BOSTONIENSIS
MEDICINAE
SERVAT ET DOCET
FVNDATA
MDCCCLXX
EX DONO

ZEITSCHRIFT

FÜR

OHRENHEILKUNDE

MIT BESONDERER BERÜCKSICHTIGUNG

DER

RHINOLOGIE UND DER ÜBRIGEN GRENZGEBIETE

IN DEUTSCHER UND ENGLISCHER SPRACHE

HERAUSGEGEBEN VON

Prof. Dr. H. KNAPP in New-York
Prof. Dr. O. KÖRNER in Rostock
Prof. Dr. ARTHUR HARTMANN in Berlin
Prof. Dr. U. PRITCHARD in London.

SECHSUNDVIERZIGSTER BAND.

Mit 11 Tafeln und 23 Abbildungen im Texte.

WIESBADEN.
VERLAG VON J. F. BERGMANN.
1904.

BOSTON MEDICAL
AUG 30 1904
LIBRARY.

Das Recht der Uebersetzung bleibt vorbehalten.

CATALOGUED
AUG 30 1904
E. H. B.

Druck von Carl Ritter in Wiesbaden.

INHALT.

Originalarbeiten.

Seite

I. Die toxische Neuritis acustica und die Beteiligung der zugehörigen Ganglien. Von Dr. Wittmaack in Heidelberg, ehem. Assistent der Poliklinik. Mit 12 Figuren auf den Tafeln I/V. [Aus der Universitäts-Poliklinik für Ohren-, Nasen- und Kehlkopfkrankheiten zu Breslau (Dir. Prof. Kümmel)]. 1

II. Untersuchungen über die Lage der Bogengänge des Labyrinthes im Schädel und über die Flüssigkeitsverschiebung in den Bogengängen bei Kopfbewegungen. Von Dr. Tatsusaburo Sarai aus Japan. Mit 4 Abbildungen im Texte 72

III. Über den klonischen Krampf des Musculus tensor veli und die dadurch erzeugten objektiv hörbaren Ohrgeräusche. Von Prof. Dr. Ad. Valentin in Bern. Mit 4 Abbildungen im Texte . 84

IV. Erfahrungen über die Radikaloperation des chronischen Stirnhöhlenempyems nach Killian. Von Privatdozent Dr. E. Eschweiler in Bonn. (Aus der Abteilung für Hals-, Nasen- und Ohrenkranke am Krankenhaus der Barmherzigen Brüder und aus dem St. Johannis-Hospital zu Bonn.) 102

V. Ein Fall von akustisch-optischer Synästhesie (Farbenhören). Von Dr. med. Tatsusaburo Sarai aus Japan. (Aus der Ohren- und Kehlkopfklinik in Rostock.) 130

VI. Herpes der Ohrmuschel mit Neuritis des Nervus facialis. Von Dr. Tatsusaburo Sarai aus Japan. Mit einem Zusatze von O. Körner. (Aus der Ohren- und Kehlkopfklinik in Rostock.) 136

VII. Ein Fall primärer, isolierter Mittelohrtuberkulose. Von Dr. A. Rebbeling, Assistenzarzt. (Aus der Poliklinik für ohrenkranke Kinder in Dresden-Johannstadt. Vorstand: Dr. med. R. Hoffmann.) 138

VIII. Ein Fall von primärem Zylinderzellenkarzinom des Mittelohres. Von Dr. med. W. Lange, Assistent der Klinik. Mit 4 Abbildungen auf Tafel VI/VII. (Aus der Ohrenklinik der Königl. Charité in Berlin. Direktor: Geh. Med.-Rat Prof. Dr. Passow.) 209

IX. Uber das Vorkommen der vorderen Falte am menschlichen Trommelfell. Von Stabsarzt Dr. Brunzlow in Rostock. Mit 7 Abbildungen im Text. (Aus der Universitäts-Ohrenklinik in Rostock.) 230

X. Über Vorkommen und Fehlen von gekreuzten Lähmungen und Sprachstörungen bei den otogenen Eiterungen des Hirns und der Hirnhäute. Von Dr. Takabatake, Professor der Chirurgie an der staatlichen medizinischen Schule zu Nagasaki. (Aus der Ohren- und Kehlkopfklinik der Universität Rostock.) 236

XI. Zur Kenntnis der Missbildungen des Gehörorganes, besonders des Labyrinthes. Von Privatdoz. Dr. G. Alexander, Assistent der Ohrenklinik (Vorstand: Hofrat Professor Politzer) an der k. k. Universität in Wien. Hierzu Tafel VIII/IX. (Aus dem Senckenbergschen pathologisch-anatomischen Institut [Direktor: Geheimrat Professor Weigert] in Frankfurt a. M.) 245

XII. Otitische Gehirnleiden. Mitteilungen aus der Ohren- und Kehlkopfabteilung des Reichshospitals in Kristiania. 1. Der otitische Hirnabscess. Von Professor V. Uchermann in Kristiania . 303

Seite

XIII. Über den angeblich zyklischen Verlauf der akuten Paukenhöhlenentzündung. Von O. Körner. Mit 1 Textabbildung. (Aus der Ohren- und Kehlkopfklinik der Universität Rostock.) . . 369

XIV. Zur Kasuistik der objektiven Ohrgeräusche. Von Dr. Curt Friedmann, Assistent der Klinik. (Aus der Poliklinik des Herrn Prof. Dr. B. Baginsky.) 373

XV. Bestimmung der Gehörschärfe in Mikro-Millimetern. Von Dr. Struyken in Breda. Mit 7 Figuren im Text und 2 Figuren auf Tafel X/XI 378

XVI. Ansiedelung von Aspergillus fumigatus in beiden Nasenhöhlen bei Ozäna. Von Dr. Richard Deile in Leipzig. (Aus dem pathologischen Institut der Universität Leipzig. Direktor: Geheimrat Prof. Dr. Marchand.) 386

Literaturbericht.

Bericht über die Leistungen und Fortschritte auf dem Gebiete der Ohrenheilkunde, der Rhinologie und der übrigen Grenzgebiete im dritten und vierten Quartal des Jahres 1903. Zusammengestellt von Prof. Dr. Arthur Hartmann in Berlin 143. 254

Gesellschaftsberichte.

Bericht über die Verhandlungen des Dänischen oto-laryngologischen Vereins. Von Dr Jörgen Möller in Kopenhagen 280

Bericht über die Jahresversammlung der Société Française d'Otologie et de Laryngologie in Paris. Oktober 1903. Von Dr. Bourgeois in Paris. (Übersetzt und gekürzt von Dr. Edgar Hartmann in Berlin.) 284

Bericht über die Verhandlungen der Berliner otologischen Gesellschaft. Von Dr. Max Leichtentritt 203. 292

Besprechungen.

Werner Spalteholz, Handatlas der Anatomie des Menschen. 3 Bde. Besprochen von Prof. Dr. O. Körner in Rostock 206

Otitis media der Säuglinge. Bakteriologische und anatomische Studien von Dr. med. Hermann Preysing, Privatdozent an der Universität Leipzig. Mit 40 Tafeln. Besprochen von Arthur Hartmann 296

Die Nebenhöhlen der Nase in ihren Lagebeziehungen zu den Nachbarorganen auf fünfzehn farbigen Tafeln dargestellt von Dr. Gust. Killian, Professor e. o. in Freiburg i. B. Besprochen von Dr. Gustav Brühl in Berlin 297

Zur Differentialdiagnose von Dermatosen und Lues bei den Schleimhauterkrankungen der Mundhöhle und oberen Luftwege mit besonderer Berücksichtigung der Hautkrankheiten als Teilerscheinungen. Von Dr. Gottfried Trautmann in München. Besprochen von Dr. Gustav Brühl in Berlin 298

Atti del Sesto congresso della Societa italiana di laringologia, d'otologia e di rinologia; pubblicati per cura del Prof. Massei e del Dr. Garzia. Besprochen von Dr. E. Rimini in Triest . . 299

Fach- und Personalnachrichten 208. 300. 401

Berichtigung 208. 301

BOSTON MEDICAL
AUG 30 1904
LIBRARY.
8237

I.

[Aus der Universitäts-Poliklinik für Ohren-, Nasen- und Kehlkopfkrankheiten zu Breslau (Dir. Prof. Kümmel)].

Die toxische Neuritis acustica und die Betheiligung der zugehörigen Ganglien.

Von Dr. Wittmaack in Heidelberg,
ehem. Assistent der Poliklinik.

Mit 12 Figuren auf den Tafeln I/V.

Ein Blick in die ophthalmologische und neurologische Literatur zeigt uns, dass die toxische Neuritis optica, ebenso wie die toxische Polyneuritis ein gut abgrenzbares Krankheitsbild darstellt [Uhthoff[1]) und Flatau-Remak[2])]. Sie kann hervorgerufen werden durch eine grosse Zahl dem Körper einverleibter Gifte (Nicotin, Alkohol, Schwefelkohlenstoff, Blei, Arsen, Phosphor, Jodoform, Stramonium, Haschich, Chinin, Salicylsäure, Filix mas, Granatwurzel u. a.), durch die Toxine zahlreicher Infectionserreger (Influenza, Syphilis, Tuberculose, Rheumatismus, Malaria, Typhus abdominalis, Erysipel, Masern, Diphtherie u. a.) und durch toxisch wirkende Substanzen, die ihre Entstehung einer Störung des physiologischen Stoffwechsels verdanken — durch Autointoxication — (Diabetes, Gicht, Gravidität, Puerperium. Dyskrasie und Kachexie). Es trägt also nicht ein bestimmter specifischer Erreger die Schuld an dem Auftreten dieser Erkrankung, sondern zahlreiche Ursachen können ihr Auftreten bedingen. Gemeinsam ist allen Fällen nur der Aufenthalt toxisch wirkender Substanzen im Blutkreislauf. Ihr charakterisches Gepräge erhält die Krankheit vor Allem durch die klinisch bemerkbaren Symptome und den ihnen zu Grunde liegenden pathologisch-anatomischen Befund. Erstere geben sich im Auftreten charakteristischer Sehstörungen — bezw. (bei Polyneuritis) Functions-

[1]) Uhthoff, Die toxische Neuritis optica. Congrès de Médic. XIII, Paris 1900.

[2]) Flatau-Remak, Neuritis und Polyneuritis. Specielle Pathologie und Therapie von Nothnagel, XI. Band, 3. Theil.

störungen der befallenen Nerven zu erkennen. Letzterer lehrt, dass sie bedingt sind durch parenchymatösen Zerfall der Nervenfasern, seröse Exsudation in den Nervenstamm und Proliferation des interstitiellen Gewebes. Hierbei lasse ich die Frage, ob die Veränderungen des interstitiellen Gewebes oder der Nervenfaserschwund das primär Entstehende sei, zunächst noch unentschieden.

Unsere Kenntnisse über das Vorkommen einer analogen Neuritis acustica sind noch recht ungenügend. Sie stützen sich fast lediglich auf vereinzelte klinische Beobachtungen. Die spärlichen pathologisch-anatomischen Untersuchungen, die hierüber vorliegen, beziehen sich, soweit ich habe ersehen können, durchgehends auf Fälle, welche erst längere Zeit nach Einsetzen der Erkrankung, meist erst nach gänzlichem Ablauf derselben zur Obduction kamen, bei denen also nur noch die Residuen eines abgelaufenen Entzündungsprocesses nachzuweisen waren.

Ich bin in der Lage über einen in der medicinischen Klinik zu Breslau beobachteten, auf der Höhe des Erkrankungsprocesses zur Section gekommenen einschlägigen Fall zu berichten, der, wie ich glaube, in jeder Hinsicht einwandsfrei beobachtet und untersucht wurde.

I. Klinischer Theil.

Ich gebe zunächt die Krankengeschichte des Falles wieder. Sie ist wesentlich gekürzt und enthält nur soviel, wie für die Beurtheilung der Hörstörung und des allgemeinen Körperzustandes von Interesse ist.

J. K., 23 Jahre alt. Anamnese: Als Kind hatte Patientin einige Male Drüsenschwellungen. In den Jahren 1893—95 litt sie manchmal an Nasenbluten. Im Jahre 1901 wurde sie wegen Lungenspitzenkatarrhes in der medicinischen Universitäts-Poliklinik behandelt Im December 1901 bekam sie in Folge zugiger und kalter Wohnungsverhältnisse Reissen in den Beinen. Im Februar 1902 kam sie wegen Rippenfellentzündung in Behandlung der medicinischen Universitäts-Poliklinik. Nach vorübergehender kurzer Besserung stellte sich wieder stärkere Athemnot, trockener Husten, Rücken- und Kopfschmerzen ein. Ferner klagte sie über Appetitlosigkeit und stärkeres Durstgefühl. Auch traten in letzter Zeit starke Nachtschweisse auf. Die Beschwerden steigerten sich so, dass sie in die Klinik aufgenommen werden musste (2. IV. 1902). Hier wurden wiederholt beträchtliche Mengen eines linksseitigen hämorrhagischen Pleuraexsudates durch Punction entleert. Es bestanden andauernd abendliche, oft recht beträchtliche Temperatursteigerungen, Doch besserte sich das Allgemeinbefinden unter Zurückgehen des Exsudates so weit, dass die Patientin darauf bestand, entlassen zu werden (24. V. 1902). Während des Aufenthalts in der Klinik hat Patientin keinmal Klagen über ihre Ohren

geäussert und auch objectiv ist niemals auch nur ein geringer Grad von Schwerhörigkeit aufgefallen. Bald nach ihrer Entlassung verschlechterte sich indessen ihr Zustand wieder erheblich. Es stellte sich bald wieder stärkere Athemnot, hohes Fieber und grosse Schwäche ein, sodass eine abermalige Aufnahme in die Klinik am 24. VI 1902 erforderlich wurde. Circa 8 Tage vorher war unter intensivem Ohrensausen rapid zunehmende Schwerhörigkeit aufgetreten. Ueber Schwindelgefühl wurde nicht geklagt.

Status praesens am 24. VI. 1902: Temp. 38,0, Puls 116, Respir. 40. Aeusserst abgemagerte Patientin, stark beschleunigte dyspnoische Athmung. Cyanose des fieberhaft gerötheten Gesichtes. Ausserordentliche Schwerhörigkeit. Sensorium nicht ganz frei. Patientin liegt apathisch im Bett, meist laut vor sich hinsprechend.

Thorax ausgesprochen paralytisch. Die linke Seite bleibt bei der Athmung zurück.

Lungenbefund: H. l. Schallverkürzung über der ganzen linken Seite, jedoch mit leicht tympanitischem Beiklang. Athemgeräusch kaum hörbar, fast ganz verdeckt von sehr diffusem mittelgross und feinblasigem Rasseln.

V. L. gedämpft tymp. Schall. Athemgeräusch vesiculär mit vereinzelten knackenden Rasselgeräuschen.

R. v. u. h. normaler Percussionsbefund.

Auscultatorisch rechts vorn und hinten Vesiculärathmen, vorn vereinzelte knackende Geräusche. Ein pleuritischer Erguss ist nicht nachzuweisen. Herz in normalen Grenzen, Töne rein.

Abdomen aufgetrieben, ohne nachweisbaren Erguss. L. sichtbare Peristaltik der Darmschlingen. Palpatorisch nicht schmerzhaft. Leber nicht vergrössert. Milz percutirbar, erreicht die mittlere Axillarlinie. Magen nicht abzugrenzen.

Urin: Eiweiss —, Zucker —, Indikan +, Diazoreaction —. Sputum fehlt. Stuhl diarrhoisch.

Ohrbefund: Beiderseits im Gehörgang kleine Ceruminalpfröpfe. Nach ihrer Entfernung zeigt sich das Trommelfell beiderseits intact, ohne jede Besonderheit.

Die Hörprüfung ist dadurch erschwert, dass eine Verständigung mit der Patientin ausserordentlich schwer ist. Sie vernimmt nur noch laut ins Ohr gebrüllte Worte.

Die Stimmgabeln wurden, soweit sie überhaupt percipirt wurden (c, c_1 und c_2), nur bei stärkstem Anschlag percipirt. Die Aufstellung eines Hörreliefs ist demnach zwecklos. Ueber die Knochenleitung konnte ich mir kein ganz sicheres Urtheil bilden, da ich nicht ermitteln konnte, ob die Patientin thatsächlich den Ton der Stimmgabel, wie sie angab,

5″ lang percipirte oder nur die Erschütterung durch die Stimmgabelschwingungen empfand. Die Prüfung auf Knochenleitung, d. h. also das Aufsetzen der Stimmgabel auf den Knochen, war ihr äusserst unangenehm, ich möchte daher eher glauben, dass die Angaben der Patientin hierbei auf die durch die Erschütterung ausgelösten Sensationen und nicht auf die Perception des Tones zu beziehen waren. Die Töne der Pfeifen der continuirlichen Tonreihe wurden bei stärkerem Anblasen sämmtlich percipirt, die obere Tongrenze lag bei Prüfung mit der Galtonpfeife rechts circa bei 2,5 (Maulweite 0,8) = 21000 Schwingungen, links circa bei 3,5 (Maulweite 0.8) = 17000 Schwingungen, die untere Tongrenze beiderseits bei c. Prüfung auf Gleichgewichtsstörungen war bei dem schweren Allgemeinzustand nicht möglich. Nystagmus war nicht vorhanden. Die Diagnose wurde auf eine Affection des Labyrinths oder des Acusticusstammes gestellt.

Der weitere Verlauf gestaltete sich folgendermaassen: Das Allgemeinbefinden verschlechterte sich rapid. Die Benommenheit nahm in den nächsten Tagen zu. Die Temperatur blieb andauernd hoch (bis zu 40°). Der Ohrbefund änderte sich nicht wesentlich. Am 4. VII. 02 erfolgte der Exitus. Die Section und die mikroskopische Untersuchung der Schläfenbeine, über die im II. Theile ausführlich berichtet werden soll, zeigte, dass das Mittelohr und Labyrinth gesund waren und dass die zu Grunde liegende Erkrankung als eine fast ausschliesslich den Cochlearisstamm befallende Neuritis acustica aufgefasst werden musste.

Kurz zusammengefasst sehen wir also im Anschluss an eine floride Phthise, die zu einer beträchtlichen Beeinträchtigung des allgemeinen Körperzustandes geführt hatte, sich innerhalb von circa 3 Wochen unter heftigem Ohrensausen ohne stärkeres Schwindelgefühl eine fast complete Taubheit entwickeln, deren Sitz klinisch in das Labyrinth oder den Acusticusstamm verlegt werden musste.

Die Diagnose stützte sich auf die Art der Entwickelung der Hörstörung (starkes Ohrensausen!), auf den völlig negativen Mittelohrbefund die Herabsetzung der oberen Tongrenze und die starke Beeinträchtigung der Perception durch Knochenleitung. Der negative Ausfall des Rinneschen Versuches konnte im vorliegenden Falle die Diagnose nicht erschüttern, da einerseits nicht absolut feststand, dass wirklich der Stimmgabelton 5″ lang durch Knochenleitung percipirt wurde, andererseits selbst die Perceptionsdauer für Knochenleitung auf 5″ angenommen, immerhin doch noch eine so beträchtliche Herabsetzung der Knochen-

leitung gegenüber dem normalen Verhalten vorhanden war, dass sie nicht durch reine Mittelohraffection hätte erklärt werden können. Ebenso steht die recht beträchtliche Einschränkung der unteren Tongrenze keineswegs im Widerspruch zur Diagnose. So sieht z. B. auch Bezold[1]) in einem Defect der unteren Hörgrenze keinen Grund dafür, die Diagnose einer Erkrankung des inneren Ohres fallen zu lassen, wenn nur die übrigen Symptome hiermit im Einklang stehen.

Ein medullärer oder cerebraler Sitz der Hörstörung war deswegen mit Sicherheit auszuschliessen, weil sonst kein einziges, auf eine centrale Affection hindeutendes Symptom vorhanden war (Lähmungen der übrigen Gehirnnerven, Hemiplegien, halbseitige Sensibilitätsstörungen, Hemianopsie, Neuritis optica, Convulsionen oder dergl.).

Besonders hervorhebenswerth ist noch, dass Schwindelgefühl nicht geklagt wurde und auch objectiv, so weit der schwere Allgemeinzustand eine Untersuchung hierauf zuliess, keine Schwindelerscheinungen nachgewiesen werden konnten.

Erst die Section brachte darüber Klarheit, dass das Labyrinth gesund war und eine Acusticusaffection zu Grunde lag.

Als Ursache dieser Erkrankung muss unbedingt die Tuberculose angesehen werden bezw. die durch die Toxine ihrer Erreger und die Beeinträchtigung des Stoffwechsels hervorgerufene schwere Dyskrasie. Das Auftreten von Neuritis und Polyneuritis im Anschluss an Tuberculose ist, wenn auch nicht gerade übermässig häufig, so doch nicht ungewöhnlich. Es liegen eine Anzahl einschlägiger Beobachtungen hierüber von Pitres und Vaillard, Joffroy, Eisenlohr, Vierordt, F. C. Müller, v. Strümpell, Oppenheim, Rosenheim, Senator[2]) u. a. vor. Uhthoff[3]) hat unter 221 Fällen von Neuritis optica 3 Fälle gesehen, für deren Entstehung Tuberculose angeschuldigt werden musste. Die Prognose der bei Tuberculose auftretenden Polyneuritis ist im Allgemeinen ungünstig. Immerhin ist von Fraenkel auch ein Fall mit Ausgang in Heilung beobachtet worden.

Der vorliegende Fall hat mir Veranlassung gegeben, mich in der Litteratur nach ähnlichen Beobachtungen umzusehen, bei denen ich die Möglichkeit, dass auch hier eine toxische Neuritis acustica der Erkrankung zu Grunde gelegen haben könnte, in Erwägung ziehen

---

[1]) Bezold, Zeitschr. f. Ohrenheilk. Bd. 32. p. 337

[2]) Zusammenstellung der Literatur in Flatau-Remack l. c. IV. Abth. p. 581.

[3]) Uhthoff, l. c.

möchte. Es kam also darauf an, aus dem grossen Gebiete »nervöser Schwerhörigkeiten«, »Labyrinthtaubheiten« oder »der Erkrankungen des inneren Ohres« Beobachtungen zu sammeln, bei denen eine der oben erwähnten Ursachen, die zur Anhäufung toxischer Substanzen im Kreislauf führen, den geschilderten Symptomencomplex (Schwerhörigkeit und Ohrensausen) bei Intactheit des Mittelohres auslöste. Bei einem Theil der angeführten Beobachtungen wurde auch von den Untersuchern bereits eine Erkrankung des Hörnerven angenommen, bei einem andern Theil indessen wurde die Schwerhörigkeit auf eine Erkrankung des Labyrinths zurückgeführt, ohne dass hierfür der pathologisch-anatomische Nachweis erbracht werden konnte. Dass indessen klinisch eine sichere Unterscheidung zwischen Labyrinth- und Acusticusaffection bisher noch nicht durchführbar war, beweist der oben angeführte Fall. Warum mir aber für die im Folgenden angeführten Beobachtungen die Annahme einer Acusticuserkrankung gerechtfertigter erscheint, werde ich im Zusammenhang am Schluss der Zusammenstellung der meiner Meinung nach hierher gehörigen Fälle erörtern.

Ich durfte mich indessen bei der Suche nach einschlägigen Beobachtungen nicht mit der Durchsicht der otologischen Literatur begnügen, sondern musste vor Allem auch zur Klärung der Frage, ob auch bei Infectionskrankheiten und Autointoxicationen bei multipler Neuritis und Neuritis optica auf das innere Ohr zurückzuführende Schwerhörigkeiten mehr oder weniger häufig vorkommen, die Erfahrungen der internen Kliniker, der Neurologen und Ophthalmologen berücksichtigen. Schliesslich glaubte ich noch der Taubstummenstatistik einige Fingerzeige entnehmen zu dürfen.

Von vornherein unberücksichtigt habe ich alle die Affectionen des Acusticusstammes gelassen, bei denen nachweislich keine allgemein toxische oder dyskrasische, sondern eine locale Ursache der Erkrankung zu Grunde lag oder wenigstens nach dem Verlauf und der Art der Entwicklung der Erkrankung mit weit grösserer Wahrscheinlichkeit angenommen werden musste. Es sind dies die Fälle von Acusticusaffection bei Tumoren, durch Uebergreifen etwaiger Entzündungen von der Schädelhöhle oder vom Mittelohr auf den Acusticus, ferner die Fälle von apoplectiformer Ertaubung durch Blutungen in den Acusticusstamm, Embolien oder dergl. und ähnliche. Auch die Acusticusatrophien bei Tabes habe ich nicht mit ins Bereich meiner Besprechungen hereinbezogen. Solange die Aetiologie der Tabes noch nicht aufgeklärt ist, sind wir nicht berechtigt, die Nervenveränderungen bei Tabes der toxischen Neuritis zu-

zurechnen, zumal sich — worauf ich im II. Theil nochmals ausführlicher zurückkommen werde — in der Regel die einfache Atrophie des Nerven bei Tabes, wenigstens am Nervus opticus, von der neuritischen Degeneration auch pathologisch-anatomisch gut unterscheiden lässt (Uhthoff[1]). Allerdings haben die Untersuchungen von Siemerling und Oppenheim[2]) das Vorkommen von neuritischer Degeneration auch bei Tabes dorsalis wahrscheinlich gemacht. Ueber das Verhalten des Acusticusstammes bei Tabes sind weitere pathologisch-anatomische Untersuchungen wünschenswerth. Schliesslich mussten auch noch die Fälle von Erkrankungen des inneren Ohres abgetrennt werden, von denen pathologisch-anatomisch nachgewiesen ist, dass die bei ihnen auftretende Schwerhörigkeit auf eine Labyrintherkrankung zurückzuführen ist, z. B. die Schwerhörigkeiten bei Leukämie oder perniciöser Anämie. Diese haben übrigens in der bei diesen Erkrankungen gleichfalls auftretenden Retinitis ein schönes Analogon.

In erster Linie scheinen mir die Fälle von Schwerhörigkeit bezw. Ertaubung durch Intoxication mit ectogenen, dem Körper einverleibten Giften hierher zu gehören. Die Deutung des hierbei zu Grunde liegenden Erkrankungsprocesses als Neuritis optica ist erst in letzter Zeit wieder von Alt[3]) betont worden. Die in Betracht kommenden Gifte sind ziemlich zahlreich. Bei weitem die wichtigsten sind der Alkohol und das Nicotin einerseits, Chinin und Salicylsäure andererseits. Von den Fällen alkoholischer Neuritis ist der von Alt mitgetheilte der am besten otologisch untersuchte und beobachtete.

Es handelte sich um einen 37jährigen, dem Potus ergebenen Tagelöhner, der seit mehreren Wochen mit Zittern, Parästhesien, Schmerzen in Armen und Beinen und intermittirendem Hinken behaftet war. Hierzu hatten sich seit 8 Tagen Seh- und Hörstörungen gesellt, die auf eine Affection der betreffenden Nervenstämme (Opticus und Acusticus) zurückgeführt werden mussten. Nach mehrwöchentlicher Abstinenz gingen die Hörstörungen mit den anderen Symptomen der multiplen Neuritis zurück.

Diesem von Alt angeführten Fall füge ich noch folgende hinzu:

Castex[4]) berichtet über einen Patienten von 40 Jahren, bei dem

[1]) Uhthoff, Arch. f. Ophthalm., Bd. 32, Abth. 4, p. 162 f.

[2]) Siemerling und Oppenheim, Beiträge zur Pathologie der Tabes dorsalis und der peripheren Nervenerkrankungen. Arch. f. Psychiatrie, Bd. 18.

[3]) Alt, Monatsschr. f. Ohrenheilk. 1903, Nr. 4. Wiener medic. Wochenschrift 1902.

[4]) Castex, Zeitschr. f. Ohrenheilk., Bd. 38. p. 235.

Schwerhörigkeit und Ohrensausen auftrat. Derselbe hatte seit einigen Jahren zu jeder Mahlzeit ein Glas Cognac getrunken. Nach Aussetzen des Cognacgenusses traten die Erscheinungen in 20 Tagen zurück.

Besonders werthvoll erscheinen mir noch folgende drei Beobachtungen, da bei ihnen (ebenso wie beim Fall von Alt) das Auftreten der Schwerhörigkeit mit multipler Neuritis verbunden war.

Sinnigar[1]) stellte bei einem an alkoholischer Polyneuritis leidenden Patienten eine Herabsetzung des Hörvermögens fest.

Dundas Grant[2]) berichtet über einen Fall von Schwerhörigkeit combiniert mit ausgesprochener Anästhesie der Füsse und der Vorderseite der Beine bei einem Alkoholiker, bei dem durch Anwendung von Strychnin und Abstinenz eine wesentliche Besserung erzielt wurde.

Strümpell[3]) behandelte einen 39jährigen Schullehrer mit schwerer alkoholischer Neuritis, bei dem sich beiderseits eine von Kiesselbach festgestellte Taubheit unter starkem Ohrensausen entwickelte. Sie schwand nach 3wöchentlicher Behandlung, während das Ohrensausen noch längere Zeit bestehen blieb. Strümpell führt aus, dass die Hörstörung auf eine alkoholische Neuritis acustica zurückzuführen sei.

Ueber Herabsetzung des Hörvermögens bei Nicotinvergiftung existiren, so weit ich habe ersehen können, ausser den allgemein gehaltenen Bemerkungen Triquet's[4]) zwei ausführlicher beschriebene Beobachtungen von Ladreit de Lacharrière[5]) und drei von Alt[6]).

Ladreit de Lacharrière constatirte bei seinen Fällen auch Veränderungen im Mittelohr, die er durch Fortleitung des durch den Tabakgenuss bedingten chronischen Rachencatarrhs auf das Mittelohr erklärt. Da er die vorhandenen Hörstörungen von den Mittelohrveränderungen abhängig macht, ist es fraglich, ob die Fälle hierher zu rechnen sind.

Die drei Fälle von Alt sind indessen wohl zweifelsohne als Fälle von Neuritis acustica aufzufassen.

In allen drei Fällen handelte es sich um schnell zunehmende Schwerhörigkeit mit Ohrensausen — in einem Falle auch mit Schwindel-

---

[1]) H. Sinnigar, A case of ophtalmoplegia externa and Paralysis of both facial Nerve. British medic. Journ. 15. Juli 1899, p. 138.

[2]) Dundas Grant, Med. Press and Circular, 10. Aug. 1898.

[3]) Strümpell, Neurologisches Centralblatt 1897, p. 610; Deutsches Archiv f. klin. Medicin, Bd. 64, p. 170.

[4]) Triquet. Leçons cliniques sur le maladies de l'oreille, p. 108.

[5]) Ladreit de Lacharrière, De l'influence du tabac sur le développement des maladies de l'oreille et la surdité. Annales des Maladies 1878, p. 204 ff.

[6]) Alt l. c.

anfällen combinirt —, bei normalem oder wenigstens nicht wesentlich verändertem Mittelohrbefund. Der Sitz der Hörstörung musste nach dem Ausfall der Hörprüfung ins innere Ohr verlegt werden. Durch vollständige Abstinenz von weiterem Nicotingenuss gelang es, die Schwerhörigkeit wesentlich zu bessern bezw. gänzlich zu beseitigen.

Der Vergiftung mit Nicotin steht die mit Haschich sehr nahe. Moreau[1]) beobachtete hiernach starke Ueberreiztheit des Gehörorganes und Ohrensausen.

Bezüglich der bei Chininintoxication auftretenden Hörstörungen verweise ich auf meine kürzlich hierüber veröffentlichte Arbeit[2]), in der auch die vorhandenen klinischen Beobachtungen mitgetheilt und besprochen worden sind. Ich glaube den Nachweis erbracht zu haben, dass die bei Chininintoxication auftretenden Hörstörungen nicht auf einer Labyrinthaffection, sondern auf einer Affection des Acusticusganglion beruhen, und werde in einiger Zeit auch noch über Mitbetheiligung der Acusticusnervenfasern berichten können.

Ein Analogieschluss auf eine gleiche Ursache bei der durch Salicylsäure bedingten Schwerhörigkeit scheint mir berechtigt, da die klinischen Beobachtungen mit denen bei Chinintaubheit gemachten grosse Aehnlichkeiten besitzen.

Von speciell sich auf Salicylsäure beziehenden Beobachtungen führe ich an die Fälle von Schilling[3]), einen Fall von Schwabach[4]) und den Fall von Alt[5]) und den Fall Scheyer's[6]).

In den 3 Fällen von Schilling war nach längerem Gebrauch von Natr. salicylic. intermittirendes Ohrensausen und Schwerhörigkeit mässigen Grades zurückgeblieben, bei nicht wesentlich verändertem Mittelohrbefund.

Im Falle Schwabach's war die Hörstörung im Anschluss an gleichzeitige Darreichung von Chinin und Salicylpräparaten eingetreten. Gleichzeitig bestanden Ohrensausen, Schwindel und Schmerzen im Ohre. Schwabach diagnosticirte eine combinirte Störung des schallleitenden

---

[1]) Griesinger, Recension über Moreau: Du Haschich etc. Arch. f. phys. Heilkde. 4. Jahrgang, p. 624.

[2]) Wittmaack, Beiträge zur Kenntniss der Wirkung des Chinins auf das Gehörorgan. Pflüger's Arch. f. d. ges. Physiologie, Bd. 95.

[3]) Schilling, Münchener ärztliches Intelligenzblatt 1883, No. 3.

[4]) Schwabach, Ueber bleibende Störungen im Gehörorgan nach Chinin- und Salicylsäuregebrauch. Deutsche medic. Wochenschr. 1884, No. 11.

[5]) Alt l. c.

[6]) Scheyer, Ueber Erkrankung des inneren Ohres nach internem Gebrauch von Salicylpräparaten. Wiener medic. Presse 1902, p. 22.

und schallpercipirenden Apparates. Erstere besserte sich durch die Behandlung, letztere dagegen nicht.

Im Falle Alt's trat die Hörstörung unter Schwindelerscheinungen ganz acut ein nach Darreichung von 5 Pulvern Natr. salicyl. à 0,5 g während 7 Tagen, ohne dass im Mittelohr hierfür eine Erklärung zu finden war. Auch bei der Entlassung aus dem Spital nach 5 Wochen war noch eine beiderseitige Labyrintherkrankung mit Ohrensausen und Gleichgewichtsstörungen deutlich nachzuweisen.

In dem Falle Scheyer's wurden wegen Gelenkrheumatismus täglich 5 Pulver à 0,5 g Natr. salicyl. verabreicht. Nach 7 Tagen trat Ohrensausen, Kopfschmerz, Schwindel und Schwerhörigkeit auf. Die Hörprüfung deutete auf acute Affection des inneren Ohres.

Eine weitere Gruppe hierher gehöriger Gifte sind: das Arsen, der Phosphor, das Blei, Quecksilber und Argentum nitricum.

Rohrer[1]) schreibt bei Besprechung der Einwirkung des Arsens auf das Gehörorgan: »Ueber die Beeinflussung des inneren Ohres fehlen bis jetzt genauere Angaben, trotzdem die Function des Gehörorganes zweifellos beeinträchtigt wird«. Indessen finde ich in einem von Marik[2]) veröffentlichten Falle chronischer Arsenvergiftung, bei dem sich eine schwere Neuritis der peripheren Nerven ausgebildet hatte, Ohrensausen und Schwerhörigkeit ausdrücklich vermerkt. Castex[3]) berichtet über Taubheit nach 6 Injectionen von Phosphoröl.

Henschen[4]) beschreibt einen Fall von multipler Neuritis phosphorica bei einem 70jährigen Manne. Sie hatte wie bei Arsenvergiftung motorische und sensible Nerven ergriffen. Dabei bestand auf beiden Ohren eine beträchtliche Herabsetzung des Hörvermögens.

Ueber Schwerhörigkeit bei Bleiintoxication theilt Wolf[5]) einige Fälle mit ausführlicher Wiedergabe der Krankengeschichte mit.

In allen Fällen stellte sich unter starken subjectiven Geräuschen, zuweilen auch unter Schwindelanfällen eine meist rapid zunehmende Schwerhörigkeit ein, für deren Entstehung eine Ursache im Mittelohr nicht zu eruiren war. Auch deutete der Ausfall der Hörprüfung meist

---

[1]) Rohrer, Die Intoxicationen, speciell die Arzneiintoxicationen in ihrer Beziehung zu Nase, Rachen und Ohr. Klinische Vorträge, herausgegeben von Haug, I. Bd., 3. Heft 1895, p. 79.

[2]) Marik, Ueber Arsenlähmung. Wiener klinische Wochenschrift 1891, No. 31 ff.

[3]) Castex l. c.

[4]) Henschen, Ueber Phosphorlähmung. Centralblatt f. Neurologie 1898, p. 386.

[5]) Wolf, Verhandlungen der deutschen otologischen Gesellschaft 1895, p. 118 f.

entschieden auf den Sitz der Erkrankung im inneren Ohre hin. Der directe Zusammenhang mit der Bleiintoxication ergab sich daraus, dass durch die hiergegen gerichtete Behandlung (Verhütung weiterer Aufnahme des Giftes, Jodkalimedication, Schwitzcuren etc.) meist eine erhebliche Besserung erzielt wurde.

Auch Triquet[1]) erwähnte schon die Betheiligung des inneren Ohres bei chronischer Bleivergiftung; ebenso Rohrer[2]). Desgleichen betont Jaksch[3]) das Vorkommen von Taubheit bei chronischer Bleivergiftung

Quecksilbervergiftung beeinflusst nach Wolf[4]) den schallempfindenden Apparat in ähnlicher Weise wie das Blei und Sapolini[5]) hat 13 Fälle von Argyrose mit zuweilen schweren auf das innere Ohr zurückzuführenden Hörstörungen und subjectiven Geräuschen beschrieben, welche durch Färbung der Haare und des Bartes mit Silbernitratlösung bewirkt waren.

Ferner können Vergiftungen durch einige Gase oder Dämpfe zuweilen, wohl ebenfalls auf Acusticusaffection zurückzuführende Schwerhörigkeit herbeiführen. Hier sind zu nennen die Beobachtungen über Taubheit nach Chloroforminhalationen von Moos[6]), Hackley[7]), Castex[8]) und Müller[9]) und nach Kohlenoxydintoxication (Schwarze[10]) und Kayser[11]). Taubheit bezw. Schwerhörigkeit bei Schwefelkohlenstoffintoxication finde ich nur von Heinzerling[12]) beschrieben.

»Moos beobachtete nach einer wegen Asthma vorgenommenen unvollkommenen Chloroformeinathmung Verstimmung des Corti'schen

[1]) Triquet l. c.

[2]) Rohrer l. c.

[3]) Jaksch, Die Vergiftungen. Specielle Pathologie u. Therapie von Nothnagel I.

[4]) Wolf l. c.

[5]) Sapolini, Verhandlungen des internationalen otolog. Congresses zu Basel 1884.

[6]) Moos, Klinik der Ohrenkrankheiten 1866, p. 321, citirt aus Schwartze's Handbuch I.

[7]) Hackley, Einatmung von Chloroform als Ursache von Ohrerkrankung. Zeitschr. f. Ohrenheilkde. XI. p. 3.

[8]) Castex l. c.

[9]) Müller, Charité-Annalen, XXIII. Jahrgang.

[10]) Schwartze, Chirurgische Erkrankungen des Ohres, p. 366.

[11]) Kayser, Ein Fall von Taubheit nach Kohlenoxydvergiftung. Wiener med. Wochenschr. 1893, No. 41.

[12]) Heinzerling, Weil's Handbuch der Hygiene.

Organes, die allmählich in bleibende Verwirrung des musikalischen Gehörs überging«.

Hackley verfügt über drei Beobachtungen, bei denen die Schwerhörigkeit bezw. Taubheit unmittelbar nach der Chloroformnarcose sich eingestellt haben soll.

Im Falle Castex trat bei einer vollständig gesunden Patientin, die einer 1 stündigen Chloroformnarcose unterzogen wurde, vollständige Taubheit ein.

Einen ganz analogen Fall erwähnt Müller. Direct im Anschluss an eine lange Chloroformnarcose trat beiderseits Taubheit auf, die auf vollständige Acusticuslähmung zurückgeführt werden musste.

Bei der Patientin Kayser's bestanden nach dem Erwachen aus einem 36 stündigen durch Kohlenoxydintoxication bedingten Koma Erscheinungen, welche auf das Vorhandensein einer Affection des inneren Ohres hindeuteten. Die Symptome, Schwerhörigkeit und Ohrensausen besserten sich so weit, dass die Patientin nach 4 Wochen wieder arbeitsfähig war. Doch trat eine vollständige Restitutio ad integrum nicht ein.

Schliesslich werden wir wohl nicht fehlgehen, wenn wir auch noch die bekannten, im Schwartze'schen Handbuch citirten Beobachtungen von North und Sexton über Ertaubung bei Chenopodiumölvergiftung, die im Weil'schen Handbuch der Hygiene angeführte Beobachtung Goldschmied's über Betheiligung des Ohres bei Vergiftung mit Anilin und schliesslich wohl auch die ebenfalls in Schwartze's Handbuch citirten Beobachtungen von Schwerhörigkeit nach Jodkaliintoxication (Moos und Pollak) hierher rechnen.

Von sonst noch in Betracht kommenden Giften nenne ich noch: Stramonium, Filix mas, Granatwurzel, Schlangengift, Dinitrobenzol und Kupfer. Doch habe ich über Mitbetheiligung des Gehörorganes bei Intoxication mit diesen Giften nichts ermitteln können.

Ob auch bei Infectionskrankheiten primär auf das innere Ohr zurückzuführende Schwerhörigkeit vorkommt, ist schwieriger zu entscheiden. Bei den hier in erster Linie in Betracht kommenden Erkrankungen (Masern, Scharlach, Diphtherie, Typhus, Influenza u. s. w.) treten meist Complicationen von Seiten des Mittelohres dermafsen in den Vordergrund, dass eine etwa gleichzeitig vorhandene vom Mittelohrprocess unabhängige Erkrankung des inneren Ohres bezw. des Acusticus leicht unbemerkt bleiben kann. Falls die Erkrankung zu einer fast completen Taubheit bezw. bei Kindern zum Verlust der

Sprache führt, müssen wir nach Bezold's[1]) Ausführungen eine Mitbetheiligung des Labyrinthes (bezw. des Acusticus) voraussetzen. Bei Weitem die Mehrzahl der hierher gehörigen Fälle zeigt schwere eitrige Mittelohrprocesse, die zu einem directen Uebergreifen der Eiterung auf Labyrinth oder Acusticus durch die Labyrinthfenster führen. Indessen wird sich wohl Mancher auf solche Fälle aus seiner Praxis besinnen, bei denen die Veränderungen des Mittelohres nicht im Einklang standen mit der durch die Erkrankung bedingten hochgradigen Schwerhörigkeit oder Taubheit. Als Beispiel führe ich die zwei von Bezold[2]) beschriebenen Fälle von Taubstummheit mit Otorrhoe nach Masern an.

Die von Moos[3]) zur Erklärung hierfür beigebrachten pathologisch-anatomischen Befunde von Pilzinvasion in das Labyrinth sind, wohl mit Recht, beanstandet und als cadaveröse Veränderungen aufgefasst worden [conf. Bezold[4])]. Dafür, dass auch bei einfach katarrhalischer Mittelohrentzündung bezw. bei den leichten Formen der perforativen Otitis media ein directes Uebergreifen der Entzündung auf das Labyrinth erfolgen und hierdurch eine hochgradige Schwerhörigkeit bedingt sein kann, dafür fehlt, so weit ich sehen kann, ein sicherer Beweis. Da indessen diese Annahme andererseits a priori nicht ohne Weiteres von der Hand zu weisen ist, bin ich davon abgestanden, Fälle, bei denen gleichzeitig eine Mittelohrerkrankung nachweisbar war, mit ins Bereich meiner Besprechung hereinzuziehen und habe nur die Fälle berücksichtigt, bei denen ein normaler Trommelfell- bezw. Mittelohrbefund ausdrücklich hervorgehoben worden ist.

Ich erwähne zunächst die interessanten, wenn auch wenig beachteten Untersuchungen Schneider's[5]) über den Einfluss des Fiebers auf das Gehörvermögen. Schneider kommt auf Grund seiner an 26 an den verschiedensten Infectionskrankheiten leidenden Patienten vorgenommenen Untersuchungen zu dem Resultate, dass constante Herabsetzung des Hörvermögens nachgewiesen werden konnte. Auch in Fällen, wo Störungen im schallleitenden Apparat vorhanden waren, liess

[1]) Bezold, Hörvermögen der Taubstummen. Wiesbaden, Bergmann, 1896.

[2]) Bezold. Die Taubstummheit auf Grund ohrenärztlicher Beobachtungen. Wiesbaden, Bergmann, 1902. p. 81.

[3]) Moos, Zeitschrift f. Ohrenheikde. XVII, p. 1, XVIII, p. 97 u. a.

[4]) Bezold, Die Taubstummheit l. c., p. 81.

[5]) Schneider, Ueber den Einfluss des Fiebers auf das Gehörorgan. Ing.-Diss. Bern 1891.

sich ausserdem noch immer der Einfluss des Fiebers deutlich erkennen. Er lässt die Frage offen, ob der Sitz dieser Hörstörungen ins Labyrinth, in den Nervenstamm oder die Hirnrinde zu verlegen sei.

Was die acuten Infectionskrankheiten des Kindesalters (Masern, Scharlach, Diphtherie) anbelangt, so habe ich genauer beschriebene hierher gehörige klinische Beobachtungen nur zwei von Rohrer[1]) und Kretschmann[2]) ausfindig machen können.

Rohrer beschreibt einen Fall, bei dem 8 Tage nach der Eruption des Masernexanthems plötzlich rapid zunehmende Schwerhörigkeit sich einstellte. Nach 25 Tagen kehrte das Hörvermögen wieder. Die Taubheit musste auf centrale Veränderungen zurückgeführt werden.

Kretschmann beobachtete nach Ablauf einer nicht besonders heftig verlaufenden Diphtherie bei einem 14jährigen Knaben Abnahme des Gehörs, bei normalem Trommelfellbefund und intakter Paukenhöhle. Hierzu gesellten sich späterhin Schwindelerscheinungen. Nach dreiwöchentlicher Behandlung, bestehend in Pilocarpininjectionen und Darreichung von Chinin, besserte sich das Gehör und der Schwindel.

Hierzu kommt noch der kürzlich von Eemann[3]) berichtete Fall von Neuritis des Gehörnerven nach Diphtherie.

Es handelte sich um ein 6jähriges Mädchen, bei dem 3 Wochen nach einer Erkrankung an Diphtherie ein Verlust des Hörvermögens sowohl für Luft als auch für Knochenleitung auf beiden Ohren sich einstellte. Gleichzeitig bestanden Gleichgewichtsstörungen, Gaumensegellähmung und doppelseitige Facialislähmung.

Hinweise auf das Vorkommen von Schwerhörigkeit, deren Sitz im inneren Ohre zu suchen sei, bei diesen Erkrankungen, finden sich verschiedentlich in den Lehrbüchern (Toynbee, Politzer, Jacobson u. A.) und in den Statistiken (Bürkner, Schwartze, Lucae, Zaufal, Bezold, Blau u. A.).

Blau[4]) führt zum Beispiel 3 Fälle von nervöser Schwerhörigkeit bei einem 27 und 29jährigen Manne und einem 14jährigen Mädchen an, die sich unmittelbar im Anschluss an eine Masernerkrankung ohne Otorrhoe entwickelt hatte und seitdem constant geblieben war.

Weitere Anhaltspunkte giebt uns die Taubstummenstatistik. Am

---

[1]) Rohrer, Ein Fall von plötzlicher Taubheit nach Masern. Correspondenzblatt Schweizer Aerzte, Jahrgang XIV.

[2]) Kretschmann, Archiv f. Ohrenheilkde. XXIII, p. 236.

[3]) Eemann, Nevrite diphtéritique des nerfs auditifs, associée à d'autres nevrites. La presse oto-laryngologique Belge, Heft 1, 1903.

[4]) Blau, Die Erkrankungen des Gehörorganes bei Masern. Archiv f. Ohrenheilkde. XXVII, p 139.

klarsten sind die Befunde bei Masern, wie ich glaube deshalb, weil hier die schweren eitrigen Mittelohrentzündungen mit directem Uebergreifen auf das Labyrinth seltener sind und auch schwere Allgemeinsymptome von Seiten des Centralnervensystems, die eine complicirende Meningitis vortäuschen könnten, meistens fehlen.

Bezold[1]) führt in seiner Statistik 3 Fälle von Taubstummheit nach Masern an, bei denen beiderseits normale Trommelfelle vorlagen und auch während der Masern kein Ausfluss bemerkt wurde. Unsicherheit des Ganges war bei keinem derselben gemeldet. Er schreibt: »Nach diesen wenigen mir vorliegenden Daten muss es jedenfalls mehr als zweifelhaft erscheinen, dass auch bei Masern, ebenso wie wir dies für Scharlach und Diphtherie constatiren konnten, meist die Erkrankung des Paukenhöhlenraumes den Vermittlungsweg für die im Labyrinth um sich greifenden Zerstörungen bildet. Für eine directe Invasion des Labyrinthes durch pyogene Organismen im Verlauf der acuten Infectionskrankheiten liegen aber noch zu wenig gesicherte Anhaltspunkte vor, als dass ich mich hierüber verbreiten möchte.« Es bleibt dann eigentlich nur noch die Annahme einer toxischen Acusticusneuritis übrig.

Aber auch bei Scharlach und Diphtherie als Ursache der Taubstumheit finden sich Fälle mit intactem Trommelfell gar nicht so selten. Bezold verfügt über 7 derartige Fälle nach Scharlach (p. 75 und 76) und 1 nach Diphtherie (p. 77). Burkhart Merian[2]) erwähnt 3 Fälle von Taubstummheit nach Scharlach mit intactem, höchstens etwas getrübtem Trommelfell. Leider standen mir mehr Taubstummenstatistiken zur Durchsicht hierauf nicht zur Verfügung.

Die epidemische Meningitis cerebrospinalis, die häufigste Ursache der erworbenen Taubstummheit muss hier unberücksichtigt bleiben, da für diese ein directes Uebergreifen des Entzündungsprocesses auf den Acusticusstamm das Wahrscheinlichste ist, also eine allgemein toxische Ursache nicht für die Entstehung der Taubheit angeschuldigt werden kann oder wenigstens hinter der localen zurücksteht.

Ob die bei Mumps auftretende Taubheit hierher zu rechnen ist, erscheint fraglich. Die Anschauungen über die Entstehung dieser Krankheit, und darüber, wohin ihr Sitz zu verlegen ist, sind noch

[1]) Bezold, Die Taubstummheit u. s. w. p. 80—81.

[2]) Burckhardt Merian, Ueber den Scharlach in seinen Beziehungen zum Gehörorgan. Volkmann'sche Sammlung klinischer Vorträge II. Chirurgie 54, p. 1507.

recht getheilte. Ich verweise bezüglich der hier in Betracht kommenden Literatur auf die Arbeit von Alt[1]). Den Sitz der Erkrankung im Acusticus zu suchen (Virchow, Eloy), erscheint mir recht plausibel. Doch bliebe dann immer noch die Frage zu lösen, ob die Entstehung auf eine durch specifische Erreger hervorgerufene metastatische Entzündung, ob sie durch Fortkriechen der Entzündung der Parotis längs des Facialisstammes auf den Acusticus (Virchow) oder auf die Einwirkung in den Blutkreislauf aufgenommener toxischer Stoffe (Moos, Eloy) zurückzuführen sei. Solange der Erreger nicht bekannt ist und Sectionsbefunde am Gehörorgan fehlen, ist es schwer, eine sichere Entscheidung hierüber zu fällen.

Dagegen möchte ich die Beobachtungen von primärer Erkrankung des inneren Ohres bei Influenza hierher zählen. Derartige Beobachtungen liegen vor von Lannois[2]), Gradenigo[3]), Martin Sugar[4]) und Sinnigar[5]).

Der erste Fall von Lannois ist etwas unklar, wegen der starken Schwindelerscheinungen und der Einseitigkeit der restirenden Gehörsstörung.

Es handelte sich um einen 22jährigen Mann, welcher während eines heftigen Influenzaanfalles schwerhörig wurde, ohne dass Ausfluss aus dem Ohre auftrat. Als er 14 Tage später das Bett verliess, wurde er von starken Schwindelanfällen befallen, die die Eigenthümlichkeiten des Bogengangschwindels aufwiesen Die Schwerhörigkeit des rechten Ohres besserte sich durch Katheterismus, auf dem linken Ohre blieb absolute Taubheit bei Luft- und Knochenleitung bestehen. Hier waren auch beständig subjective Geräusche vorhanden.

Im zweiten Falle trat bei einem 23jährigen Manne im Anschluss an eine Influenza unter Ohrensausen eine sich von Tag zu Tag steigernde Schwerhörigkeit ohne Otorrhoe auf. 2 Monate später bestand hochgradige Taubheit, Aufhebung der Knochenleitung auf beiden Seiten und starkes Ohrensausen. Die Behandlung blieb erfolglos.

---

[1]) F. Alt, Ueber Mumpstaubheit. Monatschrift f. Ohrenheilkde. 1896, No. 12, p. 525.

[2]) Lannois, Surdité labyrinthique consécutive à la grippe. Rev. hebdom. 1890, No. 17.

[3]) Gradenigo, Ueber einen Fall von wahrscheinlicher Neuritis des Nervus acusticus nach Influenza. Allgem. Wiener medic. Zeitung, 35. Jahrgang 1893.

[4]) Martin Sugar, Erkrankung des Gehörorganes bei Influenza. Arch. f. Ohrenheilkde. Bd. 8:, p. 59 ff.

[5]) Sinnigar l. c.

Gradenigo stellte in seinem Falle namentlich auf Grund der Analogie mit den bei Influenza auch an anderen Gehirnnerven beobachteten Störungen die Diagnose auf eine bilaterale Neuritis des Nervus acusticus.

Der Fall von Sugàr erscheint mir in seiner Deutung sehr zweifelhaft, zumal da während der ganzen Dauer der Erkrankung niemals Temperatursteigerungen bestanden.

Der Fall Sinnigar's ist insofern wieder besonders interessant, als neben der mit Herabsetzung der Knochenleitung einhergehenden Gehörsstörung auch eine Neuritis peripherer Nerven, durch Influenza bedingt, bestand.

Von weiteren Angaben über das Vorkommen nervöser Schwerhörigkeit bei Influenza führe ich noch folgende an: Rohrer[1]) schreibt: »Ausser dieser direkten Mitbetheiligung der Schleimhaut des Mittelohres und seiner pneumatischen Adnexe treten bei manchen Patienten spontan, ohne Betheiligung des Schallleitungsapparates leichtere und schwerere Störungen mehr nervöser Art auf, die auf die allgemeine Infection zuzückzuführen sind«. Als Sitz dieser Störungen bezeichnet er den Akustikus und seine Endorgane.

Barnik[2]) erwähnt in seinem Berichte über 35 während einer Influenzaepidemie beobachteten Influenzaotitiden 7 Fälle mit stärkerer Mitbetheiligung des inneren Ohres. »Aus dem gleichzeitigen Auftreten der Labyrinthsymptome mit dem Mittelohrleiden und den im Anfang oft nur geringen entzündlichen Veränderungen der Pauke muss an eine primäre Erkrankung des Labyrinthes durch Eindringen der Infectionserreger auf dem Blutwege in diesen Fällen gedacht werden«. Sechs Patienten zeigten doppelseitige Erkrankung, der Verlauf war im Allgemeinen leidlich günstig, nur einmal trat totale Taubheit ein. Bei den übrigen Patienten liess sich eine bedeutende Besserung erzielen.

Cestaux[3]) und Babonneix führen unter den bei Influenza von Neuritis befallenen Nerven auch den Akustikus an.

Der Influenzaneuritis steht die »rheumatische« Neuritis nahe. An dem Vorkommen einer rheumatischen Neuritis akustika kann nach der ausführlichen Publication Hammerschlag's[4]) hierüber kein Zweifel sein. Hier findet sich auch die in Frage kommende Literatur voll-

[1]) Rohrer, Erkrankungen des Ohres bei Influenza. Archiv f. Ohrenhlkde. 30, S. 119.

[2]) Barnik, Archiv f. Ohrenhlkde. Bd. 38, S. 138.

[3]) Cestaux und Baboneix, Trois observations de polyneuritis grippales. Gazette des hôpitaux 1900.

[4]) V. Hammerschlag, Archiv f. Ohrenhlkde. Bd. 45, S. 1.

ständig zusammengestellt. Hierzu kommt noch der Fall von Meyer zu Gottesberge [1]), der sich dadurch von den übrigen Fällen rheumatischer Akustikusneuritis auszeichnete, dass eine Mitbetheiligung aller peripheren Nerven feststellbar war.

Schwieriger dagegen ist die Frage zu entscheiden, worauf die Entstehung dieser rheumatischen Neuritis zurückzuführen sei. Zur Erklärung der neuritischen Facialislähmung reicht die Annahme der direkten localen Einwirkung von Zugluft oder dergleichen auf die befallene Seite des Gesichtes vielleicht aus. Für die rheumatische Polyneuritis und auch für die Neuritis des Akustikus erscheint sie indessen mit Rücksicht auf die geschützte Lage dieses Nerven mir nicht ganz ausreichend; es sei denn, man nähme, ähnlich wie es Virchow bei der Mumpstaubheit gethan hat, ein direktes Fortkriechen der Entzündung längs des Facialisstammes an. Dagegen spricht aber wieder die Thatsache, dass die Lähmungen dieser beiden Nerven gleichzeitig einsetzen. Dies gilt vor Allem auch für die Fälle doppelseitiger Erkrankung und bei gleichzeitiger Neuritis noch anderer Nervenstämme (z. B. Trigeminus etc.). Es liegt daher für diese Fälle die Annahme einer allgemeinen toxämischen oder infectiösen Ursache sehr nahe [2]). Dass intensive Abkühlungen in Folge gesteigerten Stoffwechsels, oder Blutkörperchenzerstörung und dergleichen zur Anhäufung toxischer Stoffe im Blutkreislauf, zu Hämoglobinämie, Albuminurie, Zellalteration, interstitiellen Entzündungen und dergleichen führen können, haben verschiedene experimentell-physiologische Untersuchungen gezeigt.[3]) Indessen erscheint es fraglich, ob hieraus ein Schluss auf die Genese der rheumatischen Erkrankungen berechtigt ist. Kisskalt [4]) vertritt vielmehr die Anschauung, dass die Erkältung nur, in Folge der durch sie hervorgerufenen Circulationsstörungen, die Widerstandsfähigkeit des Organismus gegen das Ein-

[1]) Meyer zu Gottesberge, ein Fall von multipler Neuritis mit besonderer Betheiligung des Nervus akustikus und trigeminus. Monatsschr. f. Ohrenhlkde. 1903, No. 2.

[2]) conf. Remak-Flatan, Nothnagel's Handbuch XI., III., S. 186 f.

[3]) confer. die Controverse Reineboth-Grawitz über Blutveränderungen in Folge Abkühlung.

Reineboth, Deutsches Arch. f. klin. Medic. Bd. LXII. u. LXV. Centralblatt f. innere Medicin XXI, p. 73.

Grawitz, Zeitschr. f. klin. Medic. Centralblatt f. innere Medicin. XXI, p. 78, und die Literatur-Zusammenstellung von

[4]) Kisskalt: Die Erkältung als krankheitdisponirendes Moment. Arch. f. Hygiene. Bd. 39, 1901, p. 142.

dringen von Mikroorganismen herabsetzt und somit nur die Prädisposition für eine infectiöse Erkrankung schaffe, als selbstständige alleinige Krankheitsursache aber nicht anzusehen sei. Solange die Anschauungen hierüber noch so verschiedenartige sind, kann eine sichere Entscheidung nicht gefällt werden.

Folgender von Moos[1]) veröffentlichter Fall, den ich bei Hammerschlag nicht erwähnt finde, erscheint mir hier noch bemerkenswerth, da es sich wahrscheinlich um eine im Anschluss an akuten Gelenkrheumatismus entstandene Akustikusaffection handelte.

Ein 19jähriges früher niemals krank gewesenes Mädchen erkrankte im Anschluss an einen akuten Gelenkrheumatismus unter »Erscheinungen, die als nervöse zu deuten waren« (periphere Neuritis?) Nach vorübergehender Hyperästhesie des Gehörorganes bemerkte man bald Abnahme der Erregbarkeit des Gehörorganes — Schwerhörigkeit, die von Tag zu Tag in solchem Maasse zunahm, dass zu Ende der 9. Woche der Erkrankung keinerlei Schallempfindung mehr vorhanden war. Die Untersuchung der Ohren ergab völlig negatives Resultat.

Vorkommen von nervöser Schwerhörigkeit bei Typhus abdominalis ist verhältnismässig schon lange bekannt. Die ältesten Beobachtungen, die ich hierüber aufgefunden habe, stammen von Louis.[2]) Er erwähnt Auftreten von Ohrensausen, dann Einsetzen von Schwerhörigkeit bei Typhuserkrankten ohne Entzündung des Gehörganges oder Ausfluss aus dem Ohre.

Eingehender hat sich Schwartze[3]) mit dieser Affection beschäfttigt. Schon im Jahre 1864 berichtet er über central bedingte Hörstörungen bei Typhus abdominalis. Er hebt hervor, dass sich in einer Anzahl von Fällen typhöser Schwerhörigkeit bei genauester wiederholter Untersuchung während des Lebens keine Veränderungen im äusseren und mittleren Ohre constatiren lassen. Auch waren bei der Section keine gröberen Veränderungen im inneren Ohre aufzufinden. Es erscheint ihm für diese Fälle die Annahme einer centralen Ursache zulässig. Sie kann dann nach ihm entweder von einer Hyperämie der Meningen abgeleitet werden (Erhard) oder, da diese in vielen Fällen post mortem gar nicht erheblich gefunden wird, von der eigenthümlichen Veränderung des typhösen Blutes auf das Gehirn überhaupt abhängig gemacht oder

[1]) Moos, Arch. f. Augen- u. Ohrenhlkde. I, 2, p. 64 f.

[2]) Louis: Das typhöse Fieber in anatomisch-pathologischer u. therapeutischer Beziehung etc., übersetzt von Frankenberg, Leipzig 1842.

[3]) Schwartze: Typhöse Taubheit. Deutsche Klinik 1861, No. 28 u. 30.

auch vielleicht auf die bereits zu Stande gekommene Anämie bezogen werden.

In einigen späteren Mittheilungen hierüber bringt er dann noch weitere Beiträge hierzu.[1])

Auch Hoffmann[2]) führt eine Reihe von Fällen an, bei denen während des Lebens Hörstörungen in hervorragender Weise vorhanden gewesen waren (Schwerhörigkeit und Ohrensausen), ohne dass eine nachweisbare (!) anatomische Veränderung vorlag. Sie stehen nach seiner Ansicht in naher Beziehung zu den Störungen des Bewusstseins.

In Uebereinstimmung mit Schwartze und Hoffmann erwähnt Bezold[3]) das Vorkommen von Schwerhörigkeiten bei Typhus ohne Entzündungserscheinungen und ohne objectiven Befund am Trommelfell und im Mittelohr. Sie scheinen ihm durch centrale Veränderungen bedingt zu sein und sind charakterisiert durch Schwerhörigkeit mässigen Grades und starkes Ohrensausen.

Eulenstein[4]) führt diese bei Typhus vorkommende Nerventaubheit auf »Blutkrase, Nervenlähmung oder intralabyrinthäre Veränderungen« zurück.

Von casuistischen Mittheilungen über typhöse Taubheit führe ich noch die Fälle von Knapp[5]) und Moos[6]) an.

Knapp beschreibt 5 Fälle von Taubheit, die sich unmittelbar im Anschluss an Typhus entwickelte. Trommelfelle und Mittelohr waren normal oder wenigstens nicht wesentlich verändert.

Beim Falle von Moos handelte es sich ebenfalls um eine nach Typhus zurückgebliebene complete Taubheit bei intactem Mittelohrbefund.

Besonders bemerkenswerth erscheint mir die Anschauung, welche unsere erste Autorität in Typhuserkrankung — Curschmann[7]) — auf Grund seiner reichen Erfahrung über diese nervöse Schwerhörigkeit

---

[1]) Schwartze: Typhöse Taubheit. Archiv f. Ohrenhlkde. I, p. 205. II, p. 289.

[2]) C. E. Hoffmann, die Erkrankungen des Ohres bei Abdominaltyphus. Arch. f. Ohrenhlkde. IV, p. 272.

[3]) Bezold, über die Erkrankung des Gehörorganes bei Ileotyphus. 1884.

[4]) Eulenstein, die Affection des Gehörorganes im Verlaufe des Ileotyphus. Inaug.-Diss. Erlangen 1882.

[5]) Knapp, Arch. f. Augen- und Ohrenhlkde. II, H. 2, p. 311, 312 u. 321.

[6]) Moos, Arch. f Augen- u. Ohrenhlkde. V, p. 221.

[7]) Curschmann, Nothnagel's Handbuch der spec. Path. u. Therapie. III, p. 265.

als Complication bei Typhus vertritt. Er schreibt: »Die reinen functionellen Störungen des inneren Ohres sind durchaus nicht selten. Ein Theil derselben macht sich schon im Beginn der Krankheit geltend, während sie auf der Höhe, vielleicht nur darum, weil die schwerbesinnlichen Kranken nicht mehr klagen, zurücktreten. Zu diesen Störungen sind vor Allem die äusserst lästigen subjectiven Gehörempfindungen während der ersten Krankheitszeit zu rechnen, jenes Brausen, Klingen und Läuten. Wahrscheinlich ist auch die auf dem Höhestadium fast typische Schwerhörigkeit in vielen Fällen rein auf nervöse Störungen zurückzuführen. Wenigstens gelingt es oft der genauesten Untersuchung nicht, eine sie erklärende organische Läsion festzustellen. Die Störungen haben eine günstige Prognose. Sie verschwinden mit Nachlass des Fiebers oder jedenfalls mit Beendigung der Reconvalescenz.«

»Während man früher die passageren Ursachen dieser Störungen in Blutüberfüllung oder Blutleere des Gehirns und seiner Häute oder wohl auch einzelner Theile des Mittelohrs selbst zu erblicken glaubte, beschuldigt man heute wohl mit Recht die Wirkung der Toxine auf die fraglichen Theile.«

Curschmann hat hier also zweifelsohne vorwiegend die viel häufigeren leichten Formen der Schwerhörigkeit im Auge. Für die selteneren schweren zur Taubheit führenden Formen eine Steigerung der einfachen Functionsstörung des Nerven bis zur Neuritis anzunehmen, ist doch sehr naheliegend.

Viel seltener als beim Abdominaltyphus kamen derartige Schwerhörigkeiten beim Typhus exanthematicus zur Beobachtung.

Hartmann[1]) fand bei seiner während einer Flecktyphusepidemie vorgenommenen Untersuchungen des Gehörorganes unter 130 Fällen 3 Fälle, bei denen früher vorhandenes Ohrensausen und Schwerhörigkeit durch die Erkrankung gesteigert wurde, 2 Fälle mit Ohrensausen ohne Befund und 3 Fälle mit Labyrintherkrankung. Bei diesen letzten 3 Fällen war die Schwerhörigkeit so beträchtlich und mit solcher Einschränkung der Perceptionsfähigkeit durch den Kopfknochen verbunden, dass eine Betheiligung des Nervenapparates an der Erkrankung angenommen werden musste.

Curschmann[2]) schreibt: »Im Gegensatz zum Verhalten beim Unterleibstyphus scheinen Fleckfieberkranke viel seltener von centraler

[1]) Hartmann, Zeitschr. f. Ohrenhlkde. VIII. Bd., 3. Heft.

[2]) Curschmann, l. c. III, 2, I, p. 71.

durch Toxinwirkung auf die betr. Hirnabschnitte oder den Akustikus bedingter Schwerhörigkeit befallen zu werden.«

Ueber das Vorkommen von analogen Hörstörungen bei Febris recurrens äussert sich Eggebrecht[1]) ebenda folgendermafsen: »Allgemein gehaltene Ausdrücke über Ohraffectionen im Recurrenzverlaufe, Schwerhörigkeit, Taubheit u. s. w. finden sich häufig in den Krankengeschichten. Oft wird über Ohrensausen und Ohrenschwindel geklagt. . . . Schwerhörigkeit und selbst Taubheit im Verlaufe der Krankheit wird häufig erwähnt. Besonders die älteren Autoren führen diese Erscheinungen oft an. Es sind hier nur diejenigen Fälle gemeint, denen nachweisbare lokale Erkrankungen im Gebiete des Gehörorganes weder vorhergegangen sind, noch nachfolgten. Dass derartige Fälle vorkommen, scheint erwiesen. Ihre Ursache ist unklar. Sie liegt wahrscheinlich in Störungen des centralen Nervenapparates. Die Prognose ist günstig.«

Ueber das Vorkommen einer auf das innere Ohr zurückzuführenden Schwerhörigkeit bei Pest habe ich nur Angaben bei Stricker[2]) gefunden.

Stricker beobachtete theils an Reconvalescenten nach abortiv verlaufener Pest theils als Nachkrankheit Taubheit und zwar mit centraler Localisation.

Ferner erscheint mir der von Wagenhäuser[3]) beschriebene Fall von Ertaubung bei Osteomyelitis durch die Annahme einer Akustikusneuritis in Folge allgemeiner septischer Intoxication am besten erklärt werden zu können.

Es handelte sich um einen Patienten, welcher im Anschluss an eine akute Osteomyelitis, die wiederholt einen operativen Eingriff erforderlich machte, unter starkem Ohrensausen ertaubte, ohne dass im Mittelohr hierfür eine Ursache aufzufinden war.

Als schädigender Einfluss kommt hier ausser dem septischen Fieber, noch die Operation (Blutverlust und Narcose) in Frage. Es darf wohl ein Zusammenwirken dieser Factoren angenommen werden. Jedenfalls scheint es mir berechtigt, den Fall hier mit anzuführen. Vielleicht

[1]) Eggebrecht, l. c. III, 2, II u. III, p. 184.

[2]) Bericht über die Thätigkeit der zur Erforschung der Pest im Jahre 1897 nach Indien entsandten Commission. Arbeiten aus dem Kaiserl. Gesundheitsamt. 16. Band.

[3]) Wagenhäuser. Arch. f. Ohrenhlkde. Bd. 46, p. 33 f.

gehören auch die Fälle von Knapp[1]) von Ertaubung nach Erysipel und postulösen Ausschlägen hierher.

Schliesslich führe ich hier noch einen von Winkler[2]) aus dem Oppenheim'schen Laboratorium mitgetheilten Fall von wahrscheinlicher Neuritis akustika aus unbekannter Aetiologie an, der deshalb werthvoll ist, weil er mit mutipler Neuritis und Neuritis optica complicirt war.

Unter dem Bilde einer multiplen Neuritis, einhergehend mit doppelseitiger Facialislähmung, leichter Affection des Trigeminus und beiderseitiger Neuritis optica stellte sich eine doppelseitige Taubheit mit den Zeichen der galvanischen Hyperästhesie ein.

Ueber primäre Erkrankungen des inneren Ohres bei den hier noch in Betracht kommenden aber noch nicht erwähnten Infectionskrankheiten (Variola, Gonorrhoe, Angina, Keuchhusten, Pneumonie und Malaria) habe ich keine Angaben finden können, die meiner Ansicht nach hier mit aufgenommen werden müssten. Ueber Ertaubungen im Anschluss an Keuchhusten existiren einige Beobachtungen. Doch wird das Einsetzen der Ertaubung hier meist so apoplectiform geschildert, dass ich davon abstehe, diese Fälle mit ins Bereich der Besprechung zu ziehen. Ebenso sind die Angaben über Schwerhörigkeit in Folge von Erkrankung des inneren Ohres bei Malaria höchst unsicher und zweideutig bezüglich der Art des zu Grunde liegenden Erkrankungsprocesses.

Bei den chronischen Infectionskrankheiten der Lues und der Tuberculose ist die Entscheidung über die Natur des der Hörstörung zu Grunde liegenden Erkrankungsprocesses im inneren Ohre meist ebenfalls sehr schwierig, da gerade bei diesen Erkrankungen im Gegensatz zu den acuten Infectionskrankheiten zweifelsohne auf specifische locale entzündliche Processe zurückzuführende Störungen im Labyrinthe oder Akustikus gar nicht so selten sind. Es wird hier von Fall zu Fall einer eingehenden Ueberlegung, vor Allem auch der Berücksichtigung der einzelnen Symptome bedürfen, auf die ich weiter unten noch zu sprechen kommen werde, um die Entscheidung über Sitz und Art des zu Grunde liegenden Processes zu fällen. Ich stehe daher davon ab, möglicherweise hierher gehörige Fälle von Ertaubungen bei Lues anzuführen, da ihre Deutung wie gesagt zu unsicher ist. Die gleiche

[1]) Knapp, entzündl. Affectionen des inneren Ohres. Arch. f. Augen- u. Ohrenhlkde. II, H. 2, p. 313.

[2]) Winkler, über einen ätiologisch unklaren Fall von Polyneuritis. Deutsche Zeitschr. f. Nervenhlkde. 1898, Bd. 12.

Schwierigkeit der sicheren Entscheidung über die Art des zu Grunde liegenden Erkrankungsprocesses sehen wir übrigens auch bei der im Anschluss an Lues sich entwickelnden Polyneuritis und Neuritis optica sich geltend machen.

Remak[1]) schreibt: »Bei der Spärlichkeit der anatomischen Befunde ist es zweifelhaft, ob der neuritische Process in solchen Fällen häufiger ein specifisch gummöser ist.« Für die Neuritis optica müssen wir dies nach den Untersuchungen von Uthoff[2]) entschieden annehmen. Andererseits ist man aber auch mit Rücksicht auf die bei Syphilis vorhandenen Allgemeinstörungen berechtigt, die auf Syphilis zurückzuführenden klinischen Formen der Neuritis den dyskrasischen aus anderer Aetiologie anzureihen. Einen in diesem Sinne zu deutenden Fall von Neuritis optica bei Lues beschrieb kürzlich Schick.[3]) Dieser Autor schreibt einen grossen Einfluss für die Entstehung dieser Erkrankung den Gefässveränderungen zu. Ich möchte namentlich für die bei congenitaler Lues auftretende Taubhaut die Möglichkeit, dass eine auf Dyskrasie bezw. auf Gefässerkrankung plus allgemeiner Intoxication beruhende Akustikuserkrankung zu Grunde liegen könnte, in Erwägung ziehen. Dass hierbei indessen auch Labyrintherkrankung vorkommt, haben verschiedene pathologisch-anatomische Untersuchungen bewiesen.

Aehnliche Schwierigkeiten bestehen bei der Deutung der Ertaubungen bei Tuberculose. Hier ist allerdings, wie schon oben erwähnt, das Vorkommen einer auf Allgemeinintoxication beruhender multipler Neuritis zweifellos erwiesen. Doch wird klinisch die Entscheidung darüber, ob die erwähnte Form der Neuritis oder eine tuberculöse Neuritis im engeren Sinne, durch einen im Nervenstamm localisirten specifischen Herd oder durch Uebergreifen benachbarter tuberculöser Processe bedingt, vorliegt, oft recht schwer sein. So dachten wir auch in unserem Falle an die Möglichkeit einer localen Tuberculose im Labyrinth oder im Akustikus. Dagegen sprach vor Allem das Fehlen von Schwindelerscheinungen und die Doppelseitigkeit der Affection. Es wird auch hier wieder wie bei der Lues darauf ankommen, in jedem einzelnen Falle die Entwickelung des Krankheitsbildes und der einzelnen Symptome genau zu berücksichtigen,

---

[1]) Remak-Flatau, l. c., Bd. 11, 3. Theil, 4. Abth., S. 583.

[2]) Uhthoff, Untersuchung über die bei der Syphilis des Centralnervensystems vorkommenden Augenstörungen. Arch. f. Ophthalmologie 1893, S. 90.

[3]) Schick, Arch. f. Ophthalm., Bd. 56, 1903.

um die Entscheidung über die Art und den Sitz der zu Grunde liegenden Erkrankung zu fällen.

Siebenmann[1]) berichtet über einen, den von mir beschriebenen sehr ähnlichen Fall von isolirter Erkrankung des Nervus cochlearis bei Tuberculose, auf den ich im pathologisch-anatomischen Teil nochmals zurückkommen muss. Nur entwickelte sich hier die Erkrankung viel schleichender. Die Diagnose wurde »auf Taubheit rechts, nervöse Schwerhörigkeit beiderseits (Cochlearisaffection?)« gestellt. Im Anschluss an die Beschreibung dieses Falles erwähnt Siebenmann einige Beobachtungen anderer Autoren, die darauf hindeuten, dass die Neuritis N. acustici auf tuberculöser Basis nicht gar so selten sei. Ich will sie hier nicht nochmals anführen und verweise auf die Siebenmann'sche Arbeit. Auch er spricht die Vermuthung aus, dass die auf hämatogenem Wege entstehenden Erkrankungen des inneren Ohres bei Typhus, Diphtherie, Mumps, Masern, Scharlach, Variola, Keuchhusten, Pneumonie, Erysipel, Sepsis, Influenza, Syphilis, Tuberculose und Malaria auf eine durch allgemeine Intoxication, Dyskrasie oder Kachexie hervorgerufene Neuritis des Hörnerven zurückzuführen seien.

So hat auch Gradenigo[2]) kürzlich auf dem 5. Congress der italienischen Gesellschaft für Otologie, Laryngologie und Rhinologie auf diese eigenthümliche Form der Ohrerkrankung bei Tuberkulose aufmerksam gemacht. Das Charakteristische dieser Erkrankung besteht nach ihm in der hochgradigen Schwerhörigkeit, gepaart mit peinigenden subjectiven Geräuschen bei wenig ausgesprochenen objectiven Veränderungen, so zwar, dass man nothgedrungen tieferliegende Alterationen im inneren Ohre annehmen müsse.

Schliesslich müssen wir uns noch nach dem Vorkommen einer auf das innere Ohr zu beziehenden Schwerhörigkeit bei den Autointoxicationen umsehen. Die hier in erster Linie in Betracht kommende Erkrankung ist der Diabetes mellitus. Es liegen in der That einige Beobachtungen vor, deren Deutung im Sinne einer Nervenaffection mir zulässig erscheint, zumal das Vorkommen einer auf die allgemeine Intoxication zurückzuführenden Neuritis optica nichts übermässig Ungewöhnliches ist.[3])

[1]) Siebenmann, Ein Fall von Lungentuberculose mit retrolabyrinthärer Neuritis etc. Zeitschr. f. Ohrenheilk., Bd. 43, S. 216.

[2]) conf. Arch. f. Ohrenheilk., Bd. 58, S. 135.

[3]) Uhthoff, Die toxische Neuritis optica. l. c.

Schon Renauldin[1]) erwähnt Störungen der Sinnesorgane beim Diabetes. Er führt hierbei neben Störungen des Sehvermögens durch Sehnervenlähmung auf analoger Ursache beruhende Harthörigkeit bezw. Taubheit und Unregelmässigkeiten der Geruchs- und Geschmacksempfindungen an. Griesinger[2]) erwähnt unter seinen Diabeteskranken 3 Fälle von Schwerhörigkeit, deren nähere Ursache nicht nachgewiesen werden konnte. Jordan-Külz[3]) berichten über einen Fall von Taubheit bei einem Diabetischen, aber gleichfalls ohne Angabe über die Art der Erkrankung im Gehörorgane. Ebenso erwähnt Leber[4]) in einem Falle von diabetischer Neuritis optica das gleichzeitige Bestehen von Schwerhörigkeit.

Gruber[5]) schreibt: »Dass auch krankhafte Veränderungen in den schallempfindenden Theilen bei Diabetes vorkommen, beweisen jene Fälle, wo beim Mangel jeder krankhaften Veränderung im äusseren und mittleren Ohre die Kranken von subjectiven Hörempfindungen und Schwerhörigkeit heimgesucht werden.«

v. Noorden: »Die Störungen in den Gehörs-, Geruchs- und Geschmacksorganen spielen beim Diabetes eine untergeordnete Rolle. Sie sind übrigens noch nicht genügend studirt. In jeder dieser Sinnessphären sind Schwächung und sogar völliger Verlust der Funktionstüchtigkeit beobachtet.«

In neuerer Zeit ist entschieden in Folge des grossen Interesses, welches die diabetische Otitis für sich in Anspruch genommen hat, den nervösen Schwerhörigkeiten beim Diabetes zu wenig Beachtung zu Theil geworden.

Nicht viel anders steht es mit den Erkrankungen des inneren Ohres bei Gicht. Sie scheinen ebenso wie die Neuritis optica wesentlich seltener als beim Diabetes vorzukommen. Die bei der Gicht, ebenso wie beim Diabetes häufig zur Beobachtung kommenden Schwindelanfälle[6]) möchte ich **nicht** auf eine Erkrankung des Akustikus, sondern

---

[1]) Renauldin, Dict. des Sc. méd. par une soc. de médicins etc., T. IX, Paris 1879, p. 151.

[2]) Griesinger, Arch. f. physiol. Heilk. 1859, S. 21.

[3]) Jordan-Külz, Beitr. z. Path. u. Therap. d. Diabetes, Marburg 1874, Bd. 50.

[4]) Leber, Über die Erkrankung des Auges bei Diabetes mellitus. Graefe's Arch. f. Ophthalm., Bd. 21, S. 200.

[5]) Gruber, Lehrb. d. Ohrenheilk., 2. Aufl., S. 630.

[6]) Vergl. Ebstein, Einige Bemerkungen zur Lehre vom Ohrenschwindel. Arch. f. klin. Medicin, Bd. 58.

viel eher auf eine Labyrinthaffection zurückführen, wie ich noch erörtern werde. Einen mit grösserer Wahrscheinlichkeit hierher gehörigen Fall habe ich in der Literatur nicht auffinden können.

Ebenso liegen über Ertaubungen bei Gravidität und im Puerperium nur wenig Beobachtungen vor, die im Sinne einer Neuritis des Nervenstammes nach Analogie der Opticusneuritis gedeutet werden könnten.

Ich führe hier den Fall von Frank Dudley Bean an, der im Schwartze'schen Handbuch citirt ist.

Bei einer Mutter und zweien ihrer Töchter stellte sich im Anschluss an Puerperium zunehmende Schwerhörigkeit bis zur Ertaubung ein.

Indessen lasse ich bei diesem Falle die sichere Diagnose dahingestellt. Es könnte sich wohl auch um ein chronisches Mittelohrleiden (Stapesankylose) gehandelt haben, das durch das Puerperium eine Verschlimmerung erfuhr.

Ferner berichtet Knapp[1]) über eine vielleicht hierher gehörige Beobachtung von Schwerhörigkeit in Anschluss an Gravidität, die sich bald bis zur Taubheit steigerte, bei intactem Mittelohr.

Bei dem von Schwartze[2]) beschriebenen Fall muss die Nephritis als die eigentliche Ursache der Erkrankung angesehen werden, mit Rücksicht auf die starken Schwindelanfälle und den Obductionsbefund muss er als Neurolabyrinthitis gedeutet werden.

Von sonstigen zur Autointoxication führenden Erkrankungen, die hier noch in Betracht kommen, sind noch zu nennen: Icterus und Carcinom. Ueber das Vorkommen von Affectionen des inneren Ohres bei Icterus existiren, so weit ich habe ersehen können, keine Beobachtung. Dagegen liegt über Neuritis acustica bei Carcinomkachexie, die wohl in jeder Beziehung einwandsfreie Beobachtung Siebenmann's vor.[3])

Bei der 64jährigen Patientin Siebenmann's wurde 7 Jahre zuvor auf Grund des Trommelfellbefundes und Hörprüfungsresultates eine progressive Spongiosirung mit Stapesankylose diagnosticirt. Sie erkrankte dann späterhin an einem Lebercarcinom. Wenige Wochen vor dem Tode nahm das Gehör dermafsen rapid ab, dass es selbst bei sehr lautem Anrufen nicht mehr möglich war, sich mit der Kranken zu verständigen. Ueber Schwindel wurde nicht geklagt. Die Diagnose lautete: Wie oben; zudem

[1]) Knapp, l. c.

[2]) Schwartze, Lehrb. d. chirurg. Krankh. d. Ohres 1885, S. 369.

[3]) Siebenmann, Zeitschr. f. Ohrenheilk., Bd. 36, S. 298.

nervöse Schwerhörigkeit beiderseits. Die pathologisch-anatomische Untersuchung, auf die ich im zweiten Theil nochmals zurückkommen werde, bestätigte die Diagnose vollkommen.

Dieser Fall ähnelt dem oben von mir beschriebenen ganz ausserordentlich. Siebenmann führt in der Epikrise aus, dass die Ursache der höchst wahrscheinlich doppelseitigen Neuritis akustika in der Krebskachexie zu suchen sei. »Unser Fall scheint der erste zu sein, in dem eine Neuritis des Akustikus als Folge einer Krebskachexie klinisch und anatomisch festgestellt worden ist. Es muss also zu den Gelegenheitsursachen, welche das Hinzutreten von Nervenveränderungen zu einer Stapesankylose zu begünstigen pflegen, auch die Krebskachexie hinzugezählt werden.«

Ich lasse dahingestellt, ob der Stapesankylose eine Bedeutung für die Entstehung der Neuritis zukam, oder ob es sich um zwei gänzlich von einander unabhängige, rein zufällig zusammen aufgetretene Affectionen handelte.

Bei dem von Alexander[1]) beschriebenen Fall erscheint eine Zusammengehörigkeit der schon vor längerer Zeit eingetretenen Gehörsstörung mit dem erst späterhin auftretenden Zungencarcinom recht zweifelhaft. Ich gehe deshalb hierauf nicht näher ein.

Dagegen muss ich hier noch mit einigen Worten auf die bei Nephritis vorkommenden Schwerhörigkeiten, soweit ihr Sitz im inneren Ohre zu suchen ist, eingehen. Bezüglich der hierüber vorhandenen Literatur verweise ich auf die Arbeit von Morf.[2])

Der Gedanke, eine der Neuroretinitis albuminurica des Auges analoge Erkrankung des häutigen Labyrinthes anzunehmen, liegt nahe. Gradenigo hat ihn auch bereits ausgesprochen und einen Fall von Schwerhörigkeit bei Nephritis beschrieben, den er in diesem Sinne gedeutet hat. Besonders hinweisen möchte ich noch auf den bei Morf citirten Rosenstein'schen Fall, den oben erwähnten Schwartze'schen Fall und die drei von Morf selbst beobachteten Fälle. Bei allen 4 Fällen trat von Symptomen Schwerhörigkeit, die sich bis zur Taubheit steigerte, und intensives Ohrensausen bei Weitem in den Vordergrund. Besonders interessant aber an diesen Fällen war, dass sich stets eine Abhängigkeit der Intensität der Symptome von der Harnausscheidung, von dem Auftreten von Oedemen oder urämischer Erscheinungen u. dergl. fest-

[1]) Alexander, Arch. f. Ohrenheilk., Bd. 56, S. 1 f.

[2]) Morf, Krankheiten des Ohres beim acuten und chronischen Morbus Brightii. Zeitschr. f. Ohrenheilk., Bd. 30, S. 313.

stellen liess. Dies deutet doch entschieden auf einen directen Einfluss der bei Nephritis in den Blutkreislauf übergetretenen toxischen Substanzen auf die Entwicklung des Leidens hin. Dass dabei auch die Circulationsstörungen einen nicht unwesentlichen prädisponirenden Einfluss ausüben, ist selbstverständlich.

Eine pathologisch-anatomische Untersuchung über diese Erkrankung des inneren Ohres bei Nephritis ist, soweit ich habe ersehen können, nur beim Schwartze'schen Falle vorgenommen. Auch hier beschränkte sie sich lediglich auf makroskopische Betrachtung. Mikroskopische Untersuchungen fehlen meines Wissens gänzlich, so wünschenswerth sie wären.

Es ist ein grossentheils unzureichend untersuchtes und nicht absolut einwandfreies Material klinischer Beobachtungen, das ich hier anführen konnte. Auch auf Vollständigkeit kann ich bei der ausserordentlichen Zerstreutheit desselben keinen Anspruch erheben. Indessen scheinen mir doch, namentlich auch mit Rücksicht auf den selbst beobachteten Fall, einige Schlussfolgerungen berechtigt zu sein. Zunächst, glaube ich, kann darüber kein Zweifel sein, dass bei der Mehrzahl derjenigen Affectionen, die zur Entstehung einer toxischen Polyneuritis oder Neuritis optica Veranlassung geben können, auch auf das innere Ohr zurückzuführende Hörstörungen vorkommen. Die Gründe aber, die mich bewogen haben, die bei den oben aufgezählten Fällen geschilderten Gehörsstörungen, theils in Uebereinstimmung, theils im Gegensatz zu ihren Autoren auf eine Affection des Nervus akustikus und seines Ganglion zurückzuführen, sind folgende:

Zunächst ist die Analogie mit der aus gleicher Ursache entstehenden toxischen Polyneuritis und Neuritis optica unverkennbar. Sie tritt am deutlichsten bei allen den Fällen hervor, bei denen gleichzeitig eine Affection der peripheren Nerven bezw. des Nervus opticus bestand. Eine Deutung der Hörstörung bei diesen Fällen in einem anderen Sinne, als den erwähnten, wäre sogar gekünstelt und durchaus unberechtigt. Das isolirte Auftreten der Akustikusaffection aber bei den anderen Fällen kann durchaus nicht als gegen diese Annahme sprechend verwertet werden, da das Vorkommen einer nur auf einen Nervenstamm beschränkten Neuritis (Mononeuritis) auch in anderen Regionen des Körpers durchaus nichts Ungewöhnliches ist.

Ferner machen auch allgemein-pathologisch-anatomische Erwägungen die Annahme einer auf Allgemeinwirkung beruhenden Nervenaffection als Ursache der Hörstörung mir am allerwahrscheinlichsten; für die ectogen einverleibten Gifte schon deswegen, weil es sich hier durchgehends um Gifte handelt, die ihren Angriffspunkt vorwiegend im Nervensystem haben. Dass aber auch bei den hier in Betracht kommenden Infectionskrankheiten sich im Blutkreislauf regelmässig Toxine anhäufen, die neben Zellalterationen in den allerverschiedensten Organen (Herz, Muskel, Leber, Nieren u. s. w.) auch schwere Störungen im centralen und peripheren Nervensystem erzeugen können, darüber kann nach dem heutigen Stande unserer Wissenschaft kein Zweifel mehr bestehen, während umgekehrt auf metastatische Verbreitung des Krankheitserregers zurückzuführende circumscripte Entzündungsherde oder parenchymatöse Blutungen bei der Mehrzahl der in Betracht kommenden Infectionskrankheiten ein relativ seltenes Vorkommnis darstellen. Wo es aber einmal zu einer derartigen metastatischen Ansiedelung des specifischen Erregers kommt, führt sie meist zu den schwersten Entzündungsprocessen mit Nekrosen, Abscedirungen u. dergl. Für das Vorhandensein eines derartigen intensiven Entzündungsprocesses im inneren Ohre sprechen aber weder die klinischen Symptome noch der ganze Verlauf der Affection. Auch die fast regelmässig vorhandene Doppelseitigkeit der Erkrankung lässt sich durchaus nicht mit der Annahme einer metastatischen durch specifische Erreger ausgelösten »Labyrinthitis« in Einklang bringen, während sie mit der Annahme einer auf Allgemeinwirkung beruhenden Ursache gut zu vereinbaren ist.

Sodann aber lässt sich auch der zur Beobachtung kommende Symptomencomplex am allerbesten, ich möchte fast sagen, nur durch die Annahme einer Akustikusaffection erklären. Um dies klarzulegen, sei es mir gestattet, etwas weiter auszuholen. Wir können uns den einer primären Labyrinthitis im engeren Sinne, d. h. einer auf dem Blutwege entstandenen Erkrankung des häutigen Labyrinthes, zu Grunde liegenden pathologisch-anatomischen Process nur in Gestalt **kleiner** Entzündungsherde oder auch kleiner Hämorrhagien u. dergl. denken; wie wir sie z. B. in der Netzhaut auftreten sehen. Die allgemeine pathologische Anatomie lehrt uns, dass überall die Grösse der auf dem Blutwege entstandenen Entzündungsherde bezw. auch der durch Gefässerkrankung bedingten Blutergüsse in's Gewebe in Abhängigkeit steht von der Grösse des Organes, in der sie sich entwickeln, oder richtiger gesagt, von der Grösse und Weite des Gefässsystems.

Es scheint mir daher, allgemein pathologisch-anatomisch gedacht, nicht erklärlich, dass ein einziger von dem feinen und zarten Gefässsystem des häutigen Labyrinthes ausgehender Entzündungsherd oder eine hier entstehende Blutung solchen Umfang annehmen könnte, dass es hierdurch in ganz kurzer Zeit bezw. apoplectiform zur Zerstörung des gesammten Labyrinthes käme. Das Labyrinth völlig zerstörende Blutungen sind nur durch Traumen denkbar, die zur Sprengung der Labyrinthkapsel führen. Die mit grösster Wahrscheinlichkeit auf Bluterguss zurückzuführenden plötzlichen Ertaubungen können nur durch in den Akustikusstamm oder auch -Kern erfolgte Blutung erklärt werden. Differentialdiagnostisch kommen hier noch Thrombose und Embolie in Betracht. Die Labyrinthitis im engeren Sinne muss klinisch daher charakterisirt sein durch Auftreten mehr oder weniger schnell aufeinander folgender Anfälle, von denen jeder einzelne sich bald mehr durch Gehörsstörung, bald mehr durch Schwindelerscheinungen zu erkennen geben wird, je nach dem jeweiligen Sitze des frischen Herdes. Eine im Beginn oder auf der Höhe der Erkrankung, so lange es noch nicht zum Confluiren der Herde gekommen ist, vorgenommene Hörprüfung müsste eigentlich — die Helmholtz'sche Theorie als richtig vorausgesetzt — bei Aufnahme des Hörreliefs einen ganz unregelmässigen Ausfall einzelner Töne erkennen lassen, ja falls die für die Perception der zum Verständniss der Sprache nothwendigen Tonlagen in Betracht kommenden Partien intact geblieben sind, brauchte subjectiv eine Beeinträchtigung des Hörvermögens garnicht bemerkt worden zu sein. Jedenfalls aber wird die Erkrankung, ganz ähnlich wie die ihr entsprechende Retinitis, einen mehr schleichenden Charakter annehmen, bis sie schliesslich nach längerer Zeit, falls kein Stillstand erfolgt, zur completen Taubheit führen kann. Zu den Fällen reiner Labyrinthitis möchte ich z. B. einen Theil der bei Leukämie und perniciöser Anämie beobachteten Erkrankungen des inneren Ohres zählen, soweit sie nicht in Folge ihres schnell progredienten Verlaufes und der Heftigkeit der Symptome zur Neurolabyrinthitis zu rechnen sind, oder auf Blutergüssen in den Akustikusstamm oder -Kern beruhen (momentane Ertaubungen!). Ferner scheinen mir eine Anzahl der ganz chronisch sich entwickelnden Labyrinthtaubheiten bei Lues und auch die Schwindelanfälle, die wir bei Gicht, Diabetes, chronischem Rheumatismus und ähnlichen Affectionen erwähnt finden, hierher zu gehören. Sie sind u. A. von Ebstein[1])

[1]) Ebstein l. c.

einer eingehenderen Besprechung unterzogen worden und müssen wenigstens, soweit sie sich als Theil des Menière'schen Symptomencomplexes zu erkennen geben, auf das Ohr bezogen werden. So zeigen z. B. auch die bei Leucämie beobachteten Erkrankungen des inneren Ohres grossenteils den Menière'schen Symptomcomplex (Schwabach)[1]). In der Mehrzahl derartiger Fälle fanden sich thatsächlich kleine Blutungen oder Extravasate im Bogengangsapparat oder im Vestibulum. Dass bei einer Anzahl von Fällen trotz Blutungen in den Bogengangsapparat keine Schwindelanfälle beobachtet wurden, kann uns nicht stutzig machen, nachdem erwiesen ist, dass während der Agone noch leicht Blutungen in's Ohr erfolgen, sodass die Annahme einer agonalen Entstehung dieser Blutungen wohl berechtigt erscheint. Leider fehlen genaue Hörprüfungen bei initialen derartigen Fällen, so weit ich habe ersehen können; bei vorgeschritteneren Fällen werden sie uns nicht mehr viel Aufklärung bringen können, da wir bei diesen bereits eine Obliteration des Labyrinthes und Atrophie des Nerven voraussetzen müssen und somit das Hörprüfungsresultat sich mit dem der Neurolabyrinthitis und der Neuritis akustika decken wird. Das Gleiche gilt von den Sectionsbefunden. Nur ein initialer bezw. auf der Höhe der Erkrankung zur Untersuchung kommender Fall kann uns über die Berechtigung dieser Annahme Auskunft geben. Weit vorgeschrittene Fälle von Erkrankung des Labyrinthes lassen uns über ihre Entwickelung oft im Unklaren. Systematische Untersuchungen hierüber behalte ich mir vor.

Befällt der Entzündungsprocess nicht nur das häutige Labyrinth, sondern setzt er sich auf die peri- und endolymphatischen Räume fort, oder lokalisirt er sich primär in diesen Räumen, so wird auch der Nervus akustikus, zunächst in seinen Endigungen, dann aber wohl auch sehr bald durch Fortschreiten des Entzündungsprocesses längs der Lymphräume auch in seinem Stamm, in mindestens gleich starkem Maasse wie das häutige Labyrinth ergriffen werden. Wir haben dann das Krankheitsbild der Neurolabyrinthitis vor uns. Der Ausfall der Hörprüfung wird in diesen Fällen vollständig durch die Affection des Nerven beherrscht werden. Daneben aber treten gleich vom Beginn der Erkrankung an die Schwindelanfälle in intensivem Maasse hervor. Denn ein isolirtes Befallensein der perilymphatischen oder endolymphatischen Räume des Ductus cochlearis oder Sacculus ist

[1]) Schwabach, Zeitschr. f. Ohrenheilk., Bd. 31, S. 103 f.

bei der weiten Communication, die zwischen den perilymphatischen Räumen der verschiedenen Teile des Labyrinthes besteht, kaum denkbar. Nur wenn die Erkrankung einen sehr schleichenden Verlauf nimmt, wäre das Ausbleiben der Schwindelanfälle erklärlich, dann aber werden wir wohl richtiger thun, die Erkrankung der eigentlichen Labyrinthitis zuzurechnen. Da der hier in Frage kommende entzündliche Process nur in einer entzündlichen serösen oder serös-hämorrhagischen Exsudation bestehen kann, so muss die Erkrankung einen mehr oder weniger acuten oder auch anfallsweisen Verlauf zeigen, falls eben nicht bereits der erste Anfall zur Zerstörung des Labyrinthes und seiner Nerven führt. Hierher möchte ich vor Allem die als primäre acute Labyrintherkrankungen beschriebenen Fälle (Voltolini, Gradenigo, Baginski, Politzer u. A.), soweit sie nicht auf Meningitis zurückzuführen sind, rechnen. Ferner gehören hierher die schweren, entweder schon beim ersten Anfall oder wenigstens nach wenigen Anfällen zur Ertaubung führenden Erkrankungen des inneren Ohres bei Leukämie, perniciöser Anämie, Lues und ähnlichen Erkrankungen, soweit sie mit starken Schwindelanfällen bezw. dem Menière'schen Symptomcomplex verknüpft sind. Auch möchte ich durchaus nicht in Abrede stellen, dass bei den oben erwähnten acuten Infectionskrankheiten auf seröse Exsudation in die perilymphatischen Räume zurückzuführende, als Neurolabyrinthitis aufzufassende Erkrankungen vorkommen können, so namentlich bei Influenza (der erste Fall Lannois!), Mumps, Rheumatismus u. a. Nur bezweifele ich allerdings stark, dass sie als Metastase durch Festsetzung eines specifischen Erregers bedingt sein sollten und nicht ebenfalls auf infectiöser Allgemeinwirkung beruhen. Doch scheinen derartige Fälle entschieden seltener zu sein als die reine Neuritis akustika, auch ist ihr Vorkommen pathologisch-anatomisch meines Wissens nicht einwandsfrei erwiesen. Schliesslich werden sich auch alle diejenigen Erkrankungen, die durch Fortleitung von Entzündungsprocessen aus Schädelhöhle oder Mittelohr auf das Labyrinth entstanden sind, unter dem Krankheitsbild der Neurolabyrinthitis zu erkennen geben.

Im Gegensatz zu dem in einzelnen Attacken oder mehr schleichend sich entwickelnden Krankheitsbild der Labyrinthitis und vielfach auch der Neurolabyrinthitis ist der Verlauf der Neuritis akustica immer ein stetig progredienter und in der Regel schnell fortschreitender, sodass die Dauer der eigentlichen Erkrankung nach Wochen, höchstens nach Monaten zählt. Nur bei der chronischen

Intoxication, den chronischen Infectionskrankheiten, sowie bei der Autointoxication kann der Verlauf ebenfalls ein sehr langsamer sein. Hier ist die Erkrankung des Nerven oft mit Gefässveränderungen complicirt, sodass es vielfach fraglich erscheint, ob man sie nicht richtiger zu der hierauf zurückzuführenden degenerativen Atrophie des Nervus akustikus hinzuzählen soll, deren Besprechung ich hier bei Seite lasse. Im Gegensatz zu dem Auftreten meist starker Schwindelanfälle bei Labyrinthitis und vor Allem bei der Neurolabyrinthitis, fehlen diese vielfach gänzlich bei der Neuritis. Dies erscheint um so auffallender, als der Verlauf der Erkrankung ein ganz acuter zu sein pflegt. Die Erklärung hierfür geben uns allgemein neurologisch festgestellte Thatsachen. Wir sehen nämlich, dass die Erkrankung peripherer Nerven oft einen ganz gesetzmässigen Verlauf zeigt, der sich darin zu erkennen gibt, dass einzelne Fasern des Nerven entweder ausschliesslich oder zum Mindesten in unvergleichlich viel höherem Maasse als die übrigen den Nerven zusammensetzenden Fasern von dem Erkrankungsprocess befallen werden. Ich erinnere an die »typischen« Formen gewisser Lähmungen (z. B. Bleilähmung), an die verschiedene Vulnerabilität der Fasern des Nervus recurrens, an das ungleich starke Befallenwerden der motorischen und sensiblen Fasern im peripheren Nervenstamm und vor Allem an das isolirte Befallensein des papillo-maculären Bündels im Opticus bei der Nicotinamblyopie.

In ganz analoger, ich möchte fast sagen ebenfalls gesetzmässiger Weise sehen wir bei der typischen toxischen Acusticusneuritis oft ausschliesslich, oder wenigstens bei Weitem am frühsten und am intensivsten die Fasern des Ramus cochlearis von dem Erkrankungsprocess ergriffen werden. Dies lehren uns sowohl die klinischen Beobachtungen als auch die pathologisch-anatomischen Befunde. Schwerhörigkeit und Ohrensausen treten als Symptome überall in den Vordergrund. Schwindelanfälle fehlen meist gänzlich. Wo wirklich einmal Schwindelanfälle beobachtet wurden, stellten sie sich fast stets wesentlich später ein als die Hörstörungen, sodass sie am besten ihre Erklärung in einem Fortschreiten des Erkrankungsprocesses entweder auf den Ramus vestibularis oder auch auf das Labyrinth finden.

Dass eine Erkrankung des Vestibularisstammes einen typischen Menière'schen Anfall auszulösen im Stande ist, scheint mir noch nicht sicher erwiesen. Indessen sprechen entschieden einige Sectionsbefunde (Schwabach, Alt, Pineles u. A.) bei Leukämie dafür. Immerhin käme dieser Umstand eigentlich differentialdiagnostisch nur für die durch

Uebergreifen localer Entzündungsherde auf den Acusticus oder die durch Trauma, Blutungen, Embolien oder dergleichen erzeugten Affectionen dieses Nerven in Betracht, wenigstens falls weitere Beobachtungen den gesetzmässigen Verlauf der toxischen Neuritis charakterisirt durch Beginn und vorwiegende Localisation im Ramus cochlearis bestätigen sollten.

Wir sehen also, dass ein Uebergang der Neuritis in die Neurolabyrinthitis ebenso gut stattfinden kann, wie der der Labyrinthitis zu dieser Affection. Umgekehrt wird auch eine Neurolabyrinthitis, falls der Entzündungsprocess sich auf den Nervenstamm und das Ganglion concentrirt, unter dem Krankheitsbild der Neuritis weiter verlaufen können; so dass also zwischen allen drei Affectionen mannigfache Uebergänge möglich sind, ganz ähnlich, wie wir das am Auge bei der Retinitis, Neuroretinitis und Neuritis sehen. Trotzdem zweifle ich nicht daran, dass es uns in sehr vielen Fällen, falls wir die Entwicklung, und vor Allem auch das Vorhandensein bezw. das Fehlen der aufgezählten klinischen Symptome genau berücksichtigen, möglich sein wird, diese Erkrankungen auseinander zu halten, ja vielleicht sogar im klinischen Bilde den Uebergang der einen in die andere zu erkennen.

Nur müssen wir in der Diagnose des »Ohrschwindels« etwas vorsichtig sein. So sind wir meiner Ueberzeugung nach nicht berechtigt, Klagen über subjectives Schwindelgefühl, ja auch leichte Schwindelanfälle, wenn sie gleichzeitig mit einer Alteration des Centralnervensystems verknüpft sind, wie dies bei den acuten Infectionen und den Vergiftungen mit Nervengiften regelmässig der Fall ist, ohne Weiteres auf das Ohr zu beziehen und müssen uns immer nach den für den Bogengangsschwindel charakteristischen Merkmalen bezw. nach objectiven Symptomen (Nystagmus, objectiv nachweisbare Gleichgewichtsstörungen, Drehschwindel) umsehen. Als Beispiele führe ich die experimentelle Chininvergiftung bei Hunden an. Auf der Höhe der Intoxication, solange sich die Thiere im soporösen Zustande befinden, geben sich wohl als Schwindelerscheinung zu deutende taumelnde Bewegungen u. dergl. zu erkennen. Das elective Befallensein des Ramus cochlearis bezw. des Ganglion spirale tritt aber immer erst nach 24 Stunden, wenn sich die Thiere aus diesem Zustande erholt haben, deutlich hervor. Trotz completer Taubheit zeigen sie aber dann

[1]) conf. u. a. die Arbeit von Stein, Ueber Gleichgewichtsstörungen bei Ohrenleiden. Zeitschr. f. Ohrenheilkde. Bd. 27, S. 114.

keine auf Labyrinth bezw. Vestibularerkrankung hindeutende, für Bogengangsschwindel charakteristischen Erscheinungen, wie wir sie z. B. experimentell durch Verletzung der Bogengänge herbeiführen können.

Eine schöne Bestätigung findet diese schon auf Grund des klinischen Krankheitsbildes gefolgerte Annahme durch die pathologisch-anatomischen Befunde, die ich zugleich als vierten Punkt der Gründe aufzähle, die mich bewogen haben, die oben zusammengestellten Fälle unter dem Krankheitsbild der Neuritis acustica zusammenzufassen. Da ich im II. Theile hierauf noch ausführlich eingehen muss, hebe ich jetzt nur kurz hervor, dass ein einwandsfreier Sectionsbefund von acuter Entzündung im Labyrinth meines Wissens weder bei Vergiftungen noch bei Infectionskrankheiten, oder Autointoxicationen, die unter dem beschriebenen Krankheitsbilde verliefen, vorliegt, dass dagegen verschiedene Sectionsbefunde mit negativem Befunde im Labyrinth und einzelne mit positivem Befund im Nervus acusticus vorhanden sind.

Zwei von diesen letzteren (der Siebenmann'sche und der von mir erhobene) haben auch das isolirte Befallensein des Ramus cochlearis und Ganglion spirale ausser Zweifel gestellt.

Ich muss nun noch auf einige andere Erklärungsversuche für das Zustandekommen der Hörstörungen bei den oben erwähnten Krankheiten eingehen.

Die Annahme derjenigen Autoren, die den Sitz der Hörstörung in die nervösen Centren verlegen, deckt sich mit der unsrigen eigentlich vollkommen. Wir müssen eben nur bedenken, dass das in erster Linie hier in Betracht kommende nervöse Centrum, d. h. der zum 1. Neuron gehörende Ganglienzellencomplex im Ganglion spirale zu suchen ist. Der Grund dafür, dass gerade dieses Centrum leichter und intensiver ergriffen wird als die im Rückenmark und Gehirn gelegenen Centren, ist, wie ich noch ausführlich auseinandersetzen werde, in seiner vorgeschobenen Lage und in seinen Circulationsverhältnissen zu suchen. Auch darauf, inwieweit die Annahme einer rein functionellen Störung in diesem Centrum berechtigt ist, komme ich noch im pathologisch-anatomischen Theil zurück. Dass nebenbei auch eine Mitbetheiligung der höher gelegenen Centren mit in Betracht kommen kann, will ich nicht in Abrede stellen. Immerhin müssen wir, wenn wir hierin die Hauptursache für die Gehörstörungen

erblicken wollen, auch das Vorhandensein analoger Störungen in den übrigen nervösen Centren verlangen. Diese fehlen indessen durchgehends. Deshalb wurde ja auch in meinem Falle ein centraler Sitz der Hörstörung bei der Diagnosenstellung als ausgeschlossen betrachtet.

Nur schwere allgemeine Cerebralsymptome finden sich öfter im Beginn der Erkrankung beschrieben. Ihr Auftreten hat manchen Autoren, so auch Bezold[1]) kürzlich Veranlassung gegeben, eine complicirende Meningitis als Ursache dieser Hörstörungen zu vermuthen. Indessen erscheint mir diese Annahme unnöthig. Das Studium der hier in Betracht kommenden acuten Infectionskrankheiten in ihrer neuesten Bearbeitung im Nothnagel'schen Handbuch lässt darüber keinen Zweifel mehr zu, dass das Auftreten dieser allgemeinen Hirnerscheinungen in bei weitem der Mehrzahl der Fälle auf die allgemeine Infection oder was hiermit ungefähr gleichbedeutend, auf die Anhäufung toxischer Substanzen im Blute zurückzuführen ist. Man lese nur das Capitel über den »Status typhosus« bei Curschmann, die Ausführungen Jürgensen's über die Betheiligung des Nervensystems bei Masern und Scharlach u. a. Gerade für Scharlach betont auch Henoch, dass die hier oft vorhandenen bedeutenden Cerebralsymptome, soweit seine Beobachtung reicht, nicht von Meningitis abhängen, und Jürgensen schliesst sich dieser Ansicht an. Es liegt ihnen also somit die gleiche Ursache zu Grunde, die wir für das Auftreten der Gehörstörungen anschuldigen müssen — eine weitere Stütze für die von uns vertretene Ansicht.

Sonderbar ist es, dass die Labyrinthhyperämie und -anämie in unserer Disciplin immer noch als selbstständige Erkrankung eine grosse Rolle spielt. So sind denn auch diese Circulationsstörungen zur Erklärung der in Betracht kommenden Hörstörungen in Anspruch genommen werden. Und doch muss uns die Thatsache, dass wir so oft schwere Circulationsstörungen verschiedenster Art beobachten können, ohne dass irgend eine Gehörsstörung — vielleicht ausser Ohrensausen — dabei vorhanden ist, darüber belehren, dass sie als alleinige Ursache einer Erkrankung des Gehörorganes nicht angesprochen werden dürfen.

Wenn wir mit den Fortschritten in anderen Disciplinen Schritt halten wollen, müssen wir, glaube ich, die meines Wissens in diesen Disciplinen (z. B. Ophthalmologie, Neurologie u. a.) längst fallen ge-

[1]) Bezold, Die Taubstummheit. S. 76.

lassene Diagnose der Hyperämie und Anämie als selbstständige Erkrankung auch aufgeben. Damit steht durchaus nicht im Widerspruch, dass diesen Circulationsstörungen als prädisponirendes Moment für das Einsetzen und die Entwicklung einer grossen Zahl von Erkrankungen im Gehörorgan eine eminente Bedeutung zukommt.

Fasse ich nun noch einmal kurz die wichtigsten Punkte zusammen, die mir zur Erkennung der toxischen Neuritis acustica klinisch verwerthbar erscheinen, so sind dies folgende:

1. Der Nachweis, dass eine der oben erwähnten Erkrankungen (Vergiftung, Infection, Autointoxication), die mit einer Anhäufung toxischer Substanzen im Blutkreislauf einhergehen, als Ursache für das Auftreten der Erkrankung im Gehörorgan anzusehen ist.

2. Die Entwicklung der Krankheit in stetig progredienter Weise meist innerhalb von Wochen — höchstens Monaten, und die Doppelseitigkeit der Affection.

Einseitigkeit der Erkrankung gehört entschieden zu den Ausnahmen. Wo sie vorhanden, ist in der Regel eine locale Circulationsstörung als begünstigendes Moment für die Entstehung der Erkrankung anzuschuldigen (z. B. Mumps, Rheumatismus u. dgl.).

3. Der negative Befund im Mittelohr und der Ausfall der Hörprüfung.

Die Hörprüfung wird uns indessen in der Regel nur darüber Auskunft ertheilen können, ob eine Erkrankung des Mittelohres oder des inneren Ohres vorliegt. Die Unterscheidung der einzelnen Formen der Erkrankung des inneren Ohres, wird sie in ihrer jetzigen Ausbildung höchstens ausnahmsweise (Initialform der Labyrinthitis?) ermöglichen. Gradenigo[1]) vertritt zwar die Ansicht, dass der Ausfall der mittleren Tonlagen für eine Acusticusaffection charakteristisch sei. Mein Fall ist zur Entscheidung dieser Frage leider nicht mitverwerthbar, da die Schwerhörigkeit schon zu weit vorgeschritten war. Ich habe bei der Aufstellung der hier in Betracht kommenden Fälle indessen den Eindruck gehabt, dass der Ausfall der Perception für die hohen und höchsten Töne neben der Herabsetzung der Knochenleitung auch für die neuritische Affection des Akustikus das wichtigste Charakteristicum bei der Hörprüfung sei; dass ein Hinzutreten des Perceptionsaus-

[1]) Schwartze's Handbuch der Ohrenheilk. Bd. 2, S. 514 Zeitschr. f. Ohrenheilk. Bd. 23, S. 248.

falles für die tiefen Töne die Diagnose in keiner Weise beeinflussen darf. In einzelnen, anscheinend aber selteneren Fällen scheint indessen der Ausfall der Perception für die mittleren Tonlagen, den für die hohen und tiefen zu übertreffen. Es wäre ja ausserordentlich werthvoll, wenn sich die Beobachtungen Gradenigo's doch noch allgemein bestätigen sollten und hierdurch vielleicht ein weiteres Unterscheidungsmittel zwischen Neuritis und Neurolabyrinthitis gegeben würde. Vorläufig müssen wir wohl diese Schwankungen im Tonausfall auf individuelle Eigenthümlichkeiten (Circulationsverhältnisse oder dergl.) zurückführen.

Auf die ebenfalls von Gradenigo und Friedrich u. A. warm empfohlene elektrische Untersuchung und auf die Prüfung auf functionelle Erschöpfbarkeit der Nerven gehe ich hier nicht ein, da die Ansichten hierüber noch sehr getheilt sind und mir eigene Erfahrungen hierüber fehlen.

4. Das Vorhandensein continuirlich anhaltender intensiver subjectiver Geräusche im ganzen Verlauf oder wenigstens zu Beginn der Erkrankung.

5. Das gänzliche Fehlen von starken auf den Bogengangsapparat zu beziehenden Schwindelanfällen bezw. Einsetzen dieser erst längere Zeit nach Beginn der Erkrankung (Uebergreifen auf Ramus vestibularis oder Labyrinth).

6. Das gleichzeitige Befallensein anderer Nervenstämme (periphere Neuritis, Neuritis optica).

Der negative Ausfall des letzten Punktes ist, wie schon erörtert, weniger wichtig.

Ueber die Häufigkeit des Vorkommens dieser Erkrankung lassen die Beobachtungen noch keinen Schluss zu. Indessen möchte ich glauben, dass sie vielleicht nicht so selten ist, als es den Anschein haben könnte. Ich habe mich bei Durchsicht der neurologischen und ophthalmologischen Literatur über Neuritis oft nicht des Eindrucks erwehren können, dass einer eventuellen Mitbetheiligung des Nervus acusticus nicht die ihr gebührende Aufmerksamkeit geschenkt wurde. Auch ist uns Otologen allen leider zur Genüge bekannt, dass die inneren Kliniker noch wenig Neigung zeigen, bei Schwerhörigkeiten, die ohne Eiterung und Schmerzen im Ohr verlaufen, einen Otologen hinzuzuziehen.

Die Prognose der Erkrankung wird in erster Linie von der Schwere der zu Grunde liegenden Allgemeinerkrankung abhängen.

Je leichter die Intoxication oder die Infection, je schneller eine Entgiftung zu erhoffen ist, desto günstiger wird sich im Allgemeinen die Prognose gestalten. Hieraus geht ohne Weiteres hervor, dass bei den acuten leichten oder mittelschweren Vergiftungen, bei den acuten leichten oder mittelschwer verlaufenden Infectionskrankheiten die Prognose günstiger sein wird, als bei den schwersten acuten Vergiftungen und Infectionen und vor Allem den chronischen Intoxicationen, Autointoxicationen und Infectionskrankheiten (Tuberculose!) Schlechter Allgemeinzustand, allgemeine oder auch locale Circulationsstörungen verschlechtern die Prognose erheblich.

Die Therapie muss als erstes Ziel im Auge haben eine möglichst schnelle und vollständige Entgiftung zu erreichen. Auf die hierzu in Betracht kommenden therapeutischen Maassnahmen ausführlicher einzugehen, würde zu weit führen. Die Entfernung etwa noch nicht resorbirten Giftes durch Magenspülung wird höchstens bei den acuten Vergiftungen und auch hier nur noch selten in Betracht kommen; dagegen werden alle die Ausscheidung des Giftes begünstigenden Maassnahmen (Steigerung der Diurese, Diaphorese u. dergl.) stets Anwendung verdienen. Die durch Pilocarpininjectionen erzielten Erfolge dürften wohl auch theilweise hierauf zurückzuführen sein. Nächstdem kommt die Darreichung eines Antidotes bezw. bei den acuten Infectionskrankheiten die Serumbehandlung in Frage. Zur Förderung der Resorption entzündlicher Exsudate liess sich eventuell ein Versuch mit Jodkali oder ähnlich wirkenden Medicamenten unternehmen.

Weniger aussichtsvoll sind die zur Behandlung des Hörnerven selbst heranzuziehenden therapeutischen Maassnahmen. Es sind dies die Galvanisation oder auch Faradisation des Ohres und die subcutanen Strychnininjectionen. Local ableitende Maassnahmen — Pilocarpininjectionen ins Mittelohr, Jodanstrich, Blutegel oder dergl. auf den Warzenfortsatz — versprechen bei der geschützten Lage des Nerven und bei der, wenn überhaupt vorhandenen, nur geringfügigen Communication der hier in Betracht kommenden Gefässsysteme unter einander, ebenfalls nur wenig Aussicht auf Erfolg. —

Ich bin mir wohl bewusst, dass ich meine Ausführungen auf ein theils zu kleines, theils zu ungenügend beobachtetes und untersuchtes Material stützen musste, und erhebe dafür keinen Anspruch auf Unanfechtbarkeit derselben. Ich möchte sie vielmehr nur als einen vorläufigen Versuch betrachtet wissen, in das Chaos der jenseits des Mittelohres zu suchenden Erkrankungen des Gehörorganes ein etwas mehr

auf klinische Symptome und pathologisch-anatomischen Befund fussendes, als rein nach der Aetiologie aufgebautes System hereinzubringen, mit dessen weiterer Ausarbeitung wir beschäftigt sind. Neben der Vervollkommnung unserer Diagnostik wird der Schwerpunkt für künftige Forschungen in dieser Richtung in der pathologisch-anatomischen Untersuchung liegen. Dies ist der Grund, warum ich diese in einem besonderen Theile bespreche.

Pathologisch-anatomischer Theil.

Der Grund dafür, dass genauere pathologisch-anatomische Befunde über frische Erkrankungsprocesse des Nervus akustikus und seines Ganglion noch so furchtbar spärliche sind oder vielmehr bisher überhaupt wohl nicht vorliegen, liegt meines Erachtens nach darin, dass die bei der Untersuchung der Gehörorgane fast allgemein geübte Untersuchungstechnik zur Erkennung feinerer Veränderungen an diesen Theilen des Gehörorganes unzureichend ist. Ich muss daher zunächst mit einigen Worten auf die Untersuchungstechnik eingehen.

Dass eine nur auf makroskopische Besichtigung der einzelnen Teile des Gehörorganes beschränkte Untersuchung des Schläfenbeins werthlos ist, brauche ich wohl nicht auseinander zu setzen. Die allgemein übliche Methode der mikroskopischen Untersuchung besteht bekanntlich darin, dass das in toto fixirte, entkalkte und gehärtete Schläfenbein in Celloidin eingebettet und in Serienschnitte zerlegt wird, die dann direkt den verschiedenen Färbungen unterworfen und untersucht werden. Sie leidet für die in Betracht kommenden Zwecke an zwei sich recht empfindlich bemerkbar machenden Uebelständen. Erstens nämlich wird durch die lange Einwirkung starker Säuren sehr leicht der Ausfall der verschiedenen Nervenfärbungen beeinträchtigt, und zweitens haben die Schnitte eine so beträchtliche Dicke (30—40 μ), dass feinere Veränderung im Nervenstamm und den Ganglienzellen der Beobachtung entgehen müssen, zumal es schwer gelingt, eine grösseren Längsschnitt durch den ganzen Nervenstamm zu erhalten. Um diese Uebelstände auszuschalten, kommen zwei Verfahren in Betracht, die sich gegenseitig ergänzen:

Das erste besteht darin, dass man — wohlbemerkt nach vorheriger Fixirung des Schläfenbeines — die einzelnen Nervenstämme mit zugehörigen Ganglien (Ramus cochlearis mit Ganglion spirale, Ramus vestibularis mit G. vestibulare und Nervus facialis mit Ganglion geniculi,)

herauspräparirt und diese nun isolirt untersucht. Es gelingt mit einiger Sorgfalt ohne besondere Schwierigkeiten durch Wegnahme der oberen Wand des inneren Gehörganges den Vestibularis bis zu seinem Durchtritt durch die verschiedenen Knochenkanälchen, also inclusive Ganglion vestibulare, ebenso den Facialis bis an sein Knie also mit Ganglion geniculi und dann auch den Ramus cochlearis mit der ganzen Schneckenspindel herauszupräpariren, sodass man nun also diese Nervenstämme in einem oder mehreren aneinander passenden Längsschnitten, ev. auch in ihrem ganzen Verlauf bis zu ihrer Aufsplitterung verfolgen kann; ja den Ramus cochlearis auch noch in seiner Aufsplitterung in der Schneckenspindel bis zum Durchtritt seiner Verzweigungen durch die Lamina spiralis, d. h. also bis dorthin, wo sie ihre Markscheiden verlieren. Zur Entkalkung der Schneckenspindel ist nur ein kurz dauernder Aufenthalt in schwacher Säurelösung (1 % Salpetersäure-Formalin), die die Nervenfärbungen nicht wesentlich beeinflusst, erforderlich. Wenn man dann zur Einbettung Paraffin wählt, gelingt es ohne Schwierigkeit 5 μ dünne Schnitte herzustellen, an denen man leicht auch die feineren Veränderungen an Nervenfasern und Ganglienzellen erkennen kann. Aber auch bei Celloidineinbettung lassen sich nach diesem Verfahren viel feinere (10 μ) Schnitte recht gut erzielen, als bei der Zerlegung des ganzen Schläfenbeines in Serien. Der Nachtheil dieses Verfahrens besteht darin, dass das Corti'sche Organ und das ganze häutige Labyrinth hierbei grossentheils zerstört wird, während das Mittelohr verschont bleiben kann. Es ist daher nur brauchbar, falls wir es mit doppelseitiger Erkrankung zu thun haben, bei der wir auf beiden Ohren denselben Erkrankungsprocess voraussetzen dürfen. Dies ist indessen bei der in Frage kommenden Erkrankung meist der Fall. Wenn wir uns bei diesen Fällen durch die in der allgemein üblichen Weise vorgenommene Untersuchung des einen Schläfenbeines in Celloidinserienschnitten einen Ueberblick über das Verhalten sämmtlicher Theile des Gehörorganes, speciell auch des häutigen Labyrinthes verschafft haben, wird uns die an dem anderen Schläfenbein vorgenommene isolirte Untersuchung der Nervenstämme und Ganglienzellen oft noch feinere Veränderungen erkennen lassen, die uns bei der ersten Untersuchung entgangen wären. So wäre auch der vorliegende Fall zweifelsohne als »Taubheit mit negativem Befunde« im Gehörorgan ad acta gelegt worden, wenn ich nicht die isolirte Untersuchung der einzelnen Nervenstämme und der einzelnen Ganglien in der eben beschriebenen Weise

vorgenommen hätte. Sie deckte mir in ganz unerwarteter Deutlichkeit Veränderungen auf, die an den dicken Celloidinserienschnitten garnicht zu erkennen waren. Besonders werthvoll für die Untersuchung des Nervus akustikus und seiner Ganglien nach diesem Verfahren ist noch der Umstand, dass wir in dem Nervus facialis und dem Ganglion geniculi, die ja bei den in Frage kommenden Affectionen allermeist intact bleiben, gleichzeitig ein schönes Aequivalent im Sinne Nissl's zur Verfügung haben. Wir sind ja leider niemals in der Lage, die Fixirung, wie es für Nervenuntersuchung so wünschenswerth wäre, unmittelbar post mortem vornehmen zu können und stehen daher oft vor der Frage, ob wir es mit intra vitam entstandenen oder postmortalen Veränderungen zu thun haben. Wenn uns nun auch oft die Art der vorliegenden Veränderung darüber Auskunft geben wird, da sich postmortale Veränderungen vielfach bei einiger Uebung und Erfahrung ohne Weiteres im mikroskopischen Bilde von den intravital entstandenen unterscheiden lassen, so wird doch immer gerade der Vergleich mit einem in jeder Beziehung völlig analog behandelten normalen Nerven bezw. Ganglienzellencomplex, im vorliegenden Falle also mit dem Nervus facialis und Ganglion geniculi jeden Zweifel hierüber zerstreuen müssen.

Das zweite Verfahren besteht darin, dass wir die 30—40 μ dicken Celloidinschnitte nochmals in feinere Schnitte zerlegen. Ich bin hierzu so vorgegangen, dass ich mir aus einem dieser Schnitte diejenigen Partien (Ganglienzellencomplex, Corti'sches Organ, Limbus spiralis, oder dergl.) die ich einer eingehenderen Untersuchung unterziehen wollte, in Form eines viereckigen Stückchens herausschnitt und nun nach Entfernung des Celloidins dies Stückchen in Paraffin, oder eventuell auch nochmals in Celloidin in der üblichen Art einbettete.

Der Transport des kleinen Stückchens von einer der zur Vorbehandlung erforderlichen Flüssigkeiten in die andere erfolgt am besten mittelst kleinen Spatel's. Zum Einbetten im Paraffin benutzt man am besten Objectträger mit Kammer und flachen nicht gewölbten Boden (z. B. nach Zacharias). Die Dauer des Aufenthaltes in den einzelnen Flüssigkeiten zählt nur nach Minuten, da die Durchtränkung natürlich sehr schnell erfolgt. Die Hauptkunst besteht darin, beim Schneiden das Stück möglichst wieder parallel zur Fläche zu treffen. Hierzu ist einige Uebung erforderlich; am zweckmässigsten klebt man das kleine Paraffinscheibchen erst noch auf einen dem Umfang des Scheibchens entsprechenden Paraffinblock und dann erst diesen auf den Holzblock auf. Es werden dann Bändchenserien geschnitten, die auf einen Objectträger mittelst des gewöhnlichen Aufklebeverfahrens ausgebreitet

werden, sodass nun dies kleine Stück wieder in eine grössere Zahl kleinster und feinster Schnitte zerlegt ist.

Dies Verfahren eignet sich besonders zur feineren Untersuchung einzelner Zellen (Ganglienzellen) und einzelner Theile des häutigen Labyrinthes (Ductus cochlearis, Macula und Crista akustika), während es für Nervenuntersuchungen deswegen weniger geeignet ist, weil es nicht gelingt, hiermit grössere Längsschnitte durch die Nervenfasern zu erzielen. Wenn man die Entkalkungsflüssigkeit von Anfang an nicht zu stark gewählt hat (bis zu 3 %) geben die Nervenfärbungen meist auch hier noch leidlich gute Bilder. Allerdings erfordert die Entkalkung dann oft recht lange Zeit ($^1/_2$ Jahr und länger). Es hat den grossen Vorzug, dass man nur ein Schläfenbein zur vollständigen Untersuchung braucht, da man ja nur jeden zweiten Schnitt zur Serie zu verwenden braucht und die zwischen liegenden Schnitte für die feineren Untersuchungen aufsparen kann.

Wichtig ist natürlich immer möglichst frisches Untersuchungsmaterial zu bekommen. Sehr wichtig für gute Erhaltung der einzelnen Theile ist ferner der Umstand, dass man die Herausnahme der Schläfenbeine wenigstens unmittelbar nach der Eröffnung der Schädelhöhle und der Herausnahme des Gehirns vornimmt, da die Nerven und auch das häutige Labyrinth sonst sehr schnell eintrocknen und schrumpfen. Von einer Eröffnung des Labyrinthes vor der Fixirung stehe ich gänzlich ab, da ich niemals Nutzen davon gesehen habe, oft aber Schaden (Verzerrungen der Membranen etc.). Man vermeidet auch hierdurch gänzlich die Gefahr arteficielle Veränderungen zu schaffen (z. B. Blutungen und dergl.). Aus diesem Grunde kann ich auch die von Panse kürzlich empfohlene Zerlegungsmethode nicht für zweckmässig halten. Die Fixirungsflüssigkeit saugt sich entlang der Lymphspalten und Knochenkanälchen so schnell hoch, dass die wichtigen Theile, das häutige Labyrinth und die Nerven ihrer Einwirkung ebenso schnell unterliegen, als nach complicirter vorheriger Zerlegung des Schläfenbeines! Für die Nervenuntersuchung muss noch hervorgehoben werden, dass es am besten ist, wenn man den Nerven in toto mit seinem Eintritt ins Rückenmark herausnimmt. Wo dies nicht durchführbar ist, muss das periphere Ende des Nerven, soweit es den Gehörgang überragt, nach der Fixirung abgeschnitten werden, um Täuschungen in Folge der Quetschung dieses Nervenstückchens bei der Herausnahme des Gehirns zu vermeiden. Eine Fixirung in physiologischer Streckung ist nicht erforderlich, da der

Nerv durch die Adhäsionen seiner Scheide mit der Duralauskleidung des inneren Gehörganges vorm Zusammenschnurren bewahrt bleibt.

Auf die Wahl der Fixirungsflüssigkeit und die einzelnen in Betracht kommenden Methoden der Nervenfärbung gehe ich nicht ausführlicher ein, da ich hierüber an anderer Stelle zu berichten gedenke. Die Weigert'sche Markscheidenfärbung ist für die Untersuchung des Akustikus aus verschiedenen Gründen wenig geeignet. Auch lässt sie ja immer erst weiter vorgeschrittene Veränderungen erkennen, die bereits zum völligen Zerfall der Nervenfaser und zum Ersatz dieser durch interstitielles Gewebe geführt haben. Zur Erkennung im Nervenstamm selbst sich abspielender pathologischer Veränderungen (Markscheidenzerfall!) ist die Marchi'sche Methode die wichtigste. Nächstdem hat sich mir die nachträgliche Osmiumschwärzung der Markscheiden im Schnittpräparat nach bestimmter an anderer Stelle demnächst mitzutheilender Vorbehandlung des ganzen Stückes sehr gut bewährt. Auch die Untersuchung der Achsencylinder mit electiven Färbemethoden (Nigrosin, Anilinblau, Anthraceneisengallustinte nach Kaplan u. s. w.) ist unerlässlich. Für die Untersuchung der Ganglienzellen habe ich mich der Held'schen Modification, der Nissl'schen Methode, der Marchi'schen Methode in Combination mit van Gieson'scher Färbung und ebenfalls der nachträglichen Osmiumschwärzung bedient.

Der pathologisch-anatomische Untersuchungsbefund im vorliegenden Falle gestaltete sich folgendermaassen:

Allgemeinsection (Dr. Winkler): Ziemlich stark abgemagerte weibliche Leiche, kleine Decubitusstellen. Auf der Haut des Bauches und der Brust zahlreiche graurothe Flecke von verschiedener Grösse bis zu kleinlinsengrossen, hauptsächlich in der Nähe der Mittellinie. Zwerchfellstand rechts V. links VI. R. Pericard ist glatt und spiegelnd. Auf der Vorderfläche des rechten Ventrikels etwa 1-markstückgrosse weissliche Stelle, die eine Verdickung des Epicard darzustellen scheint. Das Herz ist schlaff; der rechte Ventrikel leicht dilatirt. Die Klappen sind zart. Farbe des Muskelfleisches grauroth. Endocard des linken Ventrikels ist ziemlich stark verdickt.

Die rechte Lunge ist mässig gebläht; besonders im Unterlappen. Mässig blutreich, man fühlt von aussen zahlreiche kleine Verdichtungsherde. Auch im Querschnitt erweisen sich die Knötchen als weisse käsige, im Allgemeinen in kleineren Bronchien liegende kleinere Verdichtungsherde. Der Luftgehalt der rechten Lunge ist nicht erheblich herabgesetzt.

Die linke Lunge fühlt sich äusserst derb, vollkommen hepatisirt an. Von aussen sind weder lufthaltige Partien noch circumscripte Verdichtungsherde durchzufühlen. Im Oberlappen fühlt man eine apfelgrosse fluctuirende Stelle. Auf dem Durchschnitt erweist sich diese Stelle als eine grosse Caverne, deren Wand zum grössten Theil vollkommen geglättet, durch narbiges Bindegewebe gebildet wird. Im Oberlappen finden sich noch einige schwach lufthaltige Stellen. Der Unterlappen sieht auf dem Durchschnitt fast homogen aus, hat graue Farbe, ist vollkommen luftleer. Die Pleura costalis ist zu einer stellenweise 7 mm dicken Schwarte verdickt.

Die Schleimhaut von Pharynx und Larynx ist geröthet und geschwollen; die Tonsillen sind ziemlich stark vergrössert, besonders die rechte. Diese zeigte auf dem Querschnitt einige gut hirsekorngrosse weissliche Stellen, die sich als mit weisslichem Inhalt erfüllte Höhlen erweisen. Auf der Rückseite der Epiglottis einige seichte Geschwüre, desgleichen am linken Stimmband unter den Aryknorpeln. Rechts ein tiefes aufgebrochenes perichondritisches Ulcus, in dessen Oeffnung man die Spitze des Aryknorpels frei hervorstehen sieht. Die Trachea ist besonders im unteren Bezirk sehr stark geröthet: die Scheimhaut geschwollen. Die Trachealdrüsen sind nekrotisch, zum Theil verkäst. Aorta ist eng. Die Bauchsection deckte keine wichtigen bemerkenswerthen Veränderungen auf.

Die Gehirnsection ebenfalls ohne Besonderheiten.

Ich hebe besonders hervor, dass an den Hirnhäuten nirgends trotz genauester Nachforschung tuberculöse Herdchen aufzufinden waren. Desgleichen liess sich im Cerebrum und in der Medulla nirgends ein tuberculöser oder ein Erweichungsherd finden. Die mikroskopische Untersuchung des Rückenmarks wurde wohl in Erwägung gezogen. Da es indessen sämmtlichen Collegen, die den Fall mitbeobachtet hatten und bei der Section zugegen waren, als absolut ausgeschlossen erschien, dass sich bei dem gänzlichen Fehlen irgend welcher auf eine Erkrankung der Medulla deutender Symptome, hier mikroskopisch noch Veränderungen finden könnten, wurde davon Abstand genommen.

Untersuchung des Gehörorganes. Von den Schläfenbeinen wurde das eine in Formalin, das andere in Müller-Formol-Essigsäure fixirt. Ersteres wurde dann in der allgemein üblichen Art in Serienschnitte zerlegt, die nach van Gieson gefärbt wurden; es wurde hierzu jeder zweite Schnitt verwandt. Die übrigen Schnitte wurden theilweise noch anderen Färbungen unterworfen (Hämatoxylin-Eosin, nach Weigert, Osmiumschwärzung und dergl.) theilweise zur Untersuchung auf feinere Einzelheiten nach dem oben beschriebenen zweiten

Verfahren verarbeitet (Fig. 6 auf Taf. II). An dem in Müller-Formol-Essigsäure fixirten Schläfenbein wurden die Nervenstämme in der oben beschriebenen Weise herauspräparirt und nach einer bestimmten noch nicht beschriebenen Vorbehandlung isolirt untersucht (die übrigen Figuren auf Taf. I—V). Einbettung theilweise in Paraffin theilweise in Celloidin. Beide Schläfenbeine zeigten völlig gleichartiges Verhalten.

Die mikroskopische Untersuchung der Serienschnitte zeigte, dass Gehörgang, Trommelfell, Gehörknöchelchenkette und die gesammte Mittelohrschleimhaut nirgends pathologische Veränderungen erkennen liessen. Die Gelenkverbindungen der einzelnen Gehörknöchelchen unter einander waren völlig frei, auch das Stapedio-vestibulargelenk vollkommen zart und intact. Die Schleimhaut selbst war zart, zeigte nirgends stärkere Rundzellenanhäufungen, Verdickungen, Wulstungen oder dergl., auch keine Atrophie. Ebenso wies die Schleimhaut der Tube keine Besonderheiten auf. Im Mittelohr selbst fanden sich keine Andeutungen eines Exsudates. Das Labyrinth war auffallend gut erhalten und fixirt; im Corti'schen Organe waren stellenweise sogar noch gut erhaltene Sinuszellen aufzufinden; die Stützzellen und Corti'schen Pfeilerzellen waren überall sehr deutlich erhalten; die einzelnen Membranen überall straff gespannt. Nirgends fanden sich irgendwelche pathologische Veränderungen. Ebenso zeigten sämmtliche anderen Theile des Labyrinthes absolut normales Verhalten; nirgends fanden sich Extravasate, kleine Blutungen, Rundzellenanhäufungen oder dergl., auch nicht in den perilymphatischen Räumen. Nur im Ramus cochlearis fiel schon bei diesen Schnitten eine etwas blassere Färbung der Markscheiden, eine etwas stärkere Schlängelung der Nervenfasern und hier und da eine leichte Proliferation des interstitiellen Gewebes auf, immerhin traten diese Veränderungen keineswegs so deutlich zu Tage, dass ich es gewagt hätte, schon hierauf die Diagnose zu begründen. Aufklärung brachte erst die isolirte Untersuchung der Nervenstämme und der hierzu gehörigen Ganglienzellen. Sie ergab Folgendes:

Der Nervus facialis zeigt, ausser leichten Unregelmässigkeiten in den Markscheiden, keine wesentlichen Veränderungen; er ist wie sämmtliche nervöse Theile, die zur Untersuchung kamen, gut erhalten und fixirt.

Hingegen zeigt der Ramus cochlearis recht erhebliche Veränderungen. Er erscheint schon bei schwacher Vergrösserung in seiner ganzen Länge auffallend geschlängelt. Die normaliter zwischen den

einzelnen Nervenbündeln deutlich hervortretenden Interstitien (conf. Fig. 3 auf Taf. I) erscheinen vollkommen verstrichen (conf. Fig. 4 auf Taf. II). Dies tritt fast noch deutlicher hervor bei einem Vergleich des Ramus cochlearis mit dem Nerv. facialis auf Querschnitten (Fig. 1 und 2 auf Taf. I). Sie sind erfüllt durch ein dichtes Netzwerk feiner Fibrinfasern in dem sich namentlich entlang den grösseren Gefässstämmen stärkere Anhäufungen der Zellen des interstitiellen Gewebes finden. Auch Körnchenkugeln und markkügelchenhaltige Zellen und corpora amylacea finden sich hier und da innerhalb der Interstitien abgelagert (Fig. 5 auf Taf. II). Die Fibrinfasern durchziehen den ganzen Nervenstamm in Form eines ausserordentlich zarten Netzwerkes, das sich auch zwischen den einzelnen Nervenfasern selbst ausspannt. Letztere sind auffallend geschlängelt und stark gequollen, meist spindelförmig oder perlschnurartig verdickt vielfach in einzelne Segmente zerfallen. Die auffallendsten Veränderungen zeigen ihre Markscheiden. Sie sind vorwiegend an dem Quellungsprocess der ganzen Nervenfaser betheiligt und zeigen bei Osmiumbehandlung hellerscheinende kolbige Verdickungen, die von einem schmalen geschwärzten Marksaum umgeben sind und gewissermaassen als Kern mehrere kleine ebenfalls geschwärzte bezw. nur gebräunte Markkügelchen einschliessen (conf. Fig. 5 u. 9 auf Taf. II u. IV). An einzelnen Stellen sind sie bereits in stärkerem Zerfall begriffen und in aneinander gereihte Markballen aufgelöst.

Nächstdem sind auch die Achsencylinder an dem Erkrankungsprocess betheiligt. Einige der Nervenfasersegmente lassen eine elective Färbung dieser Gebilde gänzlich vermissen. In anderen zeigen sie sich blasser als es normaliter der Fall ist, gefärbt und ebenfalls gequollen, während sie in noch anderen deutlich als scharf contourirte Stränge hervortreten; zuweilen sind sie durch die gequollene Markscheide zur Seite gedrängt, vielfach auch stark geschlängelt (conf. Fig. 7 auf Taf. III). Die Schwann'schen Scheiden sind nicht mehr zu erkennen; ihre Kerne sind grösstentheils zu Grunde gegangen.

Diese Veränderungen lassen sich im ganzen Verlauf des Nerven auffinden. Sie sind in seiner Aufsplitterung in der Lamina spiralis am Weitesten vorgeschritten. Hier sind die Markscheiden fast durchgehends in einzelne Markkügelchen aufgelöst, welche theilweise noch im spongiösen Netzwerk, das den Nervenfasern zum Durchtritt dient, lagern, teilweise aber auch schon von den Zellen aufgenommen sind (conf. Fig. 6 auf Taf. II). Diese markkügelchenhaltigen Zellen finden

sich auch reichlich in den abführenden Lymphspalten angehäuft. Die weiten Maschen des spongiösen Balkenwerkes müssen wir uns wohl mit seröser Flüssigkeit erfüllt denken. Auch im Ganglion spirale erscheint der Nervenfaserzerfall schon etwas weiter vorgeschritten als im Stamm des Nerven, wie aus der reichlicheren Anhäufung kleiner Markkügelchen allermeist noch innerhalb der gequollenen Markscheiden hervorgeht (Fig. 9 auf Taf. IV).

Der Ramus vestibularis zeigt wesentlich leichtere Veränderungen. Die Interstitien traten hier überall ebenso deutlich hervor wie am Nerv. facialis (conf. Fig 1 und 3 auf Taf. I). Fibrinfasern sind nirgends aufzufinden, desgleichen zeigt das interstitielle Gewebe nirgends stärkere Zellproliferation. Die Nervenfasern selbst verlaufen überall noch völlig gestreckt. Die einzige auffallende Veränderung zeigen die Markscheiden an einzelnen Stellen, vorwiegend an den Ranvier'schen Schnürringen. Hier erscheinen sie nämlich kolbig verdickt und lassen bei Osmiumbehandlung hellere Flecke zwischen den etwas netzförmig angeordneten Markmassen erkennen (beginnende Quellung?). Die Achsencylinder sind überall noch gut erhalten und durchziehen die Nervenfasern in ihrer ganzen Länge als deutlich gefärbte Bänder. Auch die Schwann'schen Scheiden lassen keine wesentlichen Veränderungen erkennen, speciell sind ihre Kerne überall den Markscheiden eng anliegend deutlich zu erkennen (Fig. 8 auf Taf. III).

Besonderes Interesse beansprucht ferner noch das Verhalten der zugehörigen Ganglienzellencomplexe.

In Folge der unerwartet guten Conservirung gelang es nämlich mit der zur Aufdeckung feiner Nervenzellenveränderungen so ausgezeichneten Methode der Nissl-Färbung sehr deutliche Veränderungen in den einzelnen Zellen, vor Allem denen des Ganglion spirale aufzudecken. Auf den Werth und die Zuverlässigkeit der mit dieser Methode gewonnenen Resultate bei der Untersuchung des Ganglion spirale gehe ich hier nicht wieder ein, da ich dies erst kürzlich ausführlich erörtert habe [1]). Von den hierbei aufgestellten Forderungen — Fixirung unmittelbar post mortem und Vergleich mit einem normalen Controlpräparat konnte allerdings naturgemäss nur die zweite erfüllt werden. Indessen ist sie entschieden die wichtigere. Da ihr wie ich glaube in absolut einwandsfreier Weise Genüge geschehen konnte, darf wohl mit Rücksicht auf

[1]) Wittmaack, l. c., II. Theil, S. 242 ff.

den eclatanten Unterschied die intravitale Genese der Zellveränderungen im Ganglion spirale nicht angezweifelt werden[1]).

Während in dem als Vergleichsobject dienenden Ganglion geniculi in fast sämmtlichen Zellen die einzelnen Nissl-Körperchen noch deutlich gefärbt hervortraten, wenn auch vielleicht etwas verwaschener als bei lebensfrisch fixirtem Material und auch in Anordnung und Lagerung keine erheblichen Alterationen erkennen liessen (conf. Fig. 11 auf Taf. V), zeigten die Ganglienzellen des Ganglion spirale durchgehends sehr schwere Schädigungen. Die hier gefundenen Veränderungen gleichen vollkommen den auch anderweitig bei intravitaler Schädigung von Nervenzellen beschriebenen, während sie sich von postmortalen Veränderungen unterscheiden.

BOSTON MEDICAL LIBRARY AUG 30 1904

Zunächst erscheint schon die äussere Form der Zellen erheblich verändert. Statt der normaliter vorhandenen kreisrunden oder ovalen Gestalt zeigen sie mehr dreieckige oder polygonal geformte Umrisse; auch sind die Contouren der Zellen theilweise sehr unscharf. Die Nissl-Körperchen selbst befinden sich in einem schon weit vorgeschrittenem Stadium der Chromatolyse (conf. Fig. 12 auf Taf. V). In der Hauptmasse des Protoplasmas sind sie bereits gänzlich geschwunden; sie finden sich in der Mehrzahl der Zellen nur noch in der Peripherie der Zelle erhalten bezw. hier angesammelt (centrale Chromatolyse) und haben hier zur Bildung eines pathologischen Randschollenkranzes Veranlassung gegeben (Zelle a, b, c in Fig. 12 auf Taf. V). In einer kleineren Zahl von Zellen hat der Zerfall der einzelnen Körperchen in der Peripherie der Zelle eingesetzt (periphere Chromatolyse). Hier ist es dann zur Anhäufung und zum Confluiren der Körperchen um den Kern herum unter Bildung eines pathologischen Perinuclearringes gekommen (Zelle d in Fig. 12 auf Taf. V). Zuweilen finden sich beide Vorgänge combinirt, so dass zwischen den beiden noch Nissl-Körperchen enthaltenden Schichten der Zelle um den Kern und in der Peripherie der Zelle eine körperchenleere Zerfallszone im Innern der Zelle besteht. Die Protoplasmagrundmasse zeigt statt der normaliter

[1]) Anmerkung: Die Untersuchungen über das Eintreten postmortaler Veränderungen in der erwähnten Arbeit wurden an unmittelbar post mortem herausgenommenen und nun längere Zeit liegen gelassenen Schläfenbeinen vorgenommen. Weitere Untersuchungen hierüber haben mir gezeigt, dass falls man die ganzen Cadaver unsecirt liegen lässt und die Schläfenbeine erst kurz vor dem Einlegen in die Fixirungsflüssigkeit herausnimmt sich die Zellen wesentlich länger (bis zu mehreren Stunden) gut färbbar erhalten.

vorhandenen schön rothen Färbung, auf der sich die blau gefärbten Körperchen klar abheben, die charakteristische schmutzig-violette Mischfarbe. Vereinzelt finden sich auch deutliche Vacuolen im Zellleib (Zelle b in Fig. 12 auf Taf. V). Der Kern zeigt vielfach Zerfall des Kernkörperchens und unregelmässige Gestaltung und Verzerrung der Kernmembran; fast durchgehends ist er in die äusserste Peripherie der Zelle gerückt (Zellen a, b, c in Fig. 12 auf Taf. V), oft in einem pseudopodiumartig ausgezogenem Protoplasmafortsatz eingelagert, so dass es den Eindruck gewinnt, als ob er völlig aus dem Zellleib heraustreten wollte (Zelle c). Im Gegensatz zu der auch normaliter vorkommenden leicht excentrischen Lage des Kerns bei normaler Zellconfiguration[1]) dürfte diese Art der excentrischen Lagerung wohl ohne Zweifel als pathologisch zu betrachten sein. Einzelne Zellen lassen bereits tiefe ins Protoplasma hereinreichende Einrisse erkennen, die die Zelle in einzelne Fragmente zu zerstückeln drohen (Zelle e in Fig. 12 auf Taf. V). Bei Schwärzung der Präparate mit Osmium nehmen sämmtliche Zellen ein über die ganze Zelle diffus vertheilte, etwas chagrinirte, braunschwarze Färbung an (Fig. 9 auf Taf. IV).

Im Gegensatz zu dem Verhalten des Ganglion spirale zeigt das Ganglion vestibulare wieder nur sehr geringfügige Veränderungen. Die chromatische Substanz ist hier in fast sämmtlichen Zellen noch gut erhalten und tritt fast ebenso deutlich gefärbt hervor wie im Ganglion geniculi. Dagegen zeigen die Zellen in ihrer Peripherie als beginnende körnige Degeneration zu deutende Veränderungen. Sie treten am deutlichsten an Marchi-Präparaten, die nochmals nachträglich im Schnitte mit Osmium geschwärzt wurden, in Gestalt kreisrunder braunschwarzer Kügelchen hervor, die entweder die Peripherie der Zelle in ihrem ganzen Umkreis einnehmen, oder nur in einem Pole der Zelle angehäuft sind (Fig. 10 auf Taf. IV). Bei Nissl-Färbung nehmen diese Körnchen einen ganz hellblauen Farbenton an. Da die Ganglienzellen des Ganglion geniculi eine derartige Körnelung nicht erkennen liessen, muss sie wohl als beginnende Degenerationserscheinung aufgefasst werden und kann daher nicht der normaliter in manchen Nervenzellen vorkommenden Pigmentansammlung gleichgesetzt werden.

Veränderungen an den Gefässen fanden sich nicht. Ihre Wandungen waren überall zart, nirgends bestand Endothelproliferation oder dergl. Das Lumen zeigte nirgends pathologischen Inhalt.

[1]) conf. Witmaack, l. c., II. Theil, S. 258 und Fig. 4 auf Taf. II.

Wir finden also kurz zutammengefasst, dass im vorliegenden Falle der der Erkrankung zu Grunde liegende pathologisch-anatomische Process in einer parenchymatösen Degeneration der Nervenfasern im Ramus cochlearis und der Ganglienzellen im Ganglion spirale, in einer serösen Exsudation in den Cochlearisstamm und in einer Proliferation des interstitiellen Gewebes bestand. Ramus vestibularis und Ganglion vestibulare zeigten nur so geringfügige Veränderungen, dass ihnen ein merklicher Antheil bei der Auslösung des klinischen Symptomencomplexes nicht zukommen konnte; wissen wir doch aus verschiedenen Untersuchungen, dass deutlich erkennbare parenchymatöse Degenerationen in den einzelnen Nerven, gerade auch bei Tuberculose, bestehen können, ohne dass klinisch bemerkbare Symptome hierdurch ausgelöst werden. (Oppenheim und Siemerling, Pitras und Vaillard u. a.).

Diese Veränderungen sind aber deswegen so wichtig und interessant, weil sie die ersten Anfänge der Erkrankung darstellen und zusammen mit den ebenfalls etwas verschieden weit vorgeschrittenen Veränderungen im Verlaufe des Ramus cochlearis uns einen Einblick in den Verlauf des Erkrankungsprocesses gestatten. Die ersten nachweisbaren Veränderungen scheinen demnach in der Verdickung und Quellung der Markscheiden zu bestehen. Im weiteren Verlauf greifen diese Quellungserscheinungen weiter um sich; es kommt zu den spindelförmig oder perlschnurartig aneinander gereihten Verdickungen der einzelnen Nervenfasern, die zunächst noch durch noch nicht so intensiv vom Erkrankungsprocess ergriffene Partien unter einander in Verbindung bleiben. Schliesslich reisst an einzelnen Stellen dieser stark gequollenen Partien (möglicherweise an den Ranvier'schen Schnürringen) die Nervenfaser durch und zerfällt hierdurch in einzelne Segmente. Gleichzeitig zerfällt die Marksubstanz zunächst noch innerhalb der Markscheiden in einzelne Kügelchen, die sich im Centrum der gequollenen Partien ansammeln. Bald beteiligen sich auch die Achsencylinder an Quellung und Zerfall. Die Kerne der Schwann'schen Scheide schrumpfen und gehen ebenfalls allmählich zu Grunde, während das interstitielle Bindegewebe unter Ausscheidung eines serös-fibrinösen Exsudates in Proliferation übergeht. Schreitet der Zerfall der einzelnen Nervenfasern weiter fort, so kommt es nun zur Ansammlung frei im Gewebe liegender Markkügelchen und Körnchenkugeln — als Reste der zerfallenen Markscheiden und von corpora amylacea, als Reste der zu Grunde gegangenen Achsencylinder (Stroebe), die dann bald von den Zellen des interstitiellen Gewebes und vor Allem

wohl auch von auswandernden Leukocyten aufgenommen und fortgeschafft werden, bis schliesslich das strangförmig sich anordnende Bindegewebe die ausgefallenen Nervenfasern gänzlich ersetzt. Hiermit erreicht der Erkrankungsprocess dann sein Ende. Diese die Nervenbündel mehr oder weniger vollständig ersetzenden Bindegewebsstränge bleiben zeitlebens erhalten und können somit oft noch nach vielen Jahren Zeugnis von der Erkrankung ablegen, die vor langer Zeit einmal den Nerven betroffen hatte.

Die hier beschriebenen Veränderungen im Nerven unterscheiden sich nicht wesentlich — höchstens bezüglich des Verhaltens der Kerne der Schwann'schen Scheide — von den auch anderweitig bei toxischer, infectiöser oder dyskrasischer Neuritis erhobenen Befunden. Ich brauche deshalb hierauf nicht näher einzugehen. Die Durchsicht der einschlägigen Literatur lehrt uns, dass wir zur Zeit noch nicht im Stande sind, verschiedene Unterarten dieser Neuritis auf Grund des pathologisch-anatomischen Befundes je nach der Art der ätiologisch in Betracht kommenden toxischen Substanz (ectogenes Gift, Toxin, Autointoxication) zu unterscheiden. Die hier beschriebenen Unterschiede sind vielmehr nur graduelle und nicht principielle; sie geben sich meist in einer ungleichmässig starken Anteilnahme des interstitiellen Gewebes, seltener des Nervenfaserparenchyms an dem Erkrankungsprocess zu erkennen.

Dagegen treten auch in unserem Falle einige Veränderungen deutlich hervor, die als Unterscheidungsmerkmale dieser Form der Neuritis von der typischen Waller'schen Degeneration und der einfachen Atrophie der Nervenfasern verschiedentlich hervorgehoben worden sind. Gombault hat bekanntlich als erster auf den segmentären Zerfall der Nervenfaser als Unterschied von der einfachen Waller'schen Degeneration aufmerksam gemacht und seine Beobachtungen sind späterhin von verschiedenen Autoren bestätigt worden. Auch in unserem Falle lässt sich der Beginn der Erkrankung in einzelnen Segmenten der Nervenfasern, die durch noch nicht so intensiv vom Erkrankungsprocess ergriffene Partien von einander getrennt sind, deutlich erkennen.

Ferner ist auch hier oft der Zerfall der Markscheiden früher nachweisbar, als der des Achsencylinders. Die Zerfallproducte indessen, die beim Zugrundegehen der Nervenfasern entstehen, sind die gleichen, wie bei der secundären Degeneration — Markkügelchen und corpora amylacea —, nur in der Art und Weise, wie dieser Zerfall der Nervenfasern erfolgt, unterscheidet sich also die toxische Neuritis von dieser. Es wird daher noch vielfach als fraglich angesehen, ob wir auf Grund

dieser Unterscheidungsmerkmale schon berechtigt sind, die toxische Neuritis als besondere pathologisch-anatomische Form der Degeneration abzugrenzen, zumal auch alle möglichen Uebergänge bis zur typischen Waller'schen Degeneration in den einzelnen Nervenfasern aufzufinden sind.

Wichtiger scheint mir ein weiterer Unterschied: die starke Mitbetheiligung des interstitiellen Gewebes bei der toxischen Neuritis zu sein. Sie tritt in unserem Falle ebenfalls sehr deutlich in Form des serösen Exsudates und der Zellproliferation hervor. Allerdings unterliegt die Mitbetheiligung des interstitiellen Gewebes am Entzündungsprocess ausserordentlichen Schwankungen, sodass bereits der Versuch gemacht worden ist, hierauf die Unterscheidung einer rein parenchymatösen Neuritis von einer interstitiellen zu gründen. Für die Opticusneuritis hat besonders Uhthoff[1]) auf diese Veränderungen aufmerksam gemacht. Er betont, dass es mit Hilfe dieser interstitiellen Veränderungen fast ausnahmslos gelänge die toxische Neuritis von der einfachen Opticusatrophie bei Tabes zu unterscheiden. Während nämlich die letztere dadurch charakterisiert ist, dass bei ihr trotz ausgedehntem Zerfall der Nervenfasern die Anordnung des interstitiellen Gewebes keine wesentlichen Veränderungen erleidet, somit auch die Structur des Nerven, vor Allem die die einzelnen Nervenbündel abgrenzenden Interstitien, deutlich erhalten bleiben, zeichnet sich die toxische Neuritis durch eine unregelmässigere Proliferation des interstitiellen Gewebes aus, die namentlich auch die einzelnen Interstitien im Nerven mit ergreift und zum Verlust der charakteristischen, auf dem Querschnitt am deutlichsten hervortretenden Nervenstructur führt. Dies ist auch in unserem Falle vor Allem bei einem Vergleich des Querschnittes des Ramus cochlearis mit dem des Nerv. facialis sehr deutlich zu erkennen. (conf. Fig. 1 u. 2 auf Taf. I). Im weiteren Verlauf der Erkrankung zeichnet sich dann die toxische Neuritis durch intensivere Schrumpfung des Nervenstammes von der einfachen Atrophie aus.

Wie aus einem Vergleich des oben beschriebenen pathologisch-anatomischen Befundes mit den bei Tabes und bei secundärer Inactivitätsatrophie am Akustikus erhobenen Befunden hervorgeht, scheint dieser Unterschied auch hier vorhanden zu sein. Indessen bedarf es hierüber wohl noch weiterer Untersuchungen.

Schliesslich möchte ich hier noch auf das Zugrundegehen der Kerne der Schwann'schen Scheide in unserem Falle als, wie mir

[1]) Uhthoff l. c.

scheint, nicht unwichtiges Unterscheidungsmerkmal der toxischen Neuritis von der einfachen secundären Degeneration des Nerven aufmerksam machen. Ich weiss wohl, dass ich mich mit dieser Annahme im Widerspruch zu verschiedenen anderen Autoren — soweit überhaupt dem Verhalten der Kerne der Schwann'schen Scheide bei der toxischen Neuritis Aufmerksamkeit geschenkt worden ist — befinde (z. B. Dejerine, Nuel u. a.). Indessen erscheint mir der Befund im vorliegendem Falle, da es nicht schwer hält, direkt in Schrumpfung und Zerfall begriffene Kerne der Schwann'schen Scheide aufzufinden, so einwandsfrei, dass ich ihn einer besonderen Hervorhebung für Werth halte. Die Zellproliferation geht zweifelsohne von den Zellen des interstitiellen Gewebes aus, wie auch schon daraus hervorgeht, dass sie sich ganz vorwiegend entlang der grösseren Gefässstämme und in den gröberen Interstitien findet. Da ich indessen natürlich davon abstehe, aus meinem einen Fall allgemein gültige Schlüsse ziehen zu wollen, gehe ich nicht ausführlicher hierauf ein und begnüge mich damit, dies hervorgehoben und für künftige Untersuchungen einer genaueren Beachtung empfohlen zu haben.

Besonders betont muss ferner noch werden, dass organische Veränderungen an den Gefässen nirgends aufzufinden waren, desgl. keine Thrombosen oder dergl. Den Gefässveränderungen kommt ja nach der Ansicht vieler Autoren (z. B. Lorenz, Oppenheim und Siemerling, Senator u. a.) eine nicht unwesentliche Bedeutung für die Entstehung der Neuritis zu; ja es sind sogar Fälle beschrieben, bei denen sie als alleinige Ursache der Neuritis angeschuldigt werden mussten (Kussmaul und Maier, Joffroy und Achard). Dieser negative Befund organischer Veränderungen schliesst indessen keineswegs die Annahme aus, dass auch hier, worauf ich nochmals zurückkommen werde, vasomotorische Circulationsstörungen und vor Allem auch Störungen in der Lymphcirculation auf die Entstehung der Erkrankung einen nicht unwesentlichen Einfluss ausgeübt haben.

Für den Akustikus ist der beschriebene pathologische-anatomische Befund einer frischen auf der Höhe des Erkrankungsprocesses befindlichen toxischen bezw. dyskrasischen Neuritis bei Tuberculose in dieser Deutlichkeit und Vollständigkeit meines Wissens zum ersten Male erhoben worden. Der von Siebenmann[1]) beschriebene Fall von Neuritis akustika nach Krebskachexie kam zwar ebenfalls auf der Höhe des Erkrankungs-

[1]) Siebenmann l. c.

processes zur Section Auch gleicht der von ihm erhobene Befund in manchen Punkten dem meinigen. Speciell möchte ich auf die von Siebenmann besonders hervorgehobene starke Zellproliferation zwischen den auseinander gedrängten Nervenfasern aufmerksam machen. Doch ist, wie Siebenmann selbst hervorhebt, ein Nachweis der Degeneration der Nervenfasern in seinem Falle nicht gelungen, »da die in einem solchen acuten Falle unerlässliche Marchi'sche Methode leider bei der Fixation nicht berücksichtigt worden ist«.

Die von Moos [1]) beschriebenen pathologisch-anatomischen Befunde von Neuritis akustika bei Diphtherie sind recht zweifelhafter Natur. Da sie auf Einwanderung von Mikro- oder Streptococcen in die Scheide des Nervenmarks zurückgeführt werden, gehören sie auch kaum hierher. Sie wären vielmehr der durch direktes Uebergreifen eitriger Entzündungen bedingten Neuritis hinzuzuzählen. Indessen gilt wohl für sie das Gleiche, was über die Befunde von Pilzinvasion in's Labyrinth (conf. S. 13) gesagt wurde.

Dagegen finden sich in der Literatur einige pathologisch-anatomische Befunde beschrieben, die als Residuen einer früheren Neuritis aufgefasst werden müssen. Bei ihnen lag nämlich das oben bereits geschilderte Endstadium der Entzündung — der Ersatz der Nervenbündel durch Bindegewebsstränge, die Sclerose des Nerven — vor.

Hierher gehört der kürzlich von Siebenmann [2]) beschriebene, auf gleicher Aetiologie wie der unserige beruhende Fall, dessen klinische Seite bereits im klinischen Theil besprochen wurde. Er bildet gewissermaassen die Ergänzung zu meinem Fall insofern, als er den pathologisch-anatomischen Befund nach Ablauf der Entzündung zeigt. Die Erkrankung hatte nämlich auch in diesem Falle ausschliesslich den Ramus cochlearis mit seinen Verzweigungen und zugehörigem Ganglion befallen. Die Nervenfasern im Cochlearisstamm waren stellenweise durch Bindegewebsfasern ersetzt. In der Spindel selbst waren sie und die Ganglienzellen auf $^1/_3$—$^1/_{10}$ ihrer normalen Anzahl reduciert, während eine Vermehrung des Bindegewebes auf der ganzen in der Schnecke verlaufenden Strecke des Nerven gänzlich fehlte. Dies Fehlen der Bindegewebsproliferation in Schneckenspindel und Lamina spiralis hat Siebenmann veranlasst, die Vermutung auszusprechen, dass auch bei der Akustikusneuritis lediglich ein auf den retrolabyrinthären Theil des

[1]) Moos, Zeitschr. f. Ohrenheilk. Bd. 20, S. 64 u. Bd. 22.
[2]) Siebenmann l. c.

Cochlearisstammes beschränkter Entzündungsprocess zu Grunde läge, nach Analogie der retrobulbären Opticusneuritis und dass der Nervenzellen- und Nervenfaserschwund in der Schneckenspindel und der Lamina spiralis als rein secundäre Degeneration aufzufassen sei. Diese Vermuthung findet durch unseren Fall jedenfalls keine Bestätigung. Der Zerfall der Nervenfasern im Ganglion spirale und in der Lamina spiralis zeigt sich eher schon weiter vorgeschritten als im Cochlearisstamm und unterscheidet sich auch in seiner Art nicht wesentlich von diesen. Er muss daher, meiner Auffassung nach, ebenso wie dieser auf die gleiche specifische Ursache zurückgeführt werden. Das Gleiche gilt wohl noch in viel höherem Maasse von der Erkrankung der Nervenzellen im Ganglion. Das Ausbleiben der stärkeren Zellproliferation in der Schneckenspindel kann vielleicht damit erklärt werden, dass die Nervenfasern und Ganglienzellen hier — mit ihren Schwann'schen Scheiden bezw. den Endothelhüllen — in ein starres kernarmes und somit auch schwer proliferationsfähiges fibröses bezw. knöchernes Gewebe eingebettet sind. Die durch den Ausfall der Nervenfasern hier entstehenden Lücken müssen wir uns wohl mit seröser Flüssigkeit erfüllt denken, bis sie allmählich durch appositionelle Verdickung des sie einschliessenden Gewebes obliteriren. Das etwas stärkere Befallensein der peripheren Ausläufer des Nerven finden wir ja auch bei der toxischen Polyneuritis anderer Nerven fast durchgehends geschildert.

Auch möchte ich darauf aufmerksam machen, dass sich gegen diesen Analogieschluss Siebenmann's, wie mir scheint recht gewichtige anatomische Bedenken erheben lassen. Das Verhalten der Nervenfasern des Opticus bei ihrem Durchtritt durch die Lamina cribrosa unterscheidet sich von dem der Nervenfasern des Akustikus bei ihrem Durchtritt durch den Tractus foraminosus dadurch anatomisch wesentlich, dass die ersteren hier ihre Markscheiden verlieren, während die letzteren sie noch beibehalten bis zu ihrer Durchtrittsstelle durch die Lamina spiralis. Wenn wir einen Analogieschluss ziehen wollen, scheint es mir demnach berechtigter, die Durchtrittsstelle der Akustikusfasern durch die Lamina spiralis der der Opticusfasern durch die Lamina cribrosa zu vergleichen. Hierzu kommt noch, dass gerade in letzter Zeit die Lehre von der lediglich retrobulbären Localisation der Opticusneuritis durch mehrere experimentelle Untersuchungen, die eine gleichzeitige Mitbetheiligung der Ganglienzellen in der Retina (Birch-Hirschfeld, Druault u. a.) bei dem in Frage kommenden Erkrankungsprocess

bewiesen oder wenigstens wahrscheinlich gemacht haben, etwas erschüttert worden ist. Denn es wäre schwer erklärlich, dass dann das Bindeglied zwischen Ganglienzelle und markhaltiger Nervenfaser, die marklosen Fasern in der Retina intact bleiben sollten.

Leider sind aber die zur Darstellung der marklosen Nervenfasern in der Regel verwandten histologischen Methoden (vitale Methylenblaufärbung, Goldchloridmethoden etc.) für pathologisch-anatomische Untersuchungen nicht brauchbar, sodass der Nachweis von Veränderungen in den marklosen Fasern zur Zeit noch nicht möglich ist, was aber das Fehlen solcher Veränderungen keineswegs beweist.

Ferner gehören hierher die in der Siebenmann'schen Arbeit citirten beiden Fälle von Sporleder[1]). Der erste bezog sich auf eine alte nach Typhus zurückgebliebenen Taubheit. Die pathologisch-anatomische Diagnose lautete: »Bindegewebige Degeneration des Akustikus, wie sie als Ausgang der Neuritisinfection nach allen Infectionskrankheiten beobachtet werden kann. Ferner handelte es sich um eine quantitative Atrophie des Schneckennerven und seiner Ganglien, die wir uns secundär durch Inactivität entstanden denken, der die Zeichen einer in der Schnecke abgelaufenen Entzündung fehlen.« Gegen diese letztere Deutung möchte ich die gleichen Einwände wie beim Siebenmann'schen Falle erheben.

Im zweiten Falle handelte es sich um eine schleichend entstandene Schwerhörigkeit bei allgemeinem senilen Marasmus und Lungentuberculose. Die mikroskopische Untersuchung ergab ausser einer sich hier auf die Basalwindung beschränkenden quantitativen Atrophie der Cochlearisfasern und der Ganglienzellen bei gut erhaltenem Corti'schen Organ als wichtigste Veränderung eine »fettige Degeneration« des Hörnervenstammes. Es handelte sich also offenbar um eine parenchymatöse Degeneration der Nervenfasern bei relativ geringfügiger Betheiligung des interstitiellen Gewebes. Leider fehlen Angaben über das Verhalten der Gefässe (Arteriosclerose!?). Der Verlauf der Affection und der Befund im Nerven muss aber entschieden Verdacht auf Arteriosclerose der Gefässe als Ursache der Nervendegeneration erwecken, zumal beim hohen Alter des Patienten (79 Jahr); so dass es fraglich ist, ob der Fall hierher gehört.

Das Gleiche gilt von dem schon erwähnten von Alexander[2]) beschriebenen Falle von Atrophie des Nervus akustikus, bei dem die

[1]) Sporleder, Verhandlungen der deutschen otologischen Gesellschaft 1900. S. 98 u. 101.

[2]) Alexander, l. c.

Annahme einer degenerativen Atrophie des Nerven in Folge von Arteriosclerose am naheliegendsten erschien.

Der von Manasse[1]) beschriebene Fall von Akustikuserkrankung im Anschluss an Tuberculose ist etwas zweifelhafter Natur. Bei einem plötzlich im Anschluss an Tuberculose ertaubten und an der Lungentuberculose verstorbenen Individuum fand sich bei intactem Mittelohr und Labyrinth eine herdweise Erkrankung im Akustikusstamm, die Manasse als multiple graue Degenerationsherde im Nervus akustikus auffasste.

Siebenmann[2]) bemerkt hierzu: »Ob in der That eine einfache Degeneration oder nicht vielmehr entgegen der Annahme von Manasse ein frühes Stadium der interstitiellen Neuritis hier vorliegt, lasse ich dahingestellt«. Ich möchte im Anschluss an diese Beobachtung Manasse's nur darauf hinweisen, dass auch in meinem Falle einzelne Herde stärkerer und daher deutlicher in die Augen springender Degeneration im Nervenstamm zu finden waren. Ein solcher ist in der Fig. 4 auf Taf. II mitabgebildet worden.

Noch unklarer bezüglich ihrer Deutung scheint mir die Beobachtung Bezold's und Scheibe's[3]) über einen hochgradigen Nervenschwund in sämmtlichen Windungen der Schnecke. Ich gehe daher hierauf nicht näher ein.

Dagegen müssen hier noch einige pathologisch-anatomische Befunde Erwähnung finden, die bei einigen als primäre Labyrintherkrankung gedeuteten Affectionen erhoben wurden. Es sind dies die Fälle von Baginsky[4]) und Fr. Schultze[5]), bei denen eine ganz ausschliesslich auf den Ramus cochlearis beschränkte Mitbetheiligung des Nerven gefunden wurde, ohne dass eine Meningitis zu Grunde lag.

In dem Falle von Baginsky handelte es sich um ein 13jähriges Mädchen, welches plötzlich unter heftigem Fieber und schweren allgemeinen, vor Allem auch cerebralen Symptomen erkrankte und im Anschluss an diese nicht genauer erklärte fieberhafte Erkrankung ertaubte. Schwindel und Gleichgewichtstörungen waren hierbei niemals nachweisbar; der Mittelohrbefund war absolut negativ. 4 Monate nach Beginn der Erkrankung erfolgte der Exitus an einer intercurrenten Sepsis. Neben ausgedehnten, beiderseits in völlig gleicher und symmetri-

---

[1]) Manasse, Zeitschr. f. Ohrenhlk., Bd. 39, S. 1 f.
[2]) l. c., S. 229.
[3]) Bezold u. Scheibe, Zeitschr. f. Ohrenhlk., Bd. XXII, S. 230 ff.
[4]) Baginsky, Arch. f. Kinderhlk., Bd. 28, 1900, S. 24 f.
[5]) Fr. Schultze, Virch. Arch. 119, 1890, S. 1 f.

scher Weise vorhandenen Veränderungen in den perilymphatischen Räumen, die vorwiegend in Bindegewebs- und Knochenproliferation bestanden, fand sich eine ebenfalls beiderseitig vorhandene, hochgradige Degeneration des Ganglion spirale und Ramus cochlearis, während der Ramus vestibularis mit dem zugehörigen Ganglion völlig intact erschien. Gerade der letzte Umstand im Verein mit den klinischen Symptomen legt mir die Vermuthung nahe, dass es sich hier, wie ich das im klinischen Theil schon erörtert habe, um eine primär in Schneckenspindel und Cochlearisstamm localisirte Entzündung gehandelt habe könnte, die erst im weiteren Verlauf der Erkrankung auf die perilymphatischen Räume übergriff; falls nicht überhaupt die Obliteration des Labyrinthes bei diesen Erkrankungen als eine rein secundäre Erscheinung aufzufassen ist. Die Annahme Baginsky's, dass es sich um ein durch das runde Fenster von der Paukenhöhlenschleimhaut aus auf das Labyrinth fortgesetzte beiderseits symmetrische secundäre Ostitis und Endostitis des Labyrinthes gehandelt habe, kann ich nicht theilen, zumal ausdrücklich hervorgehoben worden ist, dass auf der Höhe der Erkrankung die Untersuchung des Ohres, abgesehen von einer leichten Injectionsröthe am Trommelfell keine weiteren pathologischen Befunde ergab.

Besonderes Interesse beansprucht sodann noch der Fall Schultze's, auch wegen der ihm gegebenen Deutung. Bei einem 8jährigen Mädchen entwickelte sich ebenfalls im Anschluss an eine nicht genauer zu erkennende fieberhafte Affection innerhalb von 3 Tagen complete Taubheit. Späterhin gesellten sich Schwindelanfälle hinzu. Zur Taubheit gesellte sich bald Stummheit, so dass die Aufnahme in eine Anstalt erforderlich wurde. Fünf Jahre später erlag das Kind einer Lungen- und Darmtuberculose. Die mikroskopische Untersuchung der Schläfenbeine zeigte erhebliche Veränderungen in den Nervi akustici, und zwar Schrumpfung und Atrophie, nebst Fehlen der Markscheiden und Achsencylinder in dem einen Areal des Stammes (Ramus cochlearis?), während das andere Areal, das sich scharf von dem erkrankten abgrenzte und mit Ganglienzellen durchsetzt war (Ramus vestibularis?), normal geblieben war. Das Labyrinth selbst war grösstentheils durch osteoides Bindegewebe ausgefüllt.

Auch bei Betrachtung dieses Falles drängt sich mir die Vermuthung auf, dass es sich primär um eine Neuritis akustika gehandelt haben könnte und dass die Veränderungen im Labyrinthe entweder durch Uebergreifen der Entzündung auf die perilymphatischen Räume oder vielleicht ebenfalls rein secundär entstanden sein könnten. Den gleichen

Eindruck hat übrigens Schultze selbst offenbar gehabt, wie aus dem von ihm angestellten Vergleich mit der Poliomyelitis acuta des Kindesalters hervorgeht, eine Affection, die bekanntlich zur Polyneuritis in naher Beziehung steht. Er schreibt nämlich: »Wenn man viel Krankengeschichten von plötzlich entstandener nervöser Taubheit und Taubstummheit durchliest, z. B. bei Voltolini selbst, so ergiebt sich erstens, dass vorzugsweise Kinder von der Krankheit ergriffen werden und zweitens, dass die Symptomatologie der Erkrankung in einer auffälligen Weise einer anderen Kinderkrankheit gleicht, nämlich der Poliomyelitis acuta. Ich weiss nicht, ob schon von anderen Seiten her auf diesen Punkt aufmerksam gemacht worden ist. Ich finde wenigstens in der Literatur nichts darüber vor; die Analogie beider Erkrankungen muss aber jeder einleuchtend finden. Vorher gewöhnlich ganz gesunde Kinder erkranken bei beiden Affectionen, gewöhnlich ohne irgend eine nachweisbare äussere Ursache, unter deutlichen Fiebererscheinungen, oder auch ohne dieselben, mit den Erscheinungen von Unbehagen, Uebelkeit und Kopfweh, Krankheitserscheinungen, welche sich auf keine Localerkrankung mit Bestimmtheit zurückführen lassen, und werden das eine Mal plötzlich gelähmt, das andere Mal plötzlich taub. Sie unterliegen der Krankheit gewöhnlich nicht und werden bis auf die restirende Taubheit oder atrophische Lähmung gewöhnlich wieder völlig gesund«. Die Analogie dieser beiden Erkrankungen wird noch einleuchtender, wenn wir bedenken, dass wir bei der zur Ertaubung führenden Neuritis akustika gleichzeitig eine Mitbetheiligung des dem Nerven zugehörigen Ganglienzellencomplexes, des Ganglion spirale, voraussetzen müssen!

Die Schlussfolgerungen Schultze's lauten: »Es ist deswegen wohl kein Einwand gegen die Anschauung zu erheben, dass auch in unserer Beobachtung zwar die Voltolini'sche Otitis labyrinthica vorhanden gewesen ist, dass diese aber dadurch zu Stande kam, dass die unbekannte schädigende Ursache von dem Nervus akustikus her aus dem Cavum der Schädelhöhle in das Labyrinth hereindrang und dass die Veränderungen dieses Nerven primäre und mit denjenigen des Labyrinthes coordinirte Läsionen darstellen«.

Der Fall Schultze's bringt ausserdem noch den pathologisch-anatomischen Beweis für die bereits im klinischen Theile abgeleiteten Folgerungen, dass der Sitz der Erkrankung nicht in den höher gelegenen Centren (Medulla oblongata, Vierhügeln, Cerebrum) gesucht werden

könne. Trotz eingehendster Untersuchung dieser Theile waren nirgends pathologische Veränderungen aufzufinden. Von dem event. Eintreten secundärer Veränderungen im Akustikuskern sehe ich, da sie unwichtig sind, ab.

Ich möchte im Anschluss hieran nicht unerwähnt lassen, dass bei einer kleinen Anzahl von pathologisch-anatomischen Untersuchungen von primärer Labyrinthitis (Politzer, Gradenigo u. a.) der Nervus akustikus intact gefunden wurde.

Namentlich der Politzer'sche Fall[1]) erinnert aber klinisch sehr an das von mir im klinischen Theile geschilderte Krankheitsbild der Neuritis akustika, vor Allem auch insofern, als die Schwindelerscheinungen fast gänzlich fehlten. Das Gleiche gilt von einigen von Gradenigo[2]) als Labyrinthsyphilis geschilderten klinischen Beobachtungen, bei denen allerdings keine pathologisch-anatomischen Untersuchungen den Beweis für die Richtigkeit dieser Annahme erbringen konnten. Indessen sind diese Fälle doch vereinzelt und ausserdem möchte ich darauf hinweisen, dass, wie ich oben ausgeführt habe und wie der von mir untersuchte Fall auch zeigt, bei der Untersuchung in den gewöhnlichen dicken Celloidinserienschnitten Veränderungen, namentlich wenn sie rein atrophischer Natur sind, an den Akustikusfasern, vor allem aber auch an den Zellen des Ganglion spirale leicht übersehen werden können. So finde ich bei der Beschreibung des pathologisch-anatomischen Befundes im Politzer'schen Falle z. B. nichts über das Verhalten dieser so überaus wichtigen Nervenzellen erwähnt; anscheinend waren sie aber gänzlich zu Grunde gegangen! Dazu kommt noch, dass es sich hier um Untersuchungen handelt, die erst jahrelang nach Entwicklung der Taubheit vorgenommen werden konnten. Die Deutung der Entwicklung des pathologisch-anatomischen Befundes erscheint mir daher bei diesen Fällen recht schwierig.

Speciell möchte ich für die gerade bei diesen Fällen so stark hervortretende Ausfüllung der Labyrinthräume durch Faser- und Knochengewebe die Möglichkeit einer secundären Genese betonen. Sie scheint mir auch deswegen nicht unwahrscheinlich, weil es sich wohl durchgehends um jugendliche Individuen, bei denen das Knochenwachsthum noch nicht sein Ende erreicht hatte, handelte. Vielleicht werden experimentelle Untersuchungen, mit denen ich beschäftigt bin, hierüber weitere Aufklärung bringen können!

[1]) Politzer, Lehrbuch d. Ohrenhlk., 4. Aufl. 1901, S. 606.

[2]) Gradenigo, Arch f. Ohrenhlk., Bd. 25.

Schliesslich muss hier noch erwähnt werden, dass eine Anzahl pathologisch-anatomischer Untersuchungen mit negativem Befunde im Labyrinth und Gehörorgan bei den in Frage kommenden Affectionen vorliegen.

Sie beziehen sich vorwiegend auf Typhusschwerhörigkeiten. (Schwartze, Bezold, Hoffmann, Curschmann u. a.) Indessen wird wohl mancher aus eigener Erfahrung über derartige Fälle mit negativem Befunde im Labyrinth bei plötzlich sich unter den oben beschriebenen klinischen Erscheinungen entwickelnder Taubheit auch aus anderer Ursache verfügen. Auf Grund dieses negativen Befundes sahen sich die erwähnten Autoren dazu veranlasst, die Hörstörung als central zu suchende und rein functionelle aufzufassen. Dass das hier in Frage kommende Centrum nur das Ganglion spirale sein kann, habe ich schon im ersten Theil erörtert. Die Auffassung der Hörstörung als rein functionelle, d. h. nicht auf nachweisbarer organischer Veränderung beruhende, war insofern berechtigt, als es zu jener Zeit, wo dieser Befund erhoben wurde, noch unmöglich war, die zu Grunde liegenden Veränderungen dem Auge zugänglich zu machen. Erst die weitere technische Vervollkommnung der histologischen Untersuchungsmethoden des Nervensystems, in erster Linie die Nisslfärbung lehrte uns, dass den hier in Frage kommenden durch die verschiedenartigsten toxischen, infectiösen oder dyskrasischen Einflüsse ausgelösten functionellen Störungen der Nervencentren nachweisbare Störungen im stofflichen Gleichgewicht der Nervenzellen zu Grunde liegen. Allerdings sind diese feinen Veränderungen leider bei menschlichem Sectionsmaterial nur in besonders günstigen Fällen, wie der meinige einer war, nachweisbar.

Doch ist für die anderen Fälle ein Analogieschluss, namentlich mit Rücksicht auf die zahlreichen einwandsfreien hierüber vorliegenden thierexperimentellen Untersuchungen zweifellos berechtigt. Was früher für die Nervenzellen galt, gilt jetzt noch für die Nervenfasern. An ihnen Veränderungen nachzuweisen, gelingt in der Regel erst viel später, wenn sie bereits zu zerfallen beginnen und auch hier nur ebenso wie bei den Nervenzellen mit besonders hierauf gerichteten Untersuchungsmethoden. Es darf daher, da bei den erwähnten Fällen diese Umstände nicht berücksichtigt wurden bezw. werden konnten, der negative Ausfall der pathologisch-anatomischen Untersuchung nicht Wunder nehmen. Er spricht vielmehr, da er die Intactheit des Labyrinthes beweist, eher für, als gegen unsere Annahme.

Auch heute noch wird es schwer halten, bei den in Betracht kommenden Affectionen, falls nur leichte Hörstörungen vorhanden sind, regelmässig im Ganglion spirale und den zugehörigen Nerven selbst bei besonders hierauf gerichteter Untersuchung, an menschlichem nicht völlig frischen Sectionsmaterial einen positiven Befund zu erhalten.

Ich muss nun noch auf eine in letzter Zeit vielfach umstrittene Frage eingehen, nämlich die, ob der Nervenfasernschwund oder die Veränderungen im interstitiellen Gewebe, als das primär Entstehende aufzufassen seien. Stintzing[1]) hat bekanntlich eine scharfe Trennung der interstitiellen Neuritis von der parenchymatösen in Vorschlag gebracht. In der von ihm aufgestellten schematischen Uebersicht wird die hier in Betracht kommende Affection — die toxische, infectiöse oder constitutionelle Neuritis — zur multiplen Degeneration und Atrophie der Nerven, also zur parenchymatösen Neuritis gerechnet. Indessen fehlt es auch nicht an gegentheiligen Anschauungen, welche die Veränderungen im interstitiellen Gewebe als die zuerst entstehenden bezeichnen und den Nervenfaserzerfall als secundäre Erscheinung aufgefasst wissen will. Eine mehr oder weniger starke Mitbetheiligung des interstitiellen Gewebes ist, soweit ich die Literatur hierüber übersehen kann, fast durchgehends kaum zu verkennen. Sie scheint im Allgemeinen umso stärker, unter je heftigern Erscheinungen die Erkrankung verlief und tritt meist nur in den Fällen in den Hintergrund, bei denen gleichzeitig ausgesprochene organische Veränderungen der Gefässwände (Endarteriitis, Arteriosclerose und dergl.) bestanden, bei denen also neben der Einwirkung des toxischen Agens auf die in Betracht kommenden Gewebe, noch eine einfache Ernährungsstörung, die die Entstehung einer einfachen degenerativen Atrophie begünstigen musste, hinzukam, und dies umso mehr, da sie gleichzeitig auf eine etwaige Proliferation des interstitiellen Gewebes einen ungünstigen Einfluss ausüben musste.

Ich muss auf diese Frage vor Allem deswegen hier etwas näher eingehen, weil sie gerade in letzter Zeit für die der Akustikus-Neuritis so nahestehende Opticus-Neuritis Gegenstand einer ziemlich heftigen Controverse geworden ist. Als Vertreter der Ansicht der rein oder wenigstens vorwiegend interstitiellen Natur der Neuritis führe ich Uhthoff an, als Verfechter der gegentheiligen Ansicht Nuel.[2]) Mit

---

[1]) Stintzing, Münch. med. Wochenschr. 1901, No. 46.

[2]) Uhthoff und Nuel, Congress internat. de Med. à Paris XIII, 1900.

Fig. 1.

Fig. 2.



Fig. 3.

Kgl. b. vers. Buchdruckerei v. H. Stürtz, Würzburg

Fig. 5.

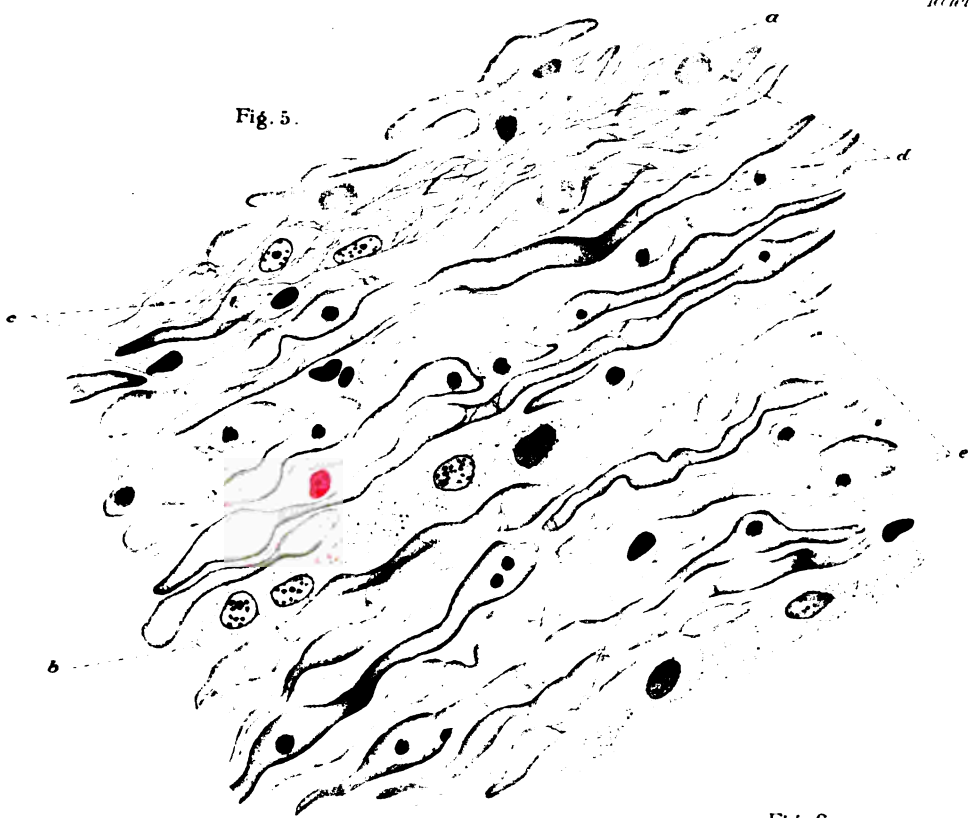

Fig. 4.

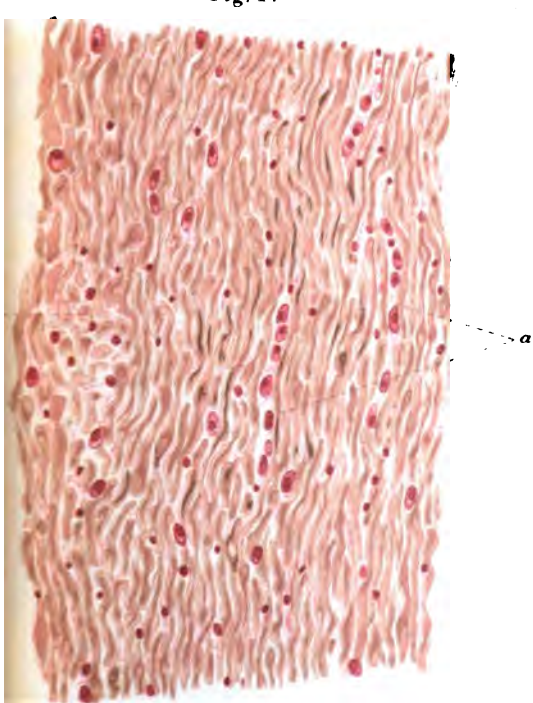

Fig. 6.

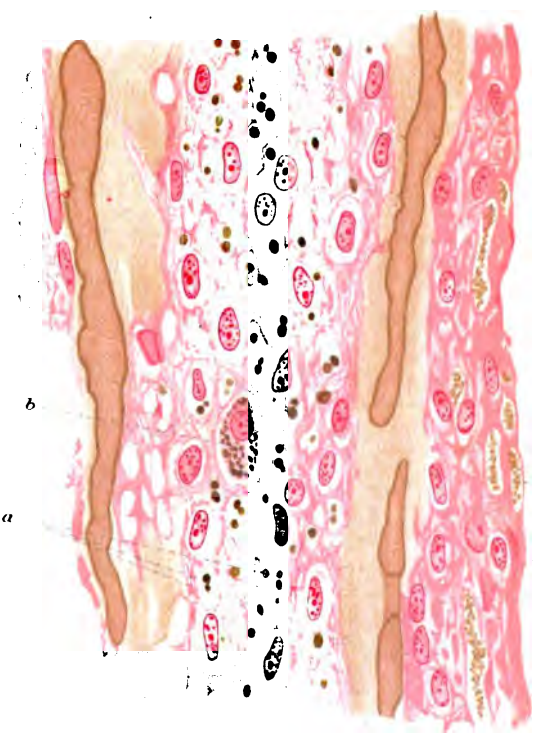

Fig. 7.

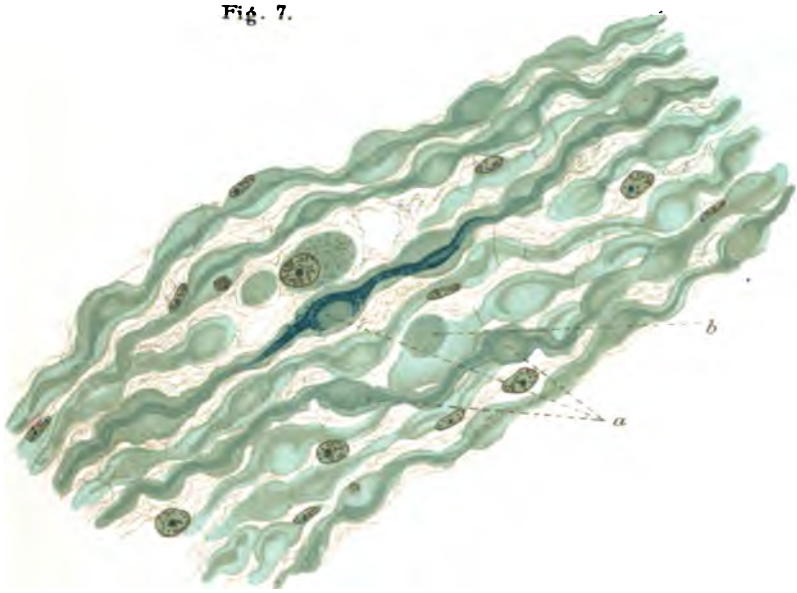

Fig. 8.

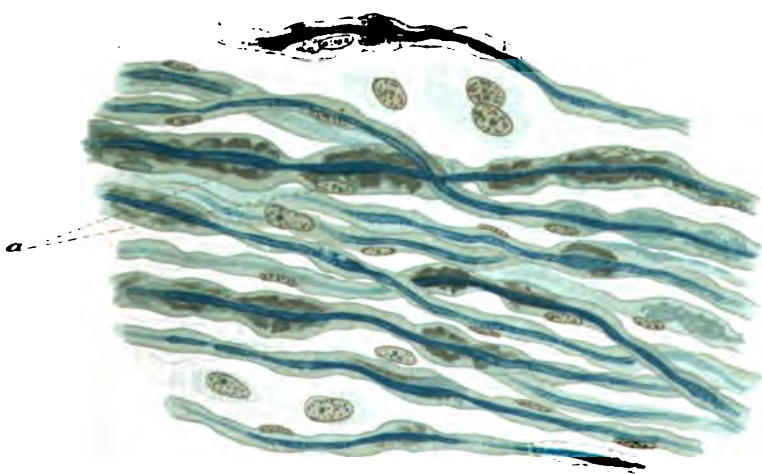

Fig. 9.

Fig. 10.

Fig. 11.

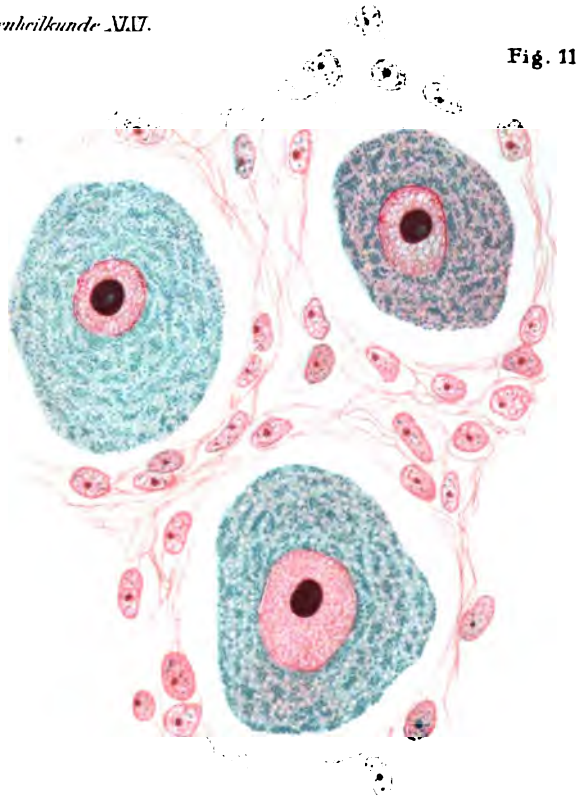

Fig. 12.

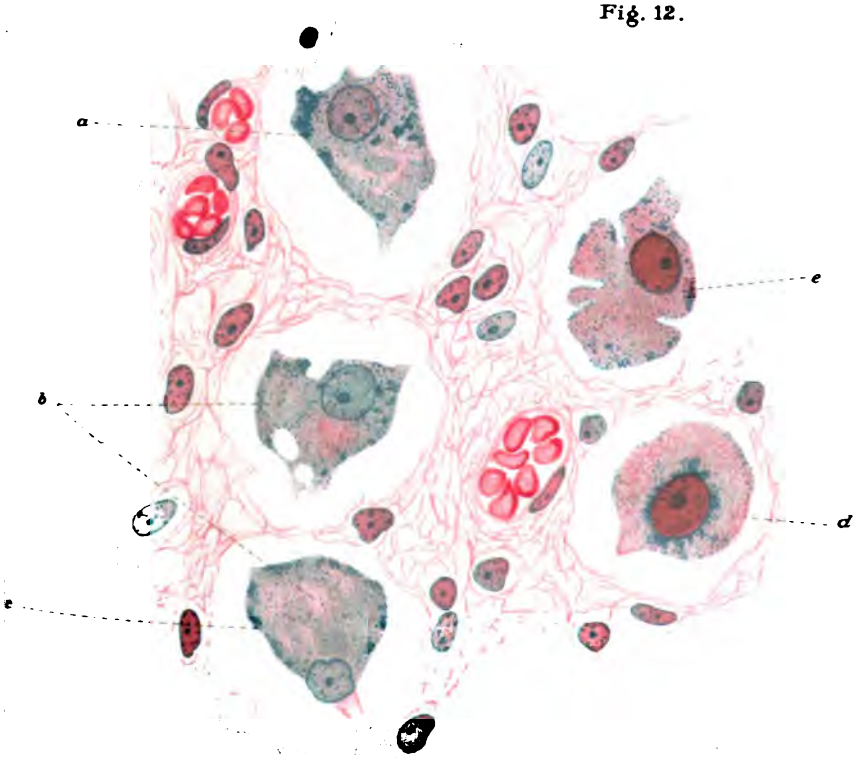

Hofbuchdruckerei v. H. Stürtz, Würzburg. Verlag v. J. F. Bergmann, Wiesbaden.

letzterem stimmt vorwiegend auf Grund seiner experimentellen Untersuchungen Birch-Hirschfeld[1]) überein.

Der vorliegende Fall scheint mir aber insofern bei der Beurtheilung dieser Frage werthvoll zu sein, als wir bei ihm verschiedene Stadien des Entzündungsprocesses, vor Allem ihren Anfang im Ramus vestibularis und Ganglion vestibulare vor uns haben. Wenn uns die Veränderungen hier allein vorliegen würden, so wäre allerdings die Versuchung gross, den gleichen Schluss, wie ihn Birch-Hirschfeld aus seinen experimentellen Untersuchungen gezogen hat, zu ziehen, nämlich den, die Veränderungen in der Nervensubstanz als die primären aufzufassen, denn von Veränderungen des interstitiellen Gewebes ist hier noch nichts zu sehen. Indessen belehrt uns die Untersuchung des Ramus cochlearis, dass die hier vorhandenen Veränderungen des interstitiellen Gewebes keinesfalls als rein secundärer Natur gedeutet werden können. Sie unterscheiden sich, wie schon erörtert, so beträchtlich von der bei der einfachen atrophischen Degeneration der Nervenfasern vorhandenen, dass sie unbedingt auf eine specifische Ursache — also wohl ebenfalls auf die Giftwirkung, zurückgeführt werden müssen. Umgekehrt kann allerdings auch der Nervenfaserzerfall, ebenso wie die Ganglienzellenerkrankung nicht als rein secundär entstanden aufgefasst werden; indessen hat ja auch Uhthoff eine gleichzeitige ebenfalls auf direkter Giftwirkung beruhende Mitbetheiligung dieser Theile nicht mehr in Abrede gestellt. Die Streitfrage würde sich demnach mehr daraufhin zuspitzen, zu entscheiden, welcher von diesen beiden Processen der wesentlichere, und vor Allem, welcher der zuerst einsetzende sei. Die Nervenveränderung ist natürlich insofern das Wesentlichste an der Erkrankung, als durch sie der ganze klinische Symptomcomplex beherrscht wird, ob sie aber auch die zuerst einsetzende Störung ist und ob sie ohne Mitbetheiligung des interstitiellen Gewebes diese Höhe erreichen oder überhaupt zu Stande kommen würde, erscheint zum mindesten noch fraglich. Indessen lässt sich durch die histologische Untersuchung allein diese Frage zur Zeit noch nicht entscheiden. Wir müssen immer bedenken, dass »nicht nachweisbar« nicht identisch ist mit »nicht vorhanden«, und dass es daher unlogisch und unberechtigt ist, aus der Nichtnachweisbarkeit interstitieller Veränderungen im Beginn der Erkrankung auf ihr Nichtvorhandensein zu schliessen. Wir können

[1]) Birch-Hirschfeld, Graefe's Arch. f. Ophthalmologie, Bd. 54, 1902, S. 68 ff. 53, 1901, II, S. 79, Bd. 50, 1900.

uns doch namentlich in den Fällen, wo der Verlauf der Affection ein mehr oder weniger acuter ist — und dies ist, wie ich schon im klinischen Theil erörtert habe, in bei Weitem der Mehrzahl der Fälle, und vor Allem bei den rein nicht mit Gefässerkrankung complicirten Fällen, so auch bei den experimentellen Vergiftungen der Fall — die ersten Anfänge der Betheiligung des interstitiellen Gewebes am Entzündungsprocess nur als seröse Exsudation vorstellen, bedingt durch Functionsalteration der Endothelzellen ganz analog den Functionsstörungen der Nervenzellen, die wir jetzt mit Hilfe der Nissl-Färbung erkennen können. Diese Alterationen der Endothelzellen können wir aber im mikroskopischen Bilde zur Zeit ebensowenig erkennen, wie eine leichte seröse Exsudation.

Die Proliferation der interstitiellen Bindegewebszellen stellt doch schon ein etwas vorgeschritteneres Stadium der Entzündung dar und ebenso die Ausscheidung von Fibrinfasern im Exsudat. Ja, die von den Nervenfasern als eine der zuerst nachweisbaren Erscheinungen auftretende Quellung der Markscheiden deutet doch entschieden auch auf eine seröse Durchtränkung des Gewebes hin.

Lassen wir ferner einmal diesen rein pathologisch-anatomisch descriptiven Standpunkt bei Seite, der mir, wie gesagt, zur Klärung dieser Frage deswegen nicht sehr viel Erfolg versprechend erscheint, weil er Bilder miteinander vergleicht, die so ohne Weiteres nicht vergleichbar sind, und betrachten wir den sich hier abspielenden oben geschilderten pathologisch-anatomischen Process von biologischen oder allgemein pathologisch-physiologischen Gesichtspunkten aus, so erscheint es mir kaum zweifelhaft, dass wir ihn durch ein Ineinandergreifen und Nebeneinanderhergehen dieser Veränderungen an Nervenfasern und interstitiellem Gewebe, bei Weitem am Besten erklären können. Die durch die gleiche schädigende Ursache gleichzeitig an beiden die Nerven zusammensetzenden Geweben hervorgerufenen Störungen ergänzen sich wie so oft in der Pathologie zu einem Circulus vitiosus, der, allmählich an Intensität zunehmend, schliesslich die oben beschriebene Höhe erreicht. Es ist ja auch gar nicht einzusehen, warum dieselbe Noxe nicht gleichzeitig auf Nervenparenchym und Interstitien einen direkten Einfluss auszuüben im Stande sein sollte. Eine Trennung in primäres und secundäres Befallensein erscheint mir unnatürlich und gekünstelt, denn wir dürfen doch nicht zeitlich vielleicht etwas später einsetzende, wahrscheinlich wohl nur später nachweisbare Veränderungen schlechthin als secundäre bezeichnen; müssen vielmehr diese Bezeichnung für die Veränderungen reserviren, die sich

erst nach Ablauf der eigentlichen Erkrankung oder zum Mindesten vollständig unabhängig von der der eigentlichen Erkrankung zu Grunde liegenden Ursache entwickeln.

Ich schliesse mich also hiermit der u. a. von Strümpell vertretenen Ansicht an, dass eine principielle Scheidung in »degenerative« und »entzündliche« Vorgänge hier nicht unbedingt nöthig sei, da dieselben entzündungerregenden Ursachen sowohl auf die parenchymatösen Gewebstheile wie auch auf die Gefässe bezw. das interstitielle Gewebe wirken können.

Den ersten Beginn dieses Circulus vitiosus exact nachzuweisen, sind wir noch gänzlich ausser Stande. Hier sind wir rein auf Vermuthungen angewiesen. Indessen erscheint es mir, wie ich unten noch erörtern werde, plausibler, ihn in feinen circulatorischen Störungen vor Allem in leichten Störungen der Lymphcirculation aus irgend einer nicht näher zu eruirenden allgemeinen oder auch localer Ursache zu suchen.

Nicht viel anders steht es bei Beantwortung der Frage, ob Ganglienzellen- oder Nervenfasererkrankung das Primäre bezw. die zuerst einsetzende Veränderung sei. Hier gelten die eben ausgeführten Erwägungen in noch höherem Maasse. Der directe Vergleich der mit unserer jetzigen histologischen Technik hierüber erhaltenen mikroskopischen Bilder ist hier noch viel weniger zulässig. Es wäre ebenfalls ein Messen mit ungleichem Maasse! So feine Veränderungen, wie sie uns die Nissl-Färbung an den Nervenzellen jetzt zu zeigen vermag, auch an den Nervenfasern nachzuweisen, dazu reichen unsere jetzigen Untersuchungsmethoden des peripheren Nervensystems bei Weitem noch nicht aus. Vielleicht, dass die Neurofibrillenfärbung hier einen weiteren Fortschritt bringt. Vorläufig ist sie leider allgemein für pathologisch-anatomische und auch thierexperimentelle Untersuchungen wegen ihrer complicirten Technik noch schwer verwendbar. Wir werden daher auch bezüglich dieser Frage der Betrachtung vom allgemein pathologisch-physiologischen bezw. allgemein neurologischen Standpunkte aus den Vorzug geben müssen. Von diesem Standpunkte aus betrachtet, müssen wir aber wohl zweifelsohne eine gleichzeitige Erkrankung der Nervenfasern und Ganglienzellen in Folge derselben toxisch wirkenden Ursache als das bei weitem Wahrscheinlichste annehmen. Sehen wir doch auch sonst, dass auf noch nicht völlig aufgeklärte Weise die in Betracht kommenden Gifte bald mehr die Nervenzellen — d. h. also das Centralnerven-

system, bald mehr die Nervenfasern, d. h. also die peripheren Nervenstämme zu schädigen vermögen.

Das Vorkommen von gleichzeitiger Erkrankung des zum Nerven gehörigen Nervenzellencomplexes bei peripherer Neuritis ist durchaus kein seltenes Vorkommniss (Goldscheider und Moxter) und muss wohl ebenfalls auf die directe Einwirkung des schädigenden Einflusses auf diese Zellen zurückgeführt werden. Gerade für den Ramus cochlearis des Nervus acusticus ist die Miterkrankung des zwischen seinen Fasern eingebetteten Ganglion spirale eine fast selbverständliche Forderung.

Ihre Feststellung erscheint mir aus zwei Gründen besonders wichtig zu sein:

Erstens nämlich ist sie, wie uns die experimentellen Untersuchungen lehren, vielfach die zuerst nachweisbare Veränderung; ja bei Störungen leichteren Grades die einzig nachweisbare Veränderung im Akustikusneuron bei den in Betracht kommenden Affectionen. Es muss daher bei der Untersuchung diesen Zellen des Ganglion spirale besondere Aufmerksamkeit geschenkt werden!

Zweitens giebt sie uns die Erklärung für eine schon verschiedentlich von anderer Seite hervorgehobene Thatsache, nämlich dafür, dass die nach Akustikus neuritis auftretenden Gehörsstörungen im Gegensatz zur Wiederkehr der Functionen nach Neuritis der übrigen peripheren Nerven viel häufiger dauernd bleiben.

Die in letzter Zeit vorwiegend von Bethe und Nissl gegen die Neuronlehre unternommenen Angriffe haben zwar die anatomische Zusammengehörigkeit der das Neuron zusammensetzenden Theile in Zweifel gestellt, die Lehre vom Neuron als biologische oder functionelle Einheit haben sie indessen noch nicht zu erschüttern vermocht (Verworn, Edinger, Münzer, Kaplan u. a.). Die auf dieser Lehre fussenden Gesetze über Nervenregeneration und Degeneration haben nach wie vor ihre Giltigkeit behalten. Sie lehren uns, dass die Regeneration eines Nerven selbst nach schwerer stattgehabter Schädigung und noch nach langer Zeit möglich ist, solange das trophische Centrum seiner Fasern, die zum Neuron gehörigen Nervenzellen, erhalten geblieben ist. Sind diese aber mit zu Grunde gegangen, so erscheint eine Regeneration so gut wie ausgeschlossen. In dieser Miterkrankung der zum Akustikusneuron gehörenden Nervenzellen im Ganglion spirale müssen wir demnach die Erklärung dafür suchen, dass, falls die Erkrankung erst einmal einen etwas

höheren Grad erreicht hatte, eine Regeneration des Nerven und hiermit eine Wiederkehr der Function auszubleiben pflegt.

Es bliebe uns nun schliesslich noch die Thatsache zu erklären übrig, warum so häufig der Nervus acusticus allein von der Erkrankung befallen wird und vor Allem auch, warum in ihm wieder der Cochlearast der vorwiegend von der Erkrankung ergriffene Theil zu sein pflegt. Die einfachste Erklärung hierfür durch die so bequeme Annahme einer »individuellen Disposition« scheint mir nicht ganz ausreichend. Wir werden dann wieder fragen müssen, worauf denn diese Disposition beruhe. Ich möchte daher zur Erklärung dieser Thatsache darauf hinweisen, dass die Lage des Akustikus, speciell des Ganglion spirale und der in der Schneckenspindel verlaufenden Cochlearisfasern ganz eigenartige anatomische Verhältnisse aufweist, die sich von denen aller anderen Nervenfasern und Nervenzellencomplexe nicht unwesentlich unterscheiden. Während diese nämlich durchgehends in ein zartes Bindegewebe, dessen Gefässsystem reichlich mit Collateralen versehen ist, eingelagert sind, liegt das Ganglion spirale mit seinen ein- und austretenden Nervenfasern in einem weiten Maschenwerk starren fibrösen bezw. rein knöchernen Gewebes, dessen Gefässsystem, wenn überhaupt, nur wenig Collateralen besitzt. Es scheint mir daher unzweifelhaft, dass hier entstehende Circulationsstörungen speciell in der Circulation der Lymphe, die ja in ausgedehntem Maasse die hier in Betracht kommenden Gewebe umspült, sich viel schwerer werden ausgleichen können und daher viel leichter zu Stauungserscheinungen, ja zu directer Druckwirkung auf die Nervenfasern und Zellen werden führen können, als dies bei den anderen Nerven und Ganglien des Organismus der Fall ist.

Auch das kurz vor der Aufsplitterung in den Nerven eingebettete Ganglion vestibulare und ebenso das Ganglion geniculi weisen in dieser Beziehung wesentlich günstigere Verhältnisse auf.

Als solche eine Behinderung der Lymphcirculation in der Schneckenspindel begünstigende Momente kommen einmal locale Störungen, die zu einer Compression der abführenden Wege, vor Allem der Vena jugularis führen, in Betracht. z. B. Drüsenschwellungen am Halse oder dergl. Sie würden, wenn sie vorhanden sind, wie mir scheint, auch eine hinreichende Erklärung für eine eventuelle Einseitigkeit der Affection abgeben (z. B. bei Mumpstaubheit!).

Ferner können allgemeine Circulationsstörungen, die mit einer Stauung im venösen Kreislauf einhergehen, hierauf einen Einfluss ausüben und schliess-

lich können auch vasomotorische Störungen, für deren Zustandekommen uns vielfach eine Erklärung noch fehlt, wie wir sie aber z. B. am Auge bei Chininintoxication in so ausserordentlich schöner und unzweifelhafter Weise feststellen können, hierbei eine grosse Rolle spielen (z. B. auch bei »rheumatischen« Affectionen).

Kommt aber eine derartige leichte Circulationsstörung zu einer Affection hinzu, die zur Anhäufung toxischer Substanzen im Blutkreislauf führt, so wird in Folge dessen das Gift in relativ höherer Concentration und, da gleichzeitig der Ausgleich der circulirenden Lymphe in Folge der Starrheit des umgebenden Gewebes verlangsamt ist, auch relativ länger und unter höherem Druck einwirken können!

Sind erst einmal Einbruchspforten für den schädigenden Einfluss des Giftes geschaffen, so wird sich dieser nun schnell entlang den Nervenfasern, sowohl innerhalb derselben in der periaxialen Flüssigkeit als auch ausserhalb derselben längs der sie umgebenden Lymphspalten, peripher und centralwärts weiter ausbreiten können.

In dieser Annahme einer lymphcirculatorischen Störung als prädisponirendes Moment für die Einwirkung der in Betracht kommenden schädigenden Substanz scheint mir die beste Erklärung für das isolirte Befallensein des Nervus acusticus beziehungsweise des Cochlearisastes gegeben zu sein.

Ja auch ohne diese Annahme scheint mir die Einbettung der Ganglienzellen und Nervenfasern im Ganglion spirale in ein starres für den schnellen Ausgleich der circulirenden Lymphe ungünstiges Gewebe die Erklärung dafür abzugeben, dass, selbst wenn die toxische Substanz hier in gleicher Concentration, wie auf alle übrigen nervösen Bestandtheile des Organismus einwirkt, die nervösen Theile trotzdem hier wesentlich intensiver ergriffen werden können, da ja durch diese ungünstigen Circulationsbedingungen die Erholung dieser Theile von der stattgehabten Schädigung erschwert ist. Dies gilt vor Allem für die acuten Intoxicationen.

Die Schlussfolgerungen dieser Arbeit fasse ich kurz folgendermaassen zusammen: An dem Vorkommen einer der toxischen Polyneuritis und Neuritis optica analogen Neuritis acustica kann nach Allem kein Zweifel mehr vorhanden sein. Die dieser Erkrankung zu Grunde liegende Aetiologie ist die gleiche vielgestaltige wie bei jenen Erkrankungen. Sie ist ferner wie jene Erkrankungen

charakterisirt durch ihren klinischen Verlauf unter gewissen klinischen Symptomen und durch den ihr zu Grunde liegenden pathologisch-anatomischen Process. An diesem ist besonders bemerkenswerth die vorwiegende Betheiligung des Ramus cochlearis und die Mitbetheiligung des zugehörigen Ganglion spirale.

Zum Schluss spreche ich meinem hochverehrten Chef, Herrn Prof. Kümmel, für die Ueberlassung des Falles und das der Arbeit dargebrachte Interesse und die mir ertheilten Rathschläge meinen herzlichsten Dank aus.

Erklärung der Figuren auf Tafel I/V.

1. Querschnitt (Celloidin 15 μ) des Nerv. facialis. Nachschwärzung mit Osmium. Schwache Vergrösserung. Mikroskop Seibert Objectiv II, Ocular I. Bei a gröbere Interstitien.
2. Querschnitt (Celloidin 15 μ) des Ramus cochlearis, mit 1 zu vergleichen. Behandlung und Vergrösserung wie bei 1. Bei a stark gequollene Nervenfasern; die gröberen Interstitien sind verstrichen.
3. Längsschnitt (Celloidin 10 μ) des Nerv. facialis. Osmiumnachschwärzung. — van Gieson. Schwache Vergrösserung. Mikroskop Seibert Objectiv II, Ocular I. Bei a die gröberen Interstitien.
4. Längsschnitt (Celloidin 10 μ) des Ramus cochlearis, mit 3 zu vergleichen. Behandlung und Vergrösserung wie bei 3. Bei a die gröberen Interstitien durch aneinandergereihte proliferirte Bindegewebszellen und Fibrinfasernetz erfüllt. Bei b stärkerer Degenerationsherd.
5. Derselbe Schnitt stark vergrössert. $^1/_{12}$ homogene Immersion. Ocular I. Bei a Fibrinfasernetz, bei b proliferirte interstitielle Zellen, bei c geschrumpfte Kerne der Schwann'schen Scheiden, bei d corpora amylacea, bei e Markscheiden mit Markkügelchen.
6. Lamina spiralis, Schrägschnitt (Paraffin 3 μ). Osmiumschwärzung. — van Gieson. Starke Vergrösserung. $^1/_{12}$ homogene Immersion Ocular III. Bei a freie Markkügelchen, als Reste der Markscheiden, bei b Markkügelchenhaltige Zelle, c mit feinsten Markkügelchen erfüllte Lymphspalten.
7. Längsschnitt durch Ramus cochlearis (Celloidin 10 μ). Anilinblaufärbung, leichte nachträgliche Osmiumschwärzung. Starke Vergrösserung. $^1/_{12}$ homogene Immersion Ocular I. Bei a in Quellung und Zerfall begriffene Axencylinder, bei b corpus amylaceum.
8. Längsschnitt (Celloidin (10 μ) durch Ramus vestibularis. Behandlung und Vergrösserung wie bei Fig. 7. Bei a beginnende Quellung und Zerfall der Markscheiden (?).

9. Schnitt aus dem Ganglion spirale (Paraffin 5 μ). Osmiumschwärzung — schwache Nachfärbung mit Saffranin. Starke Vergrösserung. $^1/_{12}$ homogene Immersion Ocular III. Bei a gequollene Markscheiden mit Markkügelchen, b Ganglienzelle.
10. Schnitt aus dem Ganglion vestibulare (10 μ). Marchi-Methode mit leichter Nachschwärzung — van Gieson. Starke Vergrösserung. $^1/_{12}$ homogene Immersion mit Ocular I. Bei a beginnende körnige Degeneration der Zellen.
11. Schnitt aus dem Ganglion geniculi des Facialis (Paraffin 5 μ). Held'sche Modification der Nissl-Färbung. Starke Vergrösserung. $^1/_{12}$ homogene Immersion Ocular III. Die einzelnen Nissl-Körperchen sind absichtlich, wie es im Präparat der Fall war, etwas verwaschen gezeichnet!
12. Schnitt aus dem Ganglion spirale (Paraffin 5 μ) mit 11 zu vergleichen. Färbung und Vergrösserung wie bei 11. a, b, c Zellen mit centraler Chromatolyse, d Zelle mit peripherer Chromatolyse. Zelle b zeigt ausserdem eine Vacuole. Zelle c mit stark excentrischer Lagerung des Kernes, Zelle e ist in Fragmentation begriffen.

II.

Untersuchungen über die Lage der Bogengänge des Labyrinthes im Schädel und über die Flüssigkeitsverschiebung in den Bogengängen bei Kopfbewegungen.

Von Dr. Tatsusaburo Sarai aus Japan.

Mit 4 Abbildungen im Texte.

Ueber die Lage der Bogengänge des menschlichen Labyrinthes zu der horizontalen, sagittalen und frontalen Schnittebene des Schädels hatte man bis vor Kurzem nur ungenaue Vorstellungen. Zwar haben 1874 Crum Brown und 1876 Guye hierüber richtige, wenn auch sehr kurze Bemerkungen gemacht, die dann unvervollständigt auch in einige anatomische und otologische Werke übernommen worden sind, aber erst Sato hat 1903 diese Verhältnisse auf Veranlassung des Herrn Professor Körner klargelegt.[1])

[1]) Auch in dem soeben erschienenen Schlussbande des Spalteholtz'schen Atlas befindet sich eine richtige Darstellung der Lage des Labyrinthes im Schädel.

Während die Anatomen sich in der Regel darauf beschränkt haben, die Richtung der Bogengangsebenen zu der Axe der Felsenbeinpyramide zu beschreiben, hat Sato Metallausgüsse beider Labyrinthe im Zusammenhange hergestellt. Da er jedoch nur die beiden Felsenbeinpyramiden mit der verbindenden basalen Knochenbrücke verarbeitete, veranschaulichen seine Präparate wohl sehr gut die Lage der beiderseitigen Labyrinthe zu einander, aber nicht ihre Lage im Schädel.

Um diesem Mangel abzuhelfen, bin ich in folgender Weise vorgegangen:

Ich sägte zunächst an gut macerirten Schädeln das Schädeldach in der bei Sectionen üblichen Weise ab. Dann durchbohrte ich beiderseits die Schädelwand an der Schläfenbeinschuppe etwa 2 cm nach vorn und oben vom Porus acusticus externus sowie an der Stelle, an welcher Hinterhaupt-, Seitenwand- und Schläfenbein zusammenstossen (Asteriscus). Von diesen Bohrlöchern aus schnitt ich die Warzenfortsätze nebst den benachbarten Schuppentheilen und den Felsenbeinpyramiden mit dem feinsten Laubsägeblatt aus der Schädelbasis heraus. Die so isolirten, das Labyrinth enthaltenden Knochentheile wurden nun vom äusseren Gehörgange aus mit Wood'schem Metall ausgegossen. Abgesehen von der gewählten Eingussstelle habe ich mich hierbei im Wesentlichen streng an die bekannten Siebenmann'schen Vorschriften gehalten.

Nun kommt der schwierigste Theil des Verfahrens. Es soll der ganze Labyrinthausguss freigelegt werden und der lateralwärts vom Labyrinthe gelegene, mit ausgegossene Knochentheil intact bleiben, damit durch exactes Wiedereinleimen des ausgeschnittenen Theiles das freigelegte Labyrinth in seiner Normallage zur Anschauung kommt. Zum Wegmaceriren des das Labyrinth umhüllenden Knochens darf also die ausgegossene Pyramide mit der Spitze voran nur soweit in die Macerationsflüssigkeit eingesenkt werden, dass die der Schuppe und der lateralen Hälfte des Warzenfortsatzes angehörenden Knochentheile über der Flüssigkeit liegen. Nach dem völligen Schwunde der das Labyrinth umhüllenden Knochenmasse müssen noch hier und da Ausgüsse pneumatischer Hohlräume, welche den Labyrinthausguss theilweise umgeben, mit feinen Zangen abgebrochen oder mit einer von der zahnärztlichen Bohrmaschine angetriebenen Fraise abgehobelt werden.

Haben wir nun die beiderseitigen so bearbeiteten Knochenstücke wieder sorgfältig in die Schädelbasis eingeleimt, so besitzen wir ein zur

bequemen Demonstration wie auch zur genauen Messung der Lage des Labyrinthes vortrefflich geeignetes Präparat.

Es ist mir die tadellose Herstellung von 8 solchen Präparaten gelungen. Von den zuerst verarbeiteten Schädeln waren zufällig 5 hyperbrachycephal und einer brachycephal. Um nun auch ein Urtheil über einen etwa vorhandenen Einfluss der Schädelform auf die Lage des Labyrinthes gewinnen zu können, erhielt ich von dem Director des Anatomischen Institutes zu Rostock, Herrn Professor Barfurth, zwei dolichocephale Schädel, die später mit den präparirten Labyrinthausgüssen wieder der anatomischen Sammlung einverleibt wurden.

Ueber die Längen- und Breitenmaasse sowie über den Längen-Breiten-Index der untersuchten Schädel giebt die folgende Tabelle Aufschluss.

Tabelle I.

No.	Länge	Breite	Index	Schädelform
1	18,0 cm	16,0 cm	88,9	Hyperbrachycephal.
2	17,0 „	15.0 „	88,2	„
3	17,0 „	15,0 „	88,2	„
4	16,0 „	14,0 „	87,5	„
5	17,5 „	15,0 „	85,7	„
6	18,0 „	14,5 „	80,6	Brachycephal.
7	18,5 „	14,0 „	75,7	Dolichocephal.
8	19,0 „	13.5 „	71,1	„

Vergleicht man einen brachycephalen Schädel mit einem dolichocephalen, so meint man, die Entfernung der beiden Labyrinthe von einander müsse in dem Breitkopfe grösser sein, als in dem Langkopfe. Die in Tabelle II angegebenen Maasse zwischen den Abgangstellen beider Crura communia aus dem Vorhofe, sowie zwischen den beiden Schnecken zeigen jedoch, dass dies keineswegs der Fall ist. Ich habe die Entfernung der beiden Labyrinthe von einander absichtlich gerade an den weit hinten und weit von einander gelegenen Crura communia und an den weit vorne und näher an einander liegenden Schnecken gemessen, um in der Differenz dieser beiden Entfernungen ein Maass für die Beurtheilung der Lage des Gesammtlabyrinthes bezw. seiner längsten

Axe zum sagittalen Medianschnitte des Schädels zu erhalten. Man sieht nun aus der Tabellle II, dass auch hierbei keine typischen Unterschiede zwischen Brachycephalen und Dolichocephalen bestehen.

Tabelle II.

No.	Index	Breite	Entfernung zwischen Ursprung beider Crura comm.	Kürzeste Entfernung zw. beiden Schnecken	Differenz dieser beiden Entfernungen
1	88,9	16,0 cm	7,55 cm	6,25 cm	1,30 cm
2	88,2	15,0 „	6,90 „	5,60 „	1,30 „
3	88,2	15,0 „	7,60 „	6,70 „	0,90 „
4	87,5	14,0 „	7,25 „	5,90 „	1,35 „
5	85,7	15,0 „	7,80 „	6,40 „	1,40 „
6	80,6	14,5 „	7,65 „	6,40 „	1,25 „
7	75,7	14,0 „	6,25 „	5,15 „	1,10 „
8	71,1	13,5 „	7,30 „	6,10 „	1,20 „

Die Betrachtung meiner Präparate bestätigt zunächst das, was Sato über die Richtung der durch die Bogengänge umgrenzten Ebenen zu den Hauptorientirungsebenen des Schädels festgestellt hat. Das wichtigste der hier in Betracht kommenden Ergebnisse ist die Erkenntniss, dass es weder einen frontalen noch einen sagittalen Bogengang giebt, sondern dass die vielfach noch so bezeichneten Bogengänge sowohl zum frontalen als zum sagittalen Schädelschnitte den gleichen Winkel — 45^0 — bilden.

Wie schon Sato angedeutet hat, führt diese Erkenntniss zu einer Correctur der landläufigen Vorstellungen von der Flüssigkeitsverschiebung in den Bogengängen bei Kopfbewegungen. Sato sagt hierüber:

»Da man vom Versuche am Thiere weiss, dass von jedem Bogengange Kopfbewegungen im Sinne einer Drehung um die Axe der betreffenden Bogengangsebene ausgelöst werden können, hat man sich oft unwillkürlich die Lage der Bogengangsebenen genau den Hauptbewegungs-

richtungen des Kopfes entsprechend gedacht und von einem horizontalen, einem sagittalen und einem frontalen Bogengange gesprochen. Um nur ein Beispiel dieser unhaltbaren Auffassung beizubringen, citire ich folgende Aeusserung von Gad[1]):

»»Fassen wir die beiderseitigen verticalen sagittalen Bogengänge ins Auge, so können wir mit Sicherheit sagen, dass das Bewegungsmoment für ihre Epithelhaare« (in Folge der Flüssigkeitsverschiebung

Fig. 1.

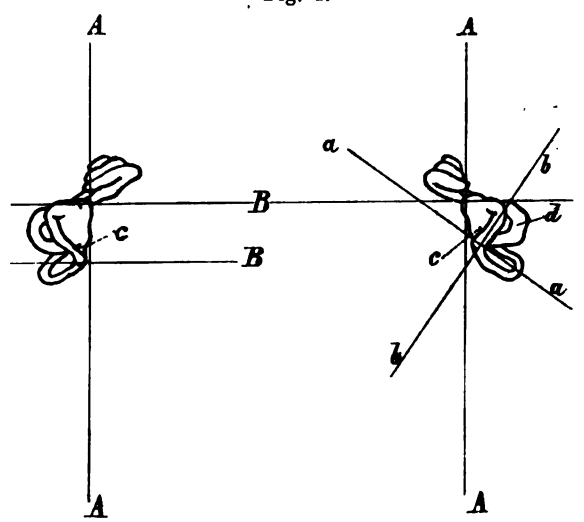

Schematische Darstellung der Lage des Labyrinthes im Schädel. Blick von oben, senkrecht auf die Horizontalebene der Frankfurter Verständigung. A Parallele zum sagittalen Medianschnitte. B frontale Schnitte. a Richtung der Ebene des hinteren, unteren Bogenganges. b Richtung der Ebene des oberen Bogenganges. c Crus commune. d äusserer, horizontaler Bogengang.

im Canale bei Kopfbewegungen) »ein relatives Maximum bei Vor- und Rückbewegungen des Kopfes haben muss.««

Das wäre richtig, wenn die Ebene des mit Unrecht sagittal genannten Bogenganges parallel der sagittalen Medianebene des Kopfes gelagert wäre, während sie in einem Winkel von 45° zu ihr steht.«

[1]) Gad, Physiologie des Ohres (Schwartze's Handbuch der Ohrenheilkunde Bd. I, S. 355.

Aber dies ist nicht die einzige Unrichtigkeit in den bisherigen Vorstellungen von der Flüssigkeitsbewegung in den Bogengängen. Gad sagt nämlich weiter:

»Jeder häutige Bogengang stellt einen etwa kreisförmigen, in einer Ebene gelegenen, mit Flüssigkeit gefüllten Hohlring dar. . . . . Dreht man einen solchen Hohlring um eine, senkrecht zu seiner Ebene, durch den Kreismittelpunkt gelegten Axe, so muss, bei Beginn der Drehbewegung, der Flüssigkeitsring im Innern gegen die Wand zurückbleiben, er besitzt Trägheit der Masse und wird nur durch die Reibung der Wand an der Flüssigkeit mitgenommen. . . . . Wird der Ring im Sinne des Uhrzeigers in Drehung versetzt, so müssen bei Beginn der Bewegung die Epithelhaare in umgekehrter Richtung gebogen werden. Die auf Verbiegung wirkende Kraft besteht nur so lange, bis der Flüssigkeitsring dieselbe Drehgeschwindigkeit erlangt hat wie der Hohlring. Die Intensität, mit welcher die Epithelhaare auf Biegung in Anspruch genommen werden, ist proportional erstens der Schnelligkeit, mit welcher sich die Drehgeschwindigkeit ändert, zweitens proportional dem Verhältniss zwischen der Reibung an den Epithelhaaren und der Reibung an den übrigen Theilen der Wand, drittens proportional dem Verhältniss zwischen der Masse des Flüssigkeitsringes und der Masse der Epithelhaare. Letztere beiden Momente sind constant, das erste hängt von der Art der Kopfbewegung ab. Es wirkt ceteris paribus am stärksten, wenn der Kopf um die oben definirte Axe gedreht wird. . . .«

Nun ist es aber klar, dass die von Gad definirte, durch den Kreismittelpunkt des Bogengangs gelegte Axe niemals eine ist, um welche Kopfbewegungen erfolgen, denn die Bogengänge liegen weit ab von den Axen der drei Hauptbewegungen des Kopfes und kein Bogengang wird bei Kopfbewegungen uhrzeigerförmig um die in dem Mittelpunkt seines Ringes gelegene Axe gedreht, sondern beschreibt als Ganzes einen Theil eines Bogens, dessen Radius die Entfernung des Bogenganges von der jeweiligen Bewegungsaxe des Kopfes ist. Es gilt nun zu ermitteln, wie unter solchen Umständen die Flüssigkeitsverschiebung sich bei Kopfbewegungen in den Bogengängen gestaltet.

In Figur 2 gebe ich eine schematische Darstellung der Verhältnisse, wie sie Gad annimmt. Dreht sich der Ring A um die Axe a in der Richtung des Pfeiles b, so bleibt die Flüssigkeit im Ringe gegen

die sich bewegende Wand so zurück, dass sie eine Scheinbewegung in der Richtung der Pfeile c macht. Bewegt sich aber, wie in Figur 3 dargestellt, der Ring, beispielsweise des einen horizontalen Bogenganges, B, um die senkrechte Drehungsaxe D des Kopfes in der Richtung der

Fig. 2.

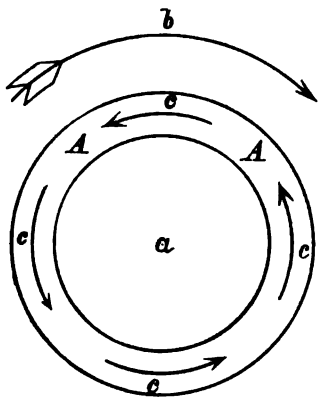

Fig. 3.

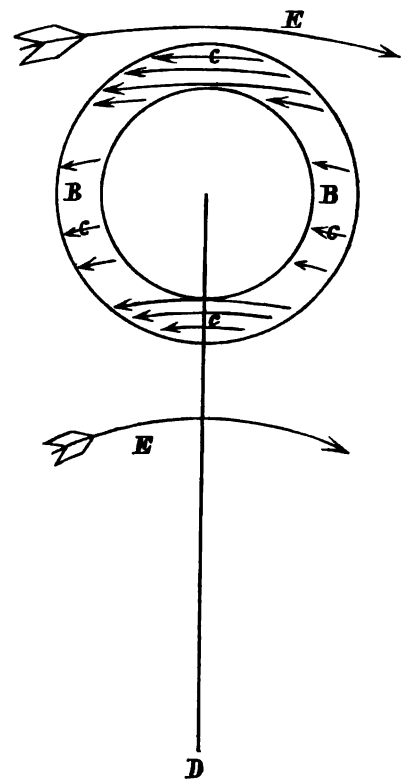

Pfeile E, so bleiben die Flüssigkeitstheilchen in ihm zunächst in der Weise zurück, wie die Pfeile c andeuten. Man sieht, wie die Richtung der einzelnen Flüssigkeitstheilchen sich zunächst mehr oder weniger gegen die Wand des Hohlringes wendet und bei dem Wege, den sie schliesslich unter dem Einfluss der Ringform nehmen müssen, sich geradezu entgegen wirken, indem die Flüssigkeit in dem der Drehungsaxe nächstgelegenen Theil des Ringes gegen die Richtung der Flüssigkeitstheile in dem von der Drehungsaxe am entferntesten liegenden Theile anstreben. Nun ist in dem letztgenannten Theile des Ringes das Bewegungsmoment stärker als in dem erstgenannten wegen seiner grösseren Entfernung vom Drehungspunkte. Es wird deshalb durch das Entgegenstreben der Flüssigkeit aus den verschiedenen Theilen des Ringes keine Aufhebung, sondern nur eine Verringerung des Zurückbleibens der Flüssigkeit gegen den sich bewegenden Ring erfolgen.

Es lag nahe, diese theoretischen Erörterungen experimentell zu prüfen. Zugleich erschien es nöthig, die Verhältnisse der Wirklichkeit noch mehr anzupassen. Es wurde zu diesem Zwecke eine ringförmig gebogene Glasröhre B mit den beiden Enden in einen, den Vorhof darstellenden, kurzen Cylinder C eingefügt, wie in Figur 4 angegeben. Der ganze Apparat war mit Wasser gefüllt, in dem ein Oeltropfen d schwamm. Drehte man den Ring um die Gad'sche Axe a, so blieb der Oeltropfen gegen die Bewegung des Ringes viel mehr zurück, als wenn man den Ring um unsere Axe A bewegte. Es zeigte sich aber noch etwas Anderes. Sobald die Bewegung, sei es nun um die Gad'sche oder um unsere Axe, aufhörte, kehrte der Oeltropfen sogleich in seine frühere Lage zurück. Da die Flüssigkeit durch die Reibung an der Wand nach dem anfänglichen Zurückbleiben schliesslich doch in der Drehungsrichtung mitgenommen wurde, bewegte sie sich nach dem Aufhören der Bewegung noch eine Strecke weiter und die Oeltröpfchen kamen wieder, so weit es sich beurtheilen liess, an der gleichen Stelle zur Ruhelage, an der sie sich vor der Bewegung des Ringes befunden hatten. Es fand also keine Flüssigkeitsbewegung in einer Richtung, sondern eine Hin- und Herbewegung statt. Die Epithelhaare müssen also bei Kopfbewegungen pendelartig schwingen.

Fig. 4.

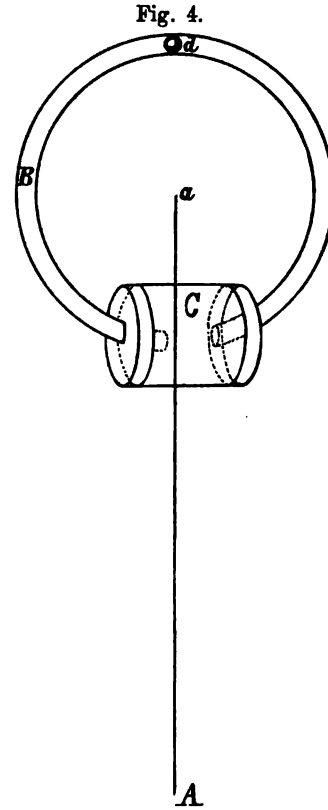

Betrachten wir nun nach diesen Erörterungen die Flüssigkeitsbewegung, wie sie in den einzelnen Bogengängen des menschlichen Labyrinthes bei Drehungen, Vor- und Rückbewegungen und Seitwärtsneigungen des Kopfes zu Stande kommen müssen. Einige weitere hierzu vorgenommene anatomische Untersuchungen werde ich an geeigneten Stellen einfügen.

Ich beginne mit der Betrachtung der Flüssigkeitsbewegung in den äusseren, »horizontalen« Bogengängen, weil hier die Verhältnisse am einfachsten sind.

Diese Bogengänge liegen nach Sato's Messungen, wenn auch nicht genau, so doch annähernd in einer, der Schädelhorizontalen parallelen Ebene. Die von dem Bogen umgrenzte Ebene schneidet nämlich die Horizontale der Frankfurter Verständigung in einem nach hinten und unten bezw. nach vornen und oben offenen Winkel von 23—25°. Bei Kopfdrehungen um die verticale Axe wird also in diesen Bogengängen die Flüssigkeitsverschiebung nahezu den höchstmöglichen Grad erreichen. Dieses Maximum der Verschiebung ist ferner abhängig von der Länge und Weite der Bogengänge sowie von ihrer Entfernung von der verticalen Drehungsaxe des Kopfes.

Die Länge und Weite der Bogengänge ist zwar individuell verschieden, jedoch sind die Unterschiede so gering, dass sie hier nur wenig in Betracht kommen. Auch müssen wir bedenken, dass die Weite des knöchernen Ganges, die wir allein an den Knochenausgüssen messen, keinen sicheren Schluss auf die Weite des häutigen Canales zu ziehen erlaubt.

Anders ist es mit der Entfernung des Bogenganges von der verticalen Drehungsaxe des Kopfes. Diese ist relativ gross und deshalb gutmessbar.

Ist der Schädel symmetrisch gebaut, so liegt die verticale Drehungsaxe (in der sagittalen Medianschnittebene des Schädels) gleich weit entfernt von beiden Labyrinthen. Der Radius des Bogens, den bei Kopfdrehungen in der Horizontalen jeder äussere Bogengang beschreibt, kommt also der Hälfte der Entfernung zwischen beiden äusseren Bogengängen gleich. Es erscheint nun bemerkenswerth, dass diese Entfernung, wie schon oben mitgetheilt, bei erwachsenen Breit- wie Langschädeln in nahezu gleichen Breiten schwankt, wodurch also in allen Fällen auch eine nahezu gleiche Flüssigkeitsverschiebung bei der Kopfdrehung erfolgen muss.

Wie ist es nun damit bei asymmetrischen Schädeln? Liegen hier die beiden Labyrinthe gleich weit lateralwärts von der verticalen Drehungsaxe, sodass die Flüssigkeitsverschiebung in den beiden horizontalen Bogengängen die gleiche ist?

Aus verschiedenen Gründen schien es uns nicht möglich, die Lage der verticalen Axe, um welche die horizontalen Kopfdrehungen erfolgen, genau zu bestimmen. Für unsere Zwecke ist das aber auch nicht nöthig; wir brauchen nur die Lage der sagittalen Schädelschnittebene zu kennen, in welcher die gesuchte Axe liegen muss. Diese Ebene ist

in der Mitte zwischen den Gelenkflächen des Hinterhauptbeines zu suchen. Diese Mitte suchten wir, indem wir zunächst den Mittelpunkt einer jeden der beiden Gelenkflächen ermittelten (s. u.), diese beiderseitigen Punkte durch Aufleimen eines gespannten weissen Fadens quer über das Foramen occipitale verbanden und an diesem Faden mit Tinte genau die Mitte zwischen den Mittelpunkten beider Gelenkflächen markirten. Als Mittelpunkte der im Wesentlichen ovalen Gelenkflächen sahen wir die Kreuzungsstelle der aufgezeichneten grössten Längs- und grössten Queraxe an.

Da jedoch die Labyrinthe und der Mittelpunkt zwischen den Gelenkflächen nicht in einer Ebene liegen, so war nicht der Abstand eines jeden Labyrinthes von dem markirten Mittelpunkte, sondern der kürzeste Abstand von der durch den markirten Mittelpunkt gelegten sagittalen Schädelschnittebene zu messen. Wir projicirten deshalb mittels des Lucae-Schröder'schen Ortho-Pantographen die zu messenden Punkte in eine Ebene, wobei darauf geachtet wurde, dass die Horizontale der Frankfurter Verständigung auch jedesmal horizontal eingestellt war.

Leider giebt es kein exactes Maass für die Schädelasymmetrie. Wir müssen uns damit begnügen, dass die einfache Betrachtung bei fünf der acht Schädel Asymmetrien verschiedenen Grades zwischen der rechten und linken Hälfte zeigte.

Die folgende Tabelle giebt hierüber Aufschluss:

Tabelle III.

No.	Symmetrie oder Asymmetrie	Kleinster Abstand der Crura communia an der Einmündung in den Vorhof von der durch den „Drehpunkt" gelegten Sagittalebene		
		rechts	links	Differenz
5	Ganze rechte Schädelhälfte etwas weiter als die linke	3,60 cm	4,10 cm	0,50 cm
8	Symmetrisch	3,90 „	3,40 „	0,50 „
2	Symmetrisch	3,30 „	3,60 „	0,30 „
4	Symmetrisch	3,60 „	3,85 „	0,25 „
6	Ganze reehte Hälfte viel weiter als die linke	3,75 „	3,95 „	0,20 „
1	Rechte Schädelhälfte weiter als linke, besonders hinten	3,75 „	3.85 „	0,10 „
7	Rechte Schädelhälfte etwas weiter als die linke	3,10 „	3,00 „	0,10 „
3	Links hintere Schädelgrube weiter , .	3,80 „	3,80 „	0,00 „

Die Tabelle zeigt auf das Deutlichste, dass die beiden Labyrinthe in allen Fällen nahezu gleich weit von der Drehungsaxe entfernt sind (grösste Differenz zwischen rechts und links 5 mm, durchschnittliche 2,4 mm) und dass ungleiche Ausbildung der seitlichen Schädelhälften keinen ungleichen Abstand der beiden Labyrinthe von der Drehungsaxe bedingt. Es ist also auch dafür gesorgt, dass die Drehung asymmetrischer Schädel nahezu die gleiche Flüssigkeitsverschiebung in den beiden horizontalen Bogengängen hervorruft.

Wir kommen nun zu den beiden verticalen Bogengängen. Die bessere Kenntniss der Lage dieser Gänge benöthigt eine gründliche Umwandlung der bisherigen Anschauungen von der Flüssigkeitsbewegung in denselben.

Wäre die alte Auffassung richtig, dass einer der verticalen Bogengänge sagittal verlaufe, so würde beim Vor- und Rückbeugen des Kopfes allein in diesem Bogengange eine Flüssigkeitsverschiebung stattfinden und das Crus commune, das anatomisch beiden verticalen Gängen gemeinsam ist, würde dann functionell nur als Theil des »sagittalen« Bogengangs aufzufassen sein, da die Flüssigkeit in dem anderen verticalen, dem fälschlich »frontal« genannten, sich bei diesen Kopfbewegungen nicht verschieben könnte. Dasselbe würde, mutatis mutandis, für den »frontalen« Gang gelten. Da aber, wie wir jetzt wissen, die beiden verticalen Bogengänge genau die Mitte zwischen der sagittalen und frontalen Richtung einhalten, muss beim Vor- und Rückbeugen wie beim seitlichen Neigen und Heben des Kopfes eine Strömung gleichzeitig in beiden Bogengängen entstehen, kann aber in keinem derselben das Maximum erreichen. In diesen Fällen gehört das Crus commune auch functionell zu jedem der beiden verticalen Bogengänge.

Durch diese functionelle Angehörigkeit des Crus commune zu den beiden Bogen, in denen sich die Flüssigkeit verschiebt, entstehen aber neue Complicationen.

Bei der Vorwärtsbeugung des Kopfes bleibt die Flüssigkeit sowohl im vorderen oberen, wie im hinteren unteren Bogengange gegen die Verschiebung der Wandungen zurück. Da nun das Crus commune das hintere Ende des vorderen und zugleich das vordere Ende des hinteren Bogenganges bildet, drängt in ihm das Wasser des vorderen Ganges nach dem Vorhofe hin, das des hinteren Ganges aber vom Vorhofe ab, und es kommt somit eine Hemmung der Bewegung zu Stande, die bei den geringen Längenunterschieden der beiden Gänge einer völligen Aufhebung der Flüssigkeitsverschiebung nahe kommen dürfte.

Bei der Seitwärtsbeugung und -Hebung des Kopfes dagegen ist — in der Richtung der Kopfbewegung gedacht — das Crus commune für seine beiden Bogengänge das gemeinsame vordere, bezw. gemeinsame hintere Ende und die Bewegung der Flüssigkeit beider Gänge wirkt sich nicht in ihm entgegen.

Schliesslich sei noch erwähnt, dass beim Vor- und Rückbeugen des Kopfes die Flüssigkeitsbewegung in beiden Labyrinthen die gleiche Richtung nimmt, während sie bei den horizontalen Drehungen um die verticale Körperaxe und bei den seitlichen Beugungen auf der einen Seite gegen den ampullaren, auf der anderen Seite gegen den einfachen Schenkel des Bogenganges geht.

Wir sehen aus dem Erörterten Folgendes:

1. Die Entfernung beider Bogengangsapparate von einander, bezw. von der Drehungsaxe des Kopfes, ist für den Erwachsenen eine ziemlich constante Grösse, die von der Schädelform (Langschädel und Breitschädel) nicht merklich beeinflusst wird.
2. Die Entfernung der Bogengangsapparate von der Drehungsaxe des Kopfes ist beiderseits nahezu gleich. Auch bei starker Schädelasymmetrie kommen hier keine grösseren Verschiedenheiten auf beiden Seiten vor als bei symmetrisch gebauten Schädeln.
3. Die Lehre von der Flüssigkeitsverschiebung in den Bogengängen bei Kopfbewegungen, die bisher auf irrige Vorstellungen von der Lage des Labyrinthes im Schädel und andere irrige Annahmen begründet war, bedurfte der Revision. Es hat sich dabei gezeigt, dass die Flüssigkeitsbewegung in den Bogengängen viel complicirter sein muss, als man bisher angenommen hatte.

Zum Schlusse spreche ich Herrn Professor Dr. O. Körner für die freundlichste Anregung zu dieser Arbeit, ebenso Herrn Professor Dr. D. Barfurth, Director des anatomischen Instituts zu Rostock, für die Erlaubniss zur Benutzung seines Materials meinen verbindlichsten Dank aus.

III.

Über den klonischen Krampf des Musculus tensor veli und die dadurch erzeugten objektiv hörbaren Ohrgeräusche.

Von Prof. Dr. Ad. Valentin in Bern.

Mit 4 Abbildungen im Texte.

Eine der in physiologischer wie in klinischer Hinsicht eigentümlichsten Monoklonien ist der klonische Krampf des Tensor veli mit seiner auffallenden Begleiterscheinung, dem objektiv hörbaren rhythmischen „Ohrticken". Wegen der Ungefährlichkeit dieses Leidens ist dasselbe bis zu den 1867 beschriebenen Fällen von Schwartze und Boeck ganz unbeachtet geblieben, und noch heute findet man sowohl in Bezug auf die Mechanik und Lokalisation dieser Geräusche als auf die Ätiologie des immerhin scharf charakterisierten Krankheitsbildes recht verschiedene Ansichten. Die fortlaufende salpingoskopische Beobachtung eines Falles hat mich veranlasst, auch die früher beschriebenen Fälle behufs Analyse des Leidens zusammenzustellen, soweit mir die Kasuistik zugänglich gewesen ist. Ich gebe sie in folgendem in kurzem Auszuge wieder. (A. f. O. heisst Archiv für Ohrenheilkunde, Z. f. O. Zeitschrift für Ohrenheilkunde, M. f. O. Monatsschrift für Ohrenheilkunde, A. f. A. und O. Archiv für Augen- und Ohrenheilkunde.)

1. Bigelow und E. L. Holmes. Chicago. (Angeführt Z. f. O., VIII., 295.) 1854.

Sechzehnjähriges Mädchen. Scharfes Knacken.

2. H. Schwartze.

a) A. f. O., II., 5. 1867.

Achtzehnjähriger Seminarist hat seit 5 Jahren links schnell hintereinander objektiv hörbare Geräusche mit zeitweisen Pausen nebst synchronischer Gaumensegelhebung und zuckender Einziehung des centralen und hintern Trommelfellsegments.

b) A. f. O., VI., 228. 1873.

Vierzigjähriger Lehrer leidet seit 12 Jahren an beidseitigem Knacken mit ruckweiser Velumhebung von 1 bis 2 mm. Gleichzeitig rhinoskopisch wahrnehmbare zuckende „Verengerung" des Ostium pharyngeum tubae.

c) Ebenda.

Bei einem fünfjährigen Mädchen ist nach einer wieder verschwundenen Schwerhörigkeit ein mehrere Zoll weit hörbares Ohrenticken im Tempo

einer Taschenuhr eingetreten, ähnlich wie „Nägelknipsen", ohne sichtbare Gaumensegelbewegung.

3. O. Boeck (Magdeburg). A. f. O., II, 203. 1867.

Ein zwanzigjähriger nervöser Kaufmann zeigt ein dem Puls isochrones, zeitweise aussetzendes Ohrticken mit gleichzeitiger Hebung des Gaumensegels (um etwa einen Millimeter) und Kehlkopfhebung. Rhinoskopisch sieht man die „Vorderlippe" des Ostium tubae sich von der Hinterlippe rhythmisch entfernen und wieder nähern. Faradisation bringt rasche Heilung, so dass das Geräusch nur noch beim Schlucken objektiv hörbar ist.

4. Leudet (Rouen). Gaz. médic. de Paris. 1869. No. 32—35.

Sechsundzwanzigjährige Frau leidet seit ihrem dreizehnten Jahr an Supraorbitalneuralgie und Blepharoclonus und an rechtseitigen Ohrschmerzen. Auf der rechten Seite ist ein 120 Mal in der Minute dem Tic synchrones lautes Geräusch hörbar, welches von Velumzuckungen mit Abweichung nach rechts und Trommelfellbewegungen begleitet ist. Psychische Aufregungen steigern das nach einem Jahr noch ungeheilte Leiden.

5. Ad. Politzer. Wiener med. Presse. 1870. No. 28. A. f. O., VI., 154.

a) Zwölfjähriges Mädchen leidet seit 5 Monaten an rhythmischem Zucken, welches von Gaumensegelbewegungen begleitet ist. Trommelfell unbewegt. Willkürliche Gaumenspannung und objektiver Druck gegen das Velum hemmt die Geräusche.

b) Lehrbuch der Ohrenheilk. Zweite Aufl. 1901. 256.

Verf. erwähnt weitere Fälle von Zuckungen der Tubenmuskeln mit Tickgeräuschen und gleichzeitigen Gaumensegelbewegungen. Sie sollen durch den Willen nicht unterdrückbar sein und selbst im Schlafe auftreten.

6. Voltolini. M. f. O. 1870. No. 4.

Fünfzigjährige Frau zeigt ein dem Uhrticken ähnliches, durch konstanten Strom nicht heilbares objektives Ohrgeräusch.

7. Moos. A. f. A. u. O., VI., 1., 131. 1871.

Siebenunddreissigjährige Frau zeigt während des Kauens ein objektiv hörbares Knirschen im linken Ohr synchronisch einer sichtbaren Trommelfellbewegung, welches auch nach Heilung eines Mittelohrkatarrhes fortdauert.

8. O. Wolf (Frankfurt a. M.). A. f. A. u. O., II., 2. 1872. 63.

Drei Fälle von knackendem Ohrgeräusch mit synchronischer zuckender Trommelfelleinziehung.

9. Küpper (Elberfeld). A. f. O., III., 1873. 296.

Zwanzigjähriger nervöser Mann leidet nach Masernkatarrh an beidseitigem Ohrknipsen, welches bis 140 Mal in der Minute gehört wird und auch während des Schlafes fortdauert; synchronische Hebung des Kehlkopfes, der Zungenbasis und des Velum, bisweilen Facialisclonus. Ungeheilt.

10. Svan M. Burnett (Washington). Philadelph. med. Times 1875. (A. f. O., X., 220.)

Achtzehnjähriger Japaner bot links ein tickendes Ohrgeräusch mit gleichzeitiger Trommelfelleinziehung und negativer Schwankung des Politzerschen Gehörgangsmonometers. Das durch willkürliches Atemanhalten unterdrückbare Geräusch hörte nach spontoner Trommelfellperforation von selbst auf. (!)

11. E. L. Holmes (Chicago). Z. f. O., VIII., 295. 1879.

Siebzehnjährige Hysterica zeigt etwa 40 Mal in der Minute ein objektiv hörbares doppelseitiges Ohrgeräusch, welches rechts stärker als links gehört wird und in Intensität und Rhythmus grosse Unregelmässigkeiten zeigt. Durch Schlucken und Atmenanhalten wird es verstärkt. Nach der Untersuchung des „Laryngoskopikers" Ingels weichen zugleich die Lippen des Tubenostiums voneinander und das Gaumensegel wird gehoben.

12. Victor Boemer (Kopenhagen). M. f. O. 1879. No. 10; Hospitals Tidende. 1879. No. 39.

Neunzehnjähriger schwächlicher Knabe zeigt seit einem halben Jahre rechts ein 10 Fuſs weit hörbares und 100 bis 150 Mal in der Minute wiederholtes Geräusch, welches trotz Einführung einer Bougie in den rechten Isthmus tubae fortdauerte, aber unter dem Willenseinfluſs des Patienten einhielt und nach Aufhören willkürlich „als unliebsame Spielerei" wieder hervorgerufen werden konnte.

13. E. Creswell Baber Lancet. 7. Okt. 1880.

Dreiundzwanzigjährige Patientin, welche an „Otitis media serosa" leidet, zeigt besonders beim Kauen objektiv hörbares Ohrknacken, ohne dass eine Trommelfellbewegung dabei sichtbar war.

14. Charles A. Todd (St. Louis). American Journ. of otology III., 140. A. f. O., XVIII., 105. 1881.

Achtundzwanzigjähriger Neurastheniker zeigt einen Fuſs weit objektiv hörbare Geräusche mit gleichzeitiger Velumbewegung.

15. Fr. Tuczek. Berl. klin. Wochenschr. 1881. 432.

Neunundzwanzigjährige anämische Melancholica leidet an einem 20 cm weit hörbaren, Nägelknipsen ähnlichen Ohrgeräusch, welches 144 Mal in der Minute (bei 72 schlägigem Puls) auftritt und von Undulationen der Vena jugularis, aber keiner Velumbewegung, begleitet ist. Gehörgangtamponade heilte Geräusch und Melancholie dauernd. (!)

16. Jos. Gruber (Wien).

a) Jahresbericht des Wiener k. k. allg. Krankenhauses 1881 und Wiener med. Zeitung 1888 No. 1 (nicht eingesehen).

b) Lehrbuch der Ohrenheilkunde. 3. Aufl. 1888. 636.

Junger Student litt an linksseitigen „entotischen" Geräuschen mit gleichzeitigen Velumkontraktionen, welche aber durch systematische Willenserziehung in einigen Wochen verschwanden.

17. Richard C. Brandeis (N.-York).

a) Z. f. O., XII., 86. 1883.

Siebenundzwanzigjährige Hysterica an Intermittens und chronischer Rhinopharyngitis leidend, hat links neun Meter weit hörbare Ohrgeräusche, welche nach mehrsekundigen Pausen sich 4 bis 5 Mal rasch wiederholen, ohne Gaumensegelbewegung.

b) Z. f. O., XII., 251. 1883.

Zwölfjähriges nervöses und anämisches Mädchen zeigt seit einem Jahre weit hörbares „Uhrticken", das 120 Mal in der Minute beiderseits auftritt und mit synchronischem Zucken am Trommelfell, Gaumensegel und der äufseren Halsmuskulatur verbunden ist. Bei Rhinoskopie hört die Erscheinung auf, bei blofsem Druck auf die Gaumenmuskulatur nicht. Ungeheilt.

18. K. Bürkner (Göttingen). A. f. O., XXI., 175. 1884.

Neunzehnjähriger an Tubenkatarrh erkrankter Mann zeigt bei der Katheterisation links ein 5 bis 6 Mal in der Sekunde sich wiederholendes objektiv hörbares Knattergeräusch mit zuckender Verschmälerung des Trommelfellreflexes. Zugleich mit dem Tubenkatarrh heilte das Geräusch.

19. P. Schubert (Nürnberg). A. f. O., XXII., 70. 1884.

Fünfundzwanzigjähriger an Nasenrachenkatarrh erkrankter Mann zeigt ein mehrmals in der Minute wiederkehrendes Knacken mit gleichzeitiger Gaumensegelhebung, ohne Trommelfellbewegung.

20. C. Williams (St. Paul, Minn.). Z. f. O., XIII., 99. 1884.

Zehnjähriges nervöses Mädchen hat infolge eines Schreckens beständiges etwa 120 Mal in der Minute auftretendes Ohrticken, welches rechts etwa 20 Zoll weit, links schwächer hörbar und mit starker synchronischer Gaumensegelhebung verbunden ist.

21. E. Woakes (London). Internat. Kongress Kopenhagen. Z. f. O., XIV., 247. Neuer Fall. 1884.

22. A. R. Baker (Cleveland, Oh.). Z. f. O., XIV., 237. 1885.

Dreizehnjähriges nervöses Mädchen, welches an Rachenkatarrh leidet, zeigt beiderseits im ganzen Zimmer hörbares „Fingernagelgeräusch".

Dasselbe tritt 20 bis 30 Mal in der Minute auf und zwar rechts etwas häufiger als links. Intensive Eingriffe aller Art (Luftdouchen, Rachenätzungen, Tonsillotomie) bringen zeitweise „Heilung", doch kann Patientin willkürlich die verschwundenen Geräusche wieder hervorrufen.

23. Ph. Schech. Münch. med. Wochenschr. 1886. No. 22.

Dreiundzwanzigjähriger Mann hat vor 3 Jahren das Nasenbein gebrochen und leidet seitdem nicht nur an Nasenschmerzen, sondern auch an laut knackenden Ohrgeräuschen, die sich 40 bis 120 Mal in der Minute wiederholen, mit gleichzeitigem Zucken von Tensor und Levator veli. Ungeheilt.

24. O. Seifert (Würzburg). Internat. kl. Rundschau 1887. No. 29.

Achtundzwanzigjährige Frau leidet an Facialspasmen und knackenden objektiv hörbaren Ohrgeräuschen mit gleichzeitigen Velumzuckungen. Nach Nasenmuschelätzungen jeweilen 8 bis 14 tägige Ruhe. Ungeheilt.

25. Shadle St. Paul American rhinolog. assoc. VI. Verf. Cincinnati 1888. Centralblatt f. Laryngol., V., 586.

Junge Frau zeigt ein 15 Zoll weit hörbares Uhrtickgeräusch mit synchroner Hebung des Gaumensegels, welches nach Tonsillotomie verschwindet.

26. C. S. Freund und R. Kayser. Deutsche med. Wochenschr. 1891. No. 31.

Fünfundvierzigjähriger durch Blitz getroffener Bergarbeiter leidet an traumatischer Neurose und an knisternden objektiv hörbaren Ohrgeräuschen linkerseits mit synchronischer Trommelfellzuckung, ohne Velumbewegung. Augenschluſs verstärkt die Erscheinung.

27. V. Urbantschitsch (Handbuch d. O. von Schwartze, I., 415. 1892).

a) Ein 50 cm. weit hörbares Ohrgeräusch kann durch Druck auf das Velum gehemmt werden.

b) Fall, wo ein linksseitiges objektiv hörbares Ohrticken durch Druck auf die rechte Parietalregion hervorgerufen werden kann.

c) Zwölfjähriges Mädchen hat früher eine Schreckchorea durchgemacht und zeigt infolge eines neuen Schreckens knackendes Ohrgeräusch, das im Schlafe aufhört.

28. H. Walb. Handbuch d. O. von Schwartze, II., 292. 1893.

Ein links noch hemiparetischer Rekonvaleszent hat ein unregelmässiges, jedesmal mehrere Minuten hindurch in immer rascherem Tempo auftretendes Ohrknacken, das im ganzen Zimmer gehört wird, mit isochronen Einwärtsbewegungen des Trommelfells.

29. Szenes (Budapest). A. f. O., XXXV., 146. 1893.

Zehnjähriges Mädchen hat seit einem Jahr nach einer durch Schlag herbeigeführten Taubheit (?), welche wieder abgelaufen ist, links 15 cm. weit hörbares Ohrknipsen. Nach 16 Tagen bringt Massage des Tubeneingangs Heilung (wenigstens für einige Monate).

30. Steuer, Wiener klin. Wochenschr. 1894. 962 (nicht eingesehen).

31. D. Kaufmann (Wien). M. f. O., 1895, No. 5 (aus der Klinik von Jos. Gruber).

Vierzehnjähriger nervöser Knabe zeigt nach einem Trauma ein 60 cm. weit hörbares, bis über 150 Mal in der Minute unregelmässig auftretendes Knacken, welches häufiger rechts als links erscheint und mit rechtseitigen Velumzuckungen verbunden ist Rhinoskopisch sind keine Tubenwandbewegungen wahrnehmbar. Das Geräusch kann von Patienten durch Willensanstrengung sistiert und wieder hervorgerufen werden.

32. R. C. Heflebower. N.-York. med. Journ. März 1895. Z. f. O., XXVII., 149.

Fünfunddreifsigjährige Frau mit rechtseitiger Ohreiterung behaftet hat beiderseits lautes Ohrticken mit gleichzeitiger linksseitiger Trommelfelleinziehung und Zucken des Velum und der Halsmuskulatur.

33. R. Kayser. A. f. O., XXXIX., 115. Versammlung der deutschen otol. Ges. Jena 1895.

Drei erfolgreich durch Einführung einer Sonde bis zum Isthmus tubae behandelte Fälle.

34. Goldflam und Meyerson. Wiener med. Presse XXXVI, No. 17 bis 19. 1895 (nicht eingesehen).

35. O. Brieger (Breslau). Klinische Beiträge zur O. Wiesbaden 1896. 140.

Fünfundzwanzigjähriger der Simulation verdächtiger Hystericus, welcher auch die äufseren Ohren getrennt beliebig zu bewegen vermag, hat sich selbst zur Bekämpfung von Spannung im rechten Ohr ein Ohrgeräusch angewöhnt, welches häufiger und stärker rechts als links in unregelmässigem Rhythmus und unregelmäfsiger Intensität bis 150 Mal in der Minute auf eine Maximaldistanz von 12 Metern gehört wird. Rhinoskopisch wird deutlich eine flatternde Bewegung an der Vorderfläche der lateralen Tubenwand wahrgenommen und Flüssigkeitsreflexe am Ostium tubae bewegen sich synchronisch nach innen. Gleichzeitig schwankt rechts das Gehörgangsmanometer negativ. Narkose und Schlaf sistieren die Erscheinung. Nach einer Tenotomie des Tensor tympani hört dieselbe nach kurzer Zunahme vorübergehend auf, um dann während

16 Tagen mit isochronischen Mitbewegungen des früher ruhigen Velum und des Kehlkopfes wieder zu erscheinen; nach 16 Tagen hörten die Gaumenmitbewegungen trotz der Fortdauer der Geräusche auf. Verschiebung der vorderen Tubenlippe mittelst des Katheters unterbricht jeweilen das Geräusch.

36. Schwager (Kaiserslautern). M. f. O., XXX., 58. 1896.

Ein vierzehnjähriges Mädchen zeigt seit vier Jahren nach einem Trauma ein linksseitiges 20 cm. weit hörbares Ohrgeräusch in unregelmässigem Rythmus bis 110 Mal in der Minute mit gleichzeitigem Velumzucken. Aufmerksamkeit unterdrückt vorübergehend das (laut Angabe der Mutter) auch im Schlafe vorhandene Geräusch.

37. Randall. Transactions of the American otolog. Soc., XXIX., 361. 1896.

38. G. Avellis (Frankfurt a. M.). Münch. med. Wochschr. 1898, No. 17.

a) Neununddreifsigjähriger Neurastheniker leidet seit 4 Jahren Tag und Nacht an einem rechts stärker als links bis 250 cm weit hörbaren Ohrticken, welches ihn selbst im Schlafe stört. Ungeheilt.

b) Siebzehnjähriger Kanfmann bekam nach Parazentese des linken Trommelfells rechts und einen Tag später auch links ein dem Puls isochrones Geräusch mit gleichzeitigem Zucken von Velum, Zunge und Mundboden. Nach Discision des Tensor veli am Gaumensegel (typische Stelle der Entspannungschnitte bei Wolfsrachen) durch v. Büngner blieb das Geräusch 10 Stunden aus, worauf es dauernd wiederkehrte und von Patient mit Vorliebe seinen Geschäftskollegen demonstriert wurde.

39. S. Brod. Wratschebneja Gas. 46. 1902. Z. f. O., XLII., 304.

Achtjähriges Mädchen, welches vor drei Jahren nach Ohrschmerzen das Gefähl eines bewegten Fremdkörpers im Ohr empfunden hatte, zeigt seither rhythmisch 132 Mal in der Minute wiederholtes Ohrknacken, das im Schlaf und bei mechanischen Manipulationen der verschiedensten Art vorübergehend verschwindet.

40. V. Pick (Wien). Klin. Rundschau 1902, No. 32.

Schwaches, nur durch den Ohrschlauch wahrnehmbares Geräusch etwa 120 Mal in der Minute mit „choréatischen“ Zuckungen des Velum und gleichzeitiger Erkrankung von Nase und Rachen.

41. Alt (Wien). M. f. O. 1903. No. 3.

Zweiundzwanzigjähriges Mädchen mit beidseitigem Ohrknacken und gleichzeitigen Velumzuckungen, ohne sichtbare Ohrveränderungen.

42. Pegler. Proc. laryng. Soc. 3. April 1903. Z. f. O. XLV, 192.

a) Dreissigjährige Patientin zeigt 42 Mal in der Minute entotische Geräusche nebst Gaumenhebung und „Adduktion der Stimmbänder, welche bei Phonation aufhört.“

b) Zwanzigjährige Patientin mit adenoiden Wucherungen zeigt dieselben Symptome, aber 240 (!) Mal in der Minute.

Dieser ohne Rücksicht auf die ätiologischen Anschauungen des Beobachters gesammelten Kasuistik von objektiv hörbaren Ohrgeräuschen möchte ich zwei eigene Fälle anfügen.

Erster Fall.

Fritz S., 10 Jahre alt, zarter Knabe mit dem Habitus der vergrösserten Rachenmandel wurde mir im Juli 1894 wegen eines seit zwei Monaten beobachteten, linksseitig etwa einen Meter weit hörbaren Ohrgeräusches zugeführt. Das unregelmässige, bis 84 Mal in der Minute auftretende Ticken war mit leichtem Zucken und Heben der linken Velumhälfte verbunden. Trommelfell ruhig. Als ich der ängstlichen Mutter Entfernung der hypertrophischen Rachmandel vorschlug, entfernte sie sich entrüstet mit ihrem Knaben.

Zweiter Fall.

Von grossem Interesse erschien mir ein zweiter, zuerst im Winter von 1902 auf 1903 beobachteter Fall, weil ich denselben längere Zeit genau verfolgen und die Verhältnisse der Tubenöffnung salpingoskopisch beobachten konnte.

Mein hierzu verwandtes „Salpingoskop“ (siehe Archiv für Laryngologie, XIII., 3. Heft) ist ein kleines, von der Firma Reiniger, Gebbert und Schall (Erlangen, Berlin) zuerst auf Veranlassung von Hirschmann (Berl. klin. Wochenschr. 1902, No. 20) konstruiertes Kystoskop. Dasselbe ist für rhinologische und otologische Zwecke bedeutend verbessert worden, und da das Instrument noch geringe Verbreitung gefunden hat, so möge hier die Beschreibung seiner Konstruktion und Anwendung folgen:

Fig. 1 stellt die Konstruktion des Salpingoskopes in etwas vergrössertem Mafsstabe dar, während Fig. 2 die Seitenansicht in natürlicher Grösse gibt. Man sieht, dass die Einrichtung vollständig diejenige des Nitzeschen Kystoskopes mit dem kleinen Bénèche schen Fernrohr ist, desselben, welches bei der Blasenuntersuchung unentbehrlich geworden ist. Nur beträgt die Dicke des Salpingoskopes kaum 4 Millimeter, so dass es bequem durch den unteren Nasengang der meisten Menschen — selbst bei vielen Kindern — eingeführt werden kann, und seine auf 4 Volt geaichte elektrische Lampe entwickelt bei heller Beleuchtung des Epipharynx doch so wenig Wärme, dass eine Wasserkühlung überflüssig

ist und jeweilen kurze Stromunterbrechungen zur Kühlung hinreichen. Zur Untersuchung wird das Salpingoskop zunächst gut gereinigt und

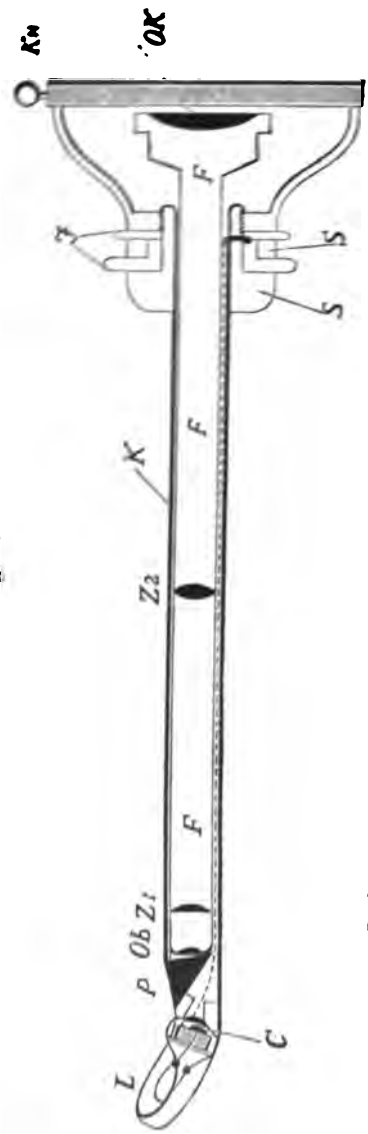

Fig. 1.

L Glühlampe
C Contakt
P Prisma
F Fernrohr
Ob Objektiv
Z_1 u. Z_2 Zwischenlinsen
K Kapsel
S Steckcontakte
Ok Ocular
J Isolatoren
Kn Knopf des Ocularrandes



Fig. 2.

mit dem Leitungskabel einer kleinen mit Rheostaten versehenen Batterie verbunden, sodann wird es an der Prismenfläche P mit Lysol oder

Schmierseife zur Verhinderung des Beschlagens leicht eingerieben und endlich wie ein Katheter durch den unteren Nasengang hindurchgeführt. Man erhält so bei Stromschluss Bilder von überraschender Schönheit und Farbenpracht. Durch Axendrehung des Instruments lassen sich von einer Seite aus sukzessive die beiden Seitenwände des Epipharynx mit ihren Tubenöffnungen, sowie das Rachendach gut übersehen. Freilich ist, wie bei jedem Kystoskop, das Bild um 90° gedreht und umgekehrt und ausserdem etwas verzerrt, da die näheren Partien vergrössert, die entfernten stark verkleinert erscheinen. Doch wird die richtige Orientierung durch Übung leicht gewonnen, und, da das Instrument beliebig lange ruhig liegen

Fig. 3.
Linke Tubenöffnung in Ruhe. Salpingoskop im linken Nasengang; entsprechend dem Okularknopf K sieht das Prisma nach links.

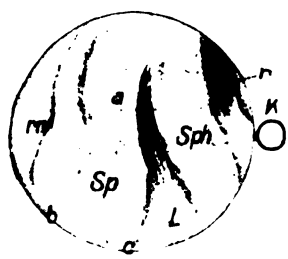

r Recessus pharyngeus
L Levatorwulst
Sph Tubenwulst mit Plica salpingopharyngea
Sp Plica salpingopalatina
rn Sulcus retronasalis
a b c Gebiet der Flatterbewegung bei Tensorcontraktion

Fig. 4.
Linke Tubenöffnung in Phonationsstellung (schwacher Gaumensegelschluss). Salpingoskop wie in Fig 3.

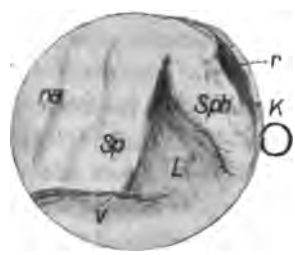

r Recessus pharyngeus
L contrahirter Levatorwulst
Sph Tubenwulst mit Plica salpingopharyngea
Sp Plica salpingopalatina
ra Sulcus retronasalis
v gehobenes Gaumensegel.

bleiben kann, so hat man Zeit, nicht nur die Konfiguration des Epipharynx, und der Tubenostien genau zu studieren, sondern vor allem die Bewegung der Tubenmuskulatur in einer Weise klar zu verfolgen, wie dies auf keinem anderen Wege, vor allem nicht in dem flüchtigen und perspektivisch verkürzten Bild der Rhinoscopia posterior, bis jetzt möglich war. Ich möchte das Salpingoskop den Spezialkollegen zu diesem Zwecke als leicht zu handhabendes und in vielen Fällen wohl unentbehrliches Instrument aufs dringendste empfehlen.

Fig. 3 stellt das salpingoskopische Normalbild (allerdings bei grosser individueller Variabilität) der linken Ostiengegend in Ruhelage dar, und zwar ist es im Fall von E. G. aufgenommen worden.

In Fig. 4 ist dieselbe Partie im Moment mässiger Tubenmuskulaturzusammenziehung gezeichnet, z. B. während der Phonation. Während des Schluckens wird die Zusammenziehung so stark, dass bei den meisten Menschen das gehobene Gaumensegel das ganze Bild verdeckt. In beiden Bildern liegt infolge der prismatischen Bilddrehung, was rechts gezeichnet ist, in Wirklichkeit hinten, und was links gezeichnet ist, vorn.

In Fig. 4 sieht man im Moment der Phonation den Tubenwulst mit der Plica salpingopharyngea nach unten hinten ausschlagen (Musculus salpingopharyngeus), den Levatorwulst hervorspringen und das Gaumensegel durch Levatorwirkung mit ihm im Zusammenhang so weit in die Höhe gehen, dass es wie ein horizontaler Vorgang den unteren Teil des Bildes verdeckt. Auch die Plica salpingopalatina zeigt dabei eine leicht zuckende Bewegung, besonders der Partie a b c, doch in den meisten Fällen ohne auffallende Verschiebung.

Mit Hülfe des Salpingoskopes habe ich folgenden Fall des in Rede stehenden Krampfes näher beobachtet.

Elise G., ein dreizehnjähriges, etwas nervöses, verhältnismässig stark entwickeltes Mädchen trat am 9. Dezember 1902 eines objectiv hörbaren linksseitigen Ohrgeräusches wegen in poliklinische Behandlung, und zwar zuerst als ambulante Patientin, dann wurde sie eine Zeitlang in das hiesige Ohrenasyl aufgenommen. Das Mädchen hatte seit 3 Jahren etwas Mühe, der Schule zu folgen und war dadurch nervös geworden; sie datiert den Beginn ihres Leidens seit dieser Zeit. 80 bis 92 Mal in der Minute hört man vorzüglich links von ihr ein knipsendes Geräusch von verschiedener Stärke, manchmal muss man sich zum Hören des Ohrschlauches bedienen, oft ist es auf mehr als einen Meter weit deutlich wahrnehmbar. Am Trommelfell ist nichts zu sehen und das Politzersche Manometer gibt keine Schwankung. Bei geöffnetem Rachen treten allerlei unwillkürliche Schluck- und Würgbewegungen auf, selbst wenn die Zunge gar nicht berührt wird. Nach Kokainisierung bleiben dieselben aus und man sieht dann synchronisch mit dem Ticken ein ganz leichtes Zucken in der linken Hälfte der oberen Gaumensegelpartie, das manchmal bloss an den Flüssigkeitsreflexen wahrgenommen werden kann, manchmal aber mit einer deutlichen, etwa 1 bis 2 Millimeter betragenden Velumbewegung einhergeht. Die Rhinoscopia posterior, welche nur nach guter Kokainisierung ausführbar war, sowie jeder Druck auf das Gaumensegel sistierte vorübergehend die Geräusche. Am Tubenwulst gegen den Recessus hin waren beiderseits leichte körnige Verdickungen zu sehen. In der rechten Nase war die untere Muschel,

in der linken ausser dieser auch die mittlere geschwellt, immerhin war Nasenatmung gut möglich.

Salpingoskopisch sah man in dem in Fig. 3 und 4 gezeichneten Bild in der durch a b c abgegrenzten Gegend während des Geräusches ein flatterndes Zucken, das aber nur durch unbestimmte rasche Veränderung der Schleimhautreflexe wahrnehmbar war. Im übrigen blieb auch während des Tickens das Bild wie in Fig. 3, von den in Fig. 4 gezeichneten Kontraktionsstellungen des Levator und Salpingopharyngus beim Phonieren war nichts zu erblicken. Nicht einmal ein Ausschlag der Hakenfalte nach vorn war wahrnehmbar. Die zuckenden Schleimhautstellen entsprechen den Endpartien des Tensor veli, da wo seine sehnige Umwandlung beginnt. In meinem Fall konnte also nur Kontraktion dieses Muskels die Geräusche verursachen. Auffallend mag erscheinen, dass dabei die Tubenöffnung nicht deutlich geöffnet wurde, eine Funktion, welche allgemein gerade dem Tensor zugeschrieben wird. Ich glaube aber, dass eine solche Eröffnung des Ostium pharyngeum tubae durch den Tensor überhaupt nicht vorkommt. Der Tensor veli eröffnet zweifellos die innere Tube in ihrem ganzen Verlauf, aber gerade am Ostium tubae, welches ohnehin in der Ruhe offen steht, ist er ganz wirkungslos.

Bongierung des Isthmus tubae sistierte das Geräusch vorübergehend. Diese Manipulation (wie auch Kathetereinführung) konnte salpingoskopisch von der anderen Nasenseite aus aufs schönste beobachtet werden. Chromsäureätzung der Nasenmuscheln brachte etwa eine Woche Ruhe. Später kam das Geräusch wieder, doch setzte es stundenlang aus, konnte aber von Patientin spontan wieder ausgelöst werden. Das einmal ausgelöste Ticken konnte sie dann nicht wieder hemmen. Wie sie die Auslösung eigentlich bewerkstelligte, konnte sie selbst nicht angeben. Sie gab an, im Schlafe auch Geräusche zu haben, was wenigstens ihr Vater bemerkt haben soll, doch war dies im Ohrenasyl nicht der Fall; hier konnte während ihres Schlafes das Geräusch nicht beobachtet werden.

Es wurde nun die von Jos. Gruber zuerst empfohlene psychische Behandlung eingeleitet und Patientin jeweilen suggestiv ermahnt, durch eigene Energie die Gewohnheit des Ohrtickens zu überwinden. Diese Art der Behandlung schien allerdings gewisse Besserung zu bringen, aber sie hatte auch hier, wie meistens, zur Folge, dass der Patientin die Sache schliesslich nicht gefiel, und sie noch nicht ganz geheilt, aus der Behandlung wegblieb. Immerhin war im März das Leiden nicht mehr so hochgradig, wie früher.

Zwei Fragen scheinen mir bei den Fällen der Kasuistik wie bei meinen eigenen Fällen im Vordergrund zu stehen, einmal die Frage nach der Mechanik dieser sonderbaren objektiv hörbaren Geräusche und sodann die Frage nach Wesen und Aetiologie des sie bedingenden Leidens.

Was die Mechanik anbetrifft, so ist sie zweifellos identisch mit der Mechanik der längst bekannten physiologischen, willkürlich erzeugbaren Ohrgeräusche. Beim Schlucken und auch oft im Beginn des Gähnens kommen solche zu stande und können von Beobachtern auf Distanz frei oder mittelst des Ohrschlauches gehört werden. Schon bei Fabricius ab Aquapendente (De auditu, p. Francisc. Bolsettam, Venetiis 1600, 31) finden wir gute Angaben und der Physiologie seiner Zeit entsprechende Erklärungsversuche. Fabricius konnte selbst willkürlich das Ohrknacken erzeugen und leitete es, gleich vielen späteren Autoren, von der Kontraktion der Hammermuskeln ab, deren er noch drei annahm. Er sagt: „Da aber von diesen Muskeln der Hammer in seinem eigenen Gelenk bewegt wird, und diese Bewegung selbst fühlbar ist und mit Geräusch geschieht, so ist es nicht wunderbar, dass wir in den Ohren selbst diese Bewegung empfinden. Das Geräusch aber klingt ähnlich, wie wenn ein Funke aus dem Feuer hervorspringt, oder wie wenn ein Finger über die Querlinien eines Brettes kratzt, oder wie wenn das Plektrum zwei nahestehende Saiten berührt. — So scheint dieses willkürliche Ohrgeräusch offenbar aus der Muskelbewegung zu entstehen und aus der Reibung des Hammers. — Dies Geräusch nützt aber nichts zum Hören, denn im Gegenteil, wenn von aussen ein Ton erschallt, während ich gleichzeitig jene Bewegung bewerkstellige, so höre ich ihn schlechter, als wenn ich diese Bewegung nicht erstrebt hätte." Diese Angabe beweist, dass bei seinen Versuchen auch der Tensor tympani mit kontrahiert wurde. Übrigens konnte Fabricius das Geräusch nur auf beiden Seiten zugleich, nicht aber blofs auf der einen hervorbringen.

Die vielen späteren Beobachter haben der Beschreibung des Fabricius nur wenig hinzufügen können. Johannes Müller (Physiologie, II., 2., 439, gedr. 1838) verglich das Geräusch, welches er beliebig entweder links allein oder beidseitig zu erzeugen verstand, mit dem elektrischen Funkengeräusch oder dem Schall, „wenn man die klebrig gemachte Fingerspitze auf Papier drückt und dann abzieht". Dieser Satz des berühmten Forschers scheint zur Anschauung geführt zu haben, das Geräusch entstehe durch Auseinanderreissen der feuchten Tubenwände.

Auch spätere Forscher, wie Hyrtl, Politzer, Luschka, Lucae, Hartmann verstanden entweder selbst, solche Ohrgeräusche hervorzubringen oder beobachteten diese Fähigkeit bei Aerzten ihres Bekanntenkreises. Das kleine Kunststück ist in der Tat leicht zu lernen und sehr verbreitet; im Kreise der Berner medizinischen Fakultät habe ich zwei Professoren gefunden, welche es können, ohne sich je darauf eingeübt zu haben, und auch ich selbst habe es bald hervorzubringen gelernt, und zwar durch einen Bewegungsakt, wie er das Gähnen einzuleiten pflegt. Dabei tritt es in meinem rechten Ohr etwa eine sechstel Sekunde früher ein, als am linken. Ich habe mich an mir und anderen überzeugt, dass diese Geräusche dem pathologischen Ohrticken völlig gleich klingen. Allerdings kann man dies beim Schlucken, wo andere Muskelgeräusche das Ticken zum Teil übertönen, nicht so gut heraushören, als bei isolierter Produktion des Fabriciusschen Geräusches.

Übrigens haben schon Duchenne du Boulogne und später Weber Liel das Knackgeräusch durch faradische Reizung mittelst einer in die Tube eingeführten dünnen Elektrode hervorgebracht, ein Versuch, der leicht und sicher gelingt.

Ich benutzte die liebenswürdige Hingabe unseres Anatomen Prof. Zimmermann, welcher von Natur und auch infolge von Übung eine grosse Fertigkeit in willkürlicher Kontraktion einzelner, sonst nur gruppenweise zusammenspielender Muskeln besitzt, die Mechanik dieses Geräusches näher zu studieren. Ich beobachtete Velum, Trommelfell und Tubenostium, letzteres salpingoskopisch, während er willkürlich Ohrgeräusche hervorbrachte. Herr Zimmermann kann ziemlich laute Geräusche erzeugen, bei denen auch das Velum gehoben wird, doch kann er bei einiger Aufmerksamkeit die Velumbewegung bis auf ein leichtes Zucken des obersten Teiles ausschalten. Aber auch dann hört man noch das Knacken einen Meter weit. Immer aber verschmälert sich dabei synchronisch der Lichtkegel des Trommelfells. Allerdings zuckt dieser am stärksten, wenn er eine andere Bewegung macht, welche er selbst isoliert ins Ohr verlegt. Bei dieser letzteren Bewegung hört er selbst ein trommelndes Geräusch, aber objektiv ist dasselbe weder bei direkter Auskultation, noch durch den Ohrschlauch vernehmbar. Salpingoskopisch sind die drei Versuche sehr verschieden; bei Gaumenbewegung verwandelt sich Fig. 3 in Fig. 4, bei leichtem Zucken der obersten Velumpartie sieht man genau dasselbe Flatterbild der Plica salpingo palatina, wie in meinem zweiten Fall, bei einfach subjektivem Ohrgeräusch sieht man gar nichts, das Bild bleibt wie in Fig. 4. Wir haben also bei

Herrn Zimmermann erstens objektiv hörbare Geräusche bei Kontraktion der Gesamtmuskulatur des Gaumensegels wie auch zweitens bei mehr isolierter Kontraktion des Tensor veli (beide vielleicht gepaart mit Zusammenziehung des Tensor tympani), und drittens ein subjektives, aber von aussen nicht hörbares Geräusch bei Kontraktion des Tensor tympani allein. Prof. Zimmermann kann übrigens das Trommelfell mit verschmälertem Lichtreflex in dieser letzteren Stellung eine Zeitlang fixieren, also den Tensor tympani tonisch anspannen, dann wird das Gehör für tiefe Töne schlechter und unter 90 Schwingungen (Edelmann) hört er überhaupt keine Töne.

Wenn man die beschriebenen Fälle von pathologischen Ohrgeräuschen in der Kasuistik durchsieht, so findet man die verschiedensten Erklärungen für die Mechanik der Geräusche angegeben. Einen Teil derselben können wir füglich ohne weiteres ausschalten, nämlich die Ansicht, dass es sich um Reibungsgeräusche des Gehörknöchelchens handle („wie wenn kleine Würfel zusammenfallen" Fabricius, ähnlich V. Bremer, Kasuist. 12) und die Meinung, dass Anschlagen und Abreissen des Velums an der Rachenwand das Knacken ertönen lasse (Williams, Kas. 20). Weit rationeller erscheint scheinbar und auf den ersten Blick die vielfach bestimmt ausgesprochene und bei den ersten Fällen für ausschliesslich richtig gehaltene Ansicht, dass Kontraktion des Tensor tympani die Geräusche verursache. Dass sich freilich der Tensor tympani auch bei sonstiger Velumkontraktion mit zusammenzieht, ist bei seiner innigen anatomischen und Innervationsverwandtschaft mit dem Tensor veli unzweifelhaft. Schon Valsalva hat den Tensor tympani als direkte anatomische Fortsetzung des Tensor veli abgebildet (Valsalvae opera edit. quarta, Venetiis 1741 Tab. III. Fig. 14) und die gleichartige Trigemiusinnervation vom Ganglion oticum her erleichtert zweifellos die gleichzeitige Kontraktion. Aber, wie der Versuch an Prof. Zimmermann gezeigt hat, macht die isolierte Kontraktion des Tensor tympani bei ihm wenigstens gar keine objektiv hörbaren Geräusche, und dies wird auch durch einen Fall von Spasmus des Tensor tympani bestätigt, der von Blau beschrieben worden ist (Berl. klin. Wochsch. 1884, 129). Bei einem vierzehnjährigen Knaben, welcher durch eine Ohrfeige eine Ruptur des linken Trommelfells akquiriert hatte, zeigte das rechte gesunde Trommelfell ohne irgend eine Empfindung des Patienten zuckende Veränderungen des Lichtkegels ohne hörbare Geräusche und Velumzuckung, also handelte es sich um reinen Clonus des Tensor tympani, ganz ohne Geräusche.

Wenn also der Tensor tympani aus der Reihe derjenigen Muskeln,

welche entotische Geräusche erzeugen, zu streichen ist, so bleiben ausser dem Tensor veli noch der Levator und der Salpingopharygeus. Dass diese letzten zwei Muskeln in vielen der angeführten Krampffälle klonisch mitkontrahiert werden, ist zweifellos, und manche Autoren, so noch Brieger, halten sie für im stande, Knacken zu erzeugen. Doch ist schwer erklärbar, wie dies der Fall sein sollte. Bei der Eröffnung der Tuba sind sie nur wenig, und besonders der Levator nur indirekt dadurch beteiligt, dass sein Wulst die sich nicht berührenden beiden Grenzfalten etwas auseinander schiebt und so den unteren Teil des Ostium erweitert. Es bleibt also nur der Tensor veli übrig, dem in der Tat schon lange von den meisten Autoren die Fähigkeit, das Knacken zu erzeugen, zugeschrieben worden ist, und durch dessen mechanisches Anziehen an der Leiche schon Tröltsch (A. f. O. 1864, I., 19) ähnliche Geräusche zu stande brachte.

Das Knacken ist bis jetzt allgemein dem Müllerschen Vergleich (siehe oben) entsprechend in der Weise erklärt worden, dass man annahm, die nassen Tubenwände würden mit schnalzendem Geräusch voneinander abgerissen. Ich habe salpingoskopisch an der Tubenmündung derartiges nie gesehen und finde auch im Ton des Geräusches nichts, was hierauf hinweist. Ich möchte eher, falls das Geräusch wirklich als in der Tube gebildet angenommen werden müsste, an innere Reibungsgeräusche des bewegten Tubenknorpels denken, ähnlich wie sie auch beim Druck von aussen auf dem ähnlich durch Querlücken zerschlissenen knorpligen Gehörgang ausgelöst werden können. Doch scheint mir eine andere Möglichkeit noch näher zu liegen. Der Tensor veli ist ein Musculus circumflexus, dessen Sehne sich über einem Schleimbeutel um den Hamulus herumschlingt, um dann in die feste Gaumenaponeurose auszustrahlen. Bei kräftiger Kontraktion erzeugt wahrscheinlich der Ruck der geknickten Sehne das bekannte Geräusch.

Unterstützt wird diese letztere Erklärung durch die Tatsache, dass auch an einer anderen Körperstelle ähnliche, nur den grösseren Verhältnissen entsprechend stärkere Geräusche ausgelöst werden können, nämlich am Fusse da, wo die Peroneussehnen unter dem Knöchel in ihrer Rinne winklich und geknickt verlaufen und durch kräftige Kontraktion in ähnlicher Weise ein starkes Knacken hervorrufen können. Auch hier kann Uebung zu willkürlicher Erzeugung des Geräusches führen und kann pathologisch ein Knackclonus vorkommen. In der Mitte des vorigen Jahrhunderts hat Schiff (Canstatts Jahresbericht 1860, III., 58) in Frankfurt Frauen, welche als „Klopfgeister" auftraten, entlarvt und

gezeigt, dass ihr angeblich aus dem Fussboden hervordringendes Klopfen nur von einer angelernten und von Schiff ebenfalls zu stande gebrachten isolierten kräftigen Peroneuskontraktion herrührte. Und ganz wie bei unserem pathologischen Tensorclonus sind auch hier bei nervösen Individuen Monoclonien beschrieben worden. Zwei dreizehnjährige Mädchen (Isbert de Lamballe, Clinique europeenne 1859, 17 und Conceta Rivista clin. Bologna 1873 nach Bernhardt) litten an Klopfkrämpfen, welche sich 60 bis 148 Mal in der Minute wiederholten. und Bernhardt (Berl. klin. Wchschr. 1893, No. 17) hat einen hysterischen elfjährigen Knaben beschrieben, der früher an Chorea gelitten hatte und nun sowohl wach, als im Schlafe 130 bis 140 Mal in der Minute lautes Fussklopfen zeigte. Die Ähnlichkeit der beiden mit Geräuschbildung vorhandenen Monoclonien springt in die Augen.

Wenn somit die Mechanik der Geräusche als Folge der Kontraktion des Tensor veli allein hingestellt werden muss, so wäre das Wesen und die Aetiologie der beschriebenen Krampfform sowohl bei isoliertem Tensorclonus als bei kombiniertem Tic ins Auge zu fassen. Hierbei scheint mir besonders die Möglichkeit, die Geräusche allenfalls nach kurzer Übung willkürlich erzeugen zu können, von grosser Wichtigkeit zu sein. Schon Gruber, Kaufmann, Kayser, Brieger haben angegeben, dass die Angewöhnung bei ihren Kranken eine grosse Rolle gespielt hat: Gruber (l. cit. Cas. 16) sagt: „Besonders bei Kindern kommt es vor, dass sie spielend, um bestimmte Geräusche im Rachen zu erzeugen, die Muskeln des weichen Gaumens willkürlich und rasch hintereinander kontrahieren. Ein erwachsener Mann erzählte mir, dass er dasselbe tat, um sich von einem unangenehmen Kitzel in seinem Rachen zu befreien. Wenn das durch lange Zeit betrieben wird, dann kommt es zu solchen unbewussten Kontraktionen, welche die erwähnten Geräusche erzeugen.“ Dieses wird besonders bei nervösen und zu Hysterie disponierten Individuen, die leicht eine zuerst mehr oder wenige willkürliche Bewegung zu einem unwillkürlichen Tic ausbilden, der Fall sein. In ähnlicher Weise halten die Augenärzte den Spasmus nictitans geradezu für ein Symptom der Hysterie (Pflüger), und die französischen Neurologen bezeichnen die ganze Gruppe analoger Leiden als „Tics mentanx“ (Brissaud, Leçons sur les mal. nerv. 1899), ein Name, der wohl am kürzesten das Wesen unserer Affektion ausdrückt.

Ist diese Anschauung richtig, so lässt sich daraus auch die Therapie ableiten. Die Kasuistik gibt eine bunte Reihe mehr oder weniger gelungener therapeutischer Versuche: Massage der Tubenöffnung (Szenes

29), Behandlung des Katarrhs (Bürkner 18), Einführen von Bongies in die Tube (Kayser 33), Elektricität (Voltolini), Gehörgangtamponade (Tuczek 15), Tonsillotomie (Shadle St. Paul 25), Perforation des Trommelfells (nach Analogie des Falls Burnett 10), Tenotomie des Tensor tympani (Brieger 34) oder Tensor veli (Avellis 38) wurden mit den verschiedensten, meist wenig befriedigenden Resultaten verwandt. Ich hege sogar ein gewisses Misstrauen gegen die meisten Angaben von völliger Heilung, da jeder stärkere psychischen Eindruck machende Eingriff ein solches Leiden vorübergehend bessern kann, ohne dass er Gewähr für die Zukunft gibt. Zumal operative Heilungsversuche werden nicht mehr nützen, als dies bei Torticolli mental oder bei Blepharospasmus der Fall zu sein pflegt; sie erscheinen daher kontraindiziert. Wirkliche Heilung wird man nur auf dem von Gruber (16) vorgezeichneten Wege erhoffen können, indem man nämlich die Krämpfe durch Abgewöhnung zum Aufhören zu bringen sucht. Derselbe Weg, die Erziehung des Willens der Patienten, wird ja auch bei viel schwereren Formen von konvulsivem Tic von den modernen Neurologen eingeschlagen und mit gutem Erfolg belohnt (Meige, Histoire d'un tiqueur, Journ. de Méd. A Chir. prat. 1901, 25 Août.).

Freilich steht dem — wie in meinem Falle — die Geringfügigkeit des Leidens im Wege; es ist nicht leicht, die ungeduldigen und auf die kleine Unbequemlichkeit allzuwenig achtenden Kranken durch Ermahnen und Wachsuggestion zur nötigen Selbstdisziplin zu bringen. In den meisten Fällen verlassen sie deshalb ungeheilt die Behandlung. Doch scheint es, dass der Krampf nach längerer Zeit spontan verschwindet; es sind wenigstens bisher, mit Ausnahme von Fall 2 b der Kasuistik, keine Fälle beobachtet worden, die vor mehr als vier Jahren begonnen hätten. In dieser Hinsicht ist also die Prognose nicht schlecht.

Zusammenfassend möchte ich diese Art objektiv hörbarer Ohrgeräusche als Zeichen eines auf psychischem Wege erworbenen und unterhaltenen Clonus des Musculus tensor veli erklären und zu ihrer Beobachtung die salpingoskopische Untersuchung des Nasenrachenraums ebenso dringend empfehlen, wie für alle krankhaften Zustände des Epipharynx überhaupt.

IV.

(Aus der Abteilung für Hals-, Nasen- und Ohrenkranke am Krankenhaus der Barmherzigen Brüder und aus dem St. Johannis-Hospital zu Bonn.)

Erfahrungen über die Radikaloperation des chronischen Stirnhöhlenempyems nach Killian.

Von Privatdozent Dr. R. Eschweiler in Bonn.

Nach den bisher veröffentlichten Resultaten scheint Killians Methode berufen, alle anderen Operationsverfahren bei der chronischen Stirnhöhleneiterung zu verdrängen. Abgesehen von dem Autor und seinem Schüler Krauss[1]) sind günstige Erfolge von Hegener[2]), Petersen[3]), Luc[4]) und Thiele[5]) berichtet.

Den in der Literatur niedergelegten Fällen kann ich acht weitere von mir operierte hinzufügen. Es handelt sich bei diesen um schwere, langwierige und meist sehr grosse Höhlen betreffende Eiterungen, so dass die erzielten Erfolge nicht der Gutartigkeit des Falles, sondern dem vortrefflichen Operationsverfahren zuzuschreiben sind, dem eine immer grössere Verbreitung zu wünschen ist.

Die Krankengeschichten der Operierten sind folgende:

Fall I.

Der 26jährige Patient, aufgenommen am 5. VII. 02 leidet schon seit langer Zeit an Ausfluss aus der rechten Nase und an gelegentlich auftretenden migräneartigen Schmerzen rechts. Seit drei Wochen sind sowohl Schmerzen als auch Eiterausfluss und Nasenverstopfung besonders heftig. Die Schmerzen treten prompt etwa eine Stunde nach dem Aufstehen ein und dauern bis gegen 4 Uhr nachmittags. In der Nacht bestehen keine Schmerzen.

[1]) Killian und Krauss. Die Killiansche Radikaloperation chronischer Stirnhöhleneiterungen. Arch. f. Laryngol. Bd. 13, S. 28 u. 59.

[2]) Hegener. Heilung eines chronischen Stirnhöhlenempyems durch die Killiansche Radikaloperation. Vortrag im naturhist. mediz. Verein zu Heidelberg. Münchener med. Wochenschr. 1902, S. 1731.

[3]) Petersen. Doppelseitiges Stirnhöhlenempyem geheilt durch die Killiansche Operation. Vortrag Heidelberg. Münchener med. Wochenschr. 1903, S 442.

[4]) Annales des maladies de l'oreille etc. 1902, Nr. 12. Referat im Centralblatt f. Ohrenheilk. Bd. 1, S. 240.

[5]) Thiele. Beitrag zur Killianschen Radikaloperation chronischer Stirnhöhleneiterungen. Arch. f. Laryngol. Bd. 14, Heft 3.

Die rhinoskopische Untersuchung ergab rechts einen grossen, aus dem Infundibulum entspringenden Polypen, neben welchem reichlich Eiter vorquillt und die Nasenspalten ausfüllt. Die Vorder- und Unterwand der rechten Stirnhöhle ist auf Druck schmerzhaft. Die Durchleuchtung nach Vohsen-Heryng gibt ein positives Resultat: Die gegen das Orbitaldach angedrückte Sammellinse der Lampe erzeugt links einen grossen hellen parabelförmig nach oben begrenzten Bezirk während rechts die entsprechende Gegend dunkel bleibt.

Nach Abtragung des Nasenpolypen mit der kalten Schlinge wurde am 15. VII. 02 zur Eröffnung der Stirnhöhle geschritten.

Der Knochen ist ziemlich dünn und wird nur so weit fortgenommen, dass ein für ein dickes Glasdrain hinreichend grosses Loch entsteht. Die Sondierung ergab eine grosse Stirnhöhle. Sie war mit Eiter erfüllt. Der Eiter wurde ausgetupft. Soweit die Schleimhaut sichtbar war, war sie stark geschwollen und gerötet, aber nicht ulcerirt. Der Ductus nasofrontalis wurde darauf mit dem scharfen Löffel und der Grünwaldschen Zange von der Nase her erweitert. Ein dickes Glasdrain wurde durch die Öffnung der frontalen Stirnhöhlenwand gelegt und neben dem Drain die Hautwunde durch einige Drahtnähte geschlossen.

Die Nachbehandlung bestand in antiseptischen Ausspülungen durch das Drain nach der Nase hin. Die Schmerzen hörten danach auf. Die Sekretion liess nach, versiegte aber nicht ganz. In der Folge mussten noch mehrmals aufspriessende Polypen aus der rechten Nase entfernt werden.

Gegen Ende August wurde das Drain, da sich der Kanal sehr verengte, die Öffnung in der äusseren Haut sich einzog und die Sekretion ziemlich gering war, weggelassen. Der Drainkanal heilte in wenigen Tagen zu. Der Patient kam anfangs täglich, dann seltener zur ambulanten Nachbehandlung der Nase und zeigt sich vom 5. IX. bis 26. IX. nicht mehr.

An diesem Tage stellte er sich wieder vor und gab an, dass vor drei Tagen nach einer anstrengenden Radtour mit starker Erhitzung und Abusus spirituosorum eine schmerzhafte Anschwellung in der Narbe aufgetreten sei, welche sich spontan eröffnet und Eiter entleert habe. Es bestand jetzt im Bereich des alten Drainloches eine spärlich eiternde Fistel. In der Nase war wieder mehr Sekret zwischen polypösem Gewebe vorquillend zu sehen.

Patient wurde nunmehr zur Radikaloperation bewogen, welche am 27. IX. vorgenommen wurde. Es zeigte sich, dass die Stirnhöhle sehr gross war und einen besonders tiefen orbitalen Recessus hatte. Wegen der grossen Tiefe der orbitalen Bucht und geringer Höhe der Stirnhöhle war es unmöglich, von oben her den Stirnhöhlenboden bis in die Tiefe hinein zu entfernen, Es musste das Periost des Orbitaldaches samt der Trochlea losgelöst werden, um dem Stirnhöhlenboden von unten her beikommen zu können. Es wurde indessen darauf geachtet, dass die Trochlea mit ihrem Periost und der Sehne des M. obliquus in toto

abgelöst wurde. Beim Abheben der Periorbita quoll zwischen einzelnen Einrissen in dieser das orbitale Fettgewebe stark empor. Dabei war die Narkose des Patienten, der als Brauereireisender Potator strenuus ist, die denkbar schlechteste. Cyanose, Atemstörungen und Intoleranz wechselten miteinander ab.

Unter diesen Umständen konnte nicht mit der wünschenswerten Ruhe und Akuratesse gearbeitet werden. Bei anderthalbstündiger Operationsdauer wurde indessen die Fortnahme der vorderen und unteren Wand, die Auskratzung der Schleimhaut, sowie die breite Eröffnung der Nasenhöhle und die Ausräumung des polypösen Gewebes in dieser vollendet. Ein dicker Docht, hergestellt aus einem mehrfach zusammengedrehten Gazestreifen von Vioformgaze wurde aus dem medialen Winkel der Operationshöhle bis in die Nase geführt. Ein zweiter dünner Gazedocht wurde in den temporalen Teil der Wundhöhle gelegt und zum temporalen Wundwinkel herausgeleitet. Im übrigen wurde die Wunde mit Drahtnähten geschlossen.

Der weitere Verlauf war fieberlos. Der Gazedocht in der Nase wurde nach 8 Tagen entfernt. Der Streifen im temporalen Wundwinkel wurde, da hier noch Eiter sezerniert wurde, drei Wochen lang täglich erneuert. Im weiteren Verlauf schloss sich dann die Wunde an dieser Stelle und Patient wurde am 25. X. 02 entlassen. Reizerscheinungen am Auge waren nicht eingetreten. Ueber Doppelbilder wurde nicht geklagt. Erst als Patient darauf aufmerksam gemacht wurde, gab er an, beim Hinabsteigen der Treppe die Stufe doppelt zu sehen. Dieses Doppelsehen dauerte nur einige Tage.

Im Dezember trat wieder ein Rezidiv ein, dergestalt, dass sich nach einer anstrengenden Radtour eine kleine Vorwölbung in der Mitte der Narbe bildete, nach deren Incision sich ein wenig Eiter entleerte. Da sich diese Fistel nicht schloss, so wurde während einer längeren Abwesenheit meinerseits am 6. I. 03 von dem chirurgischen Kollegen, welchem ich den Fall übergeben hatte, unter Lokalanästhesie eine Incision in der alten Narbe gemacht und einige kleine Knochensplitterchen aus der Tiefe entfernt. Diese Schnittwunde wurde nicht vernäht, sondern schloss sich allmählich. Die Heilung erfolgte zu Anfang Februar. (Entlassen 7. II. 03.) Seitdem ist Patient gesund geblieben. Bei einer Untersuchung im August dieses Jahres zeigte sich die Operationsstelle eingesunken und reaktionslos. In der Nase sind keine Polypen zu sehen. Eiter wird nicht abgesondert; es besteht noch eine sehr geringe Schleimabsonderung, welche den Operierten nicht belästigt.

Patient geht unbehindert seinem Berufe nach, er raucht und trinkt grosse Mengen Bier ohne Störung des Allgemeinbefindens.

Das kosmetische Resultat ist nicht ganz befriedigend. Die dreimalige Incision unter Verzicht auf die Prima intentio hat eine recht deutliche Narbe hinterlassen. Da der beim ersten Eingriff gemachte Schnitt nicht in, sondern etwas über der Augenbraue geführt war, so wurden auch die späteren Incisionen, besonders der grosse Hautschnitt

zwecks Radikaloperation etwas über der Augenbraue geführt, so dass letztere nicht zur Verdeckung der Narbe beiträgt, Dagegen ist die Entstellung durch das Einsinken der Stirnhaut gering, zumal in Anbetracht der sehr grossen und tiefen Höhle.

Fall II.

Der 56jährige Patient, Stationsvorsteher, gibt an, seit langen Jahren an Ausfluss aus der Nase zu leiden, der sich im Anschluss an akute Erkältungen sehr zu verstärken und mit Kopfschmerzen in der linken Stirngegend zu vergesellschaften pflegt. Jetzt besteht wieder seit mehreren Wochen eine solche Attacke. Die Schmerzen sind besonders quälend am Vormittag. Nachts sind sie relativ unbedeutend. Der Kopf ist sehr eingenommen. Aus der linken Nasenhöhle entleert sich nach vorn und in den Rachen hinein reichlich dickes eitriges Sekret.

Die Untersuchung am 12. III. 03 ergab bei dem kräftigen Patienten folgendes: In der linken Nase befindet sich reichlich gelbliches rein eitriges Sekret. Nach Abwischen desselben zeigt sich das vordere Ende der linken mittleren Muschel polypös degeneriert und stark verdickt. In seiner Umgebung erfüllt der Eiter das Lumen des mittleren Nasenganges und scheint aus dem Infundibulum hervorzuquillen.

Rechte Nasenhöhle normal.

Die linke Stirnhöhlengegend ist auf Druck in mittlerem Grade empfindlich. Besonders ausgeprägt ist der Druckschmerz bei Druck auf die untere Stirnhöhlenwand am inneren oberen Winkel der Orbita. Bei der Durchleuchtung nach Vohsen bleibt die linke Stirnhöhlengegend dunkel, während rechts ein sehr hoch nach oben reichender charakteristisch begrenzter rot leuchtender Schein sichtbar ist.

Es wurde zunächst das hypertrophische vordere Ende der linken mittleren Muschel mit der kalten Schlinge abgetragen. Zwei Tage darauf gelang die Sondierung und die Ausspülung der linken Stirnhöhle. Es entleerte sich massenhaft gelbweisser Eiter ohne Schleimbeimengung und ohne Fötor.

Die Ausspülungen wurden täglich wiederholt, worauf ein Nachlass der starken Schmerzen eintrat. Die Benommenheit des Kopfes blieb indessen dieselbe, die Eiterentleerung während des Tages nahm, wie sich im Taschentuch kontrollieren liess, nicht ab und als sich nach dreiwöchiger Behandlung auch Schwindelanfälle einstellten, willigte der Patient in die Radikaloperation ein, welche ich am 2. IV. 03 vornahm.

Morphium-Äthernarkose. Tamponade der linken Nasenhälfte mit Vioformgaze. Hautschnitt durch die Augenbraue bogenförmig bis auf die seitliche Nase reichend. Eröffnung der Stirnhöhle an ihrer vorderen Wand. Sie ist mit wenig Eiter und einen dicken ödematösen roten Schleimhautpolster ausgekleidet. Die Höhle ist sehr gross und reicht vor allem hoch nach oben, sodass am inneren Wundwinkel ein zweiter Hautschnitt senkrecht nach oben geführt wird.

Nach Zurückklappen des Haut-Periostlappens wird dann die ganze vordere Wand der Höhle abgetragen. Auch temporalwärts reicht die Höhle sehr weit. Nach Auskratzung der Schleimhaut wird nun das Periost des Orbitaldaches losgelöst und die obere Orbitalwand eingemeisselt und mit der Luerschen Zange vollständig abgetragen. Zu dem Zweck wurde bei der grossen Ausdehnung der Höhle auch die Trochlea losgelöst. Die Weichteile der Orbita quellen nach Entfernung dss Augenhöhlendaches nicht in die Stirnhöhle hinein vor.

Als dritter Akt der Operation folgte die Einmeisselung des Processus frontalis des Oberkiefers, die Verbindung dieser Knochenöffnung mit dem Defekt im Augenhöhlendach und die Anlegung einer breiten Kommunikation mit der Nasenhöhle, wobei sorgfältig die Zellen in der Nachbarschaft des Ductus naso-frontalis, welche auch mit ödematöser Schleimhaut ausgekleidet sind, ausgekratzt werden. Dabei wurde die Nasenschleimhaut so weit mit entfernt, dass sich eine Lappenplastik nicht ausführen liess. Nach Entfernung des Nasentampons wurde nun ein kleinfingerdicker Glasdrain durch das linke Nasenloch bis in den orbitalen Teil der geschaffenen Wundhöhle geführt und dann die Hautwunde mit Drahtnähten geschlossen.

Temperatursteigerung trat nicht ein. Über stärkere Schmerzen wurde nicht geklagt. Herausnahme der Nähte am vierten Tage. Die Wunde ist per primam geheilt. Herausnahme des Drains 10 Tage nach der Operation.

Aus der Nase wird fast nichts abgesondert. Nach Wegwischen von etwas Schleim aus der Gegend des fehlenden vorderen Endes der mittleren Muschel sieht man durch einen ovalen Spalt in den nasalen Teil der Wundhöhle hinein. Da der Patient eine schmalgiebelige Nase hat ist der Einblick etwas erschwert.

Drei Wochen nach der Operation zeigte sich auf dem Nasenrücken am untersten Ende des Hautschnittes ein Eiterpunkt in der Haut, der wie eine Aknepustel aussah. Bei der Incision entleerte sich ein Tropfen Eiter. Mit der Sonde war nichts abnormes zu fühlen. Da ich fürchtete, es möchte diese Eiterpustel der Ausstossung eines Knochensplitterchens ihre Entstehung verdanken, so machte ich mit Borsäurelösung einen Umschlag auf das ganze Operationsgebiet. Die kleine Öffnung heilte indessen rasch, ohne dass es zur Abstossung gekommen wäre. Aber ich hatte den Eindruck, als ob die feuchte Wärme einen beschleunigenden Einfluss auf die Vernarbung in der Tiefe, resp. auf das Einsinken der Stirnhaut hätte und liess daher den Umschlag noch bis zum 4. V. 03, also im ganzen 14 Tage tragen.

Bis dahin war auch jegliche Sekretion aus dem nasalen Zugang der Operationshöhle versiegt und Patient ist seitdem geheilt geblieben. Alle subjektiven Beschwerden sind geschwunden.

Das Auge war stets reizlos. Über Doppelbilder wurde, obgleich Patient darauf aufmerksam gemacht wurde, nicht geklagt.

Was den kosmetischen Erfolg anbelangt, so ist die Narbe trotz der sehr dünnen Augenbrauen kaum zu sehen. Oberhalb des Augenbrauenbogens befindet sich eine ziemlich tiefe, aber nicht steilrandige Delle, welche deutlich sichtbar ist, ohne das Gesicht des Patienten in toto zu entstellen.

Nachuntersuchung im November 1903 ergab Bestand der Heilung.

Fall III.

Der 29jährige Patient, Schutzmann, suchte am 25. III. 03 mein Ambulatorium auf und gab an, dass er seit einer Woche an heftigen Kopfschmerzen leide, die besonders über dem rechten Auge lokalisiert wurden. Von seiten der Nase bestanden keine Klagen; nur auf näheres Befragen erzählte er, dass aus dem rechten Nasloch schon seit langer Zeit täglich eine kleine Borke ausgeschneuzt wurde.

Objektiv war ein sehr heftiger Druckschmerz der rechten Stirnhöhle zu konstatieren, sowohl an der Vorder- als auch an der Unterwand derselben. In der Nase klebt am Rande der mittleren Muschel und in der Spalte zwischen ihr und dem Septum eine kleine grünlichgelbe Borke. Die Gegend des Infundibulums war frei von Sekret. Auch vermittelst Rhinoscopia posterior war kein Eiter zu sehen. Die Sondierung oder Ausspülung der Stirnhöhle gelang nicht, obschon nirgendwo Hypertrophie der Schleimhautgebilde in der rechten Nasenhöhle vorhanden war. Im Gegenteil hatte der Patient die zu seiner schmalen Adlernase passenden kammförmigen Nasenmuscheln.

Die Durchleuchtung nach Vohsen ergab einen Unterschied in der Helligkeit und Grösse der beiden Stirnhöhlenbezirke, der aber nicht so eklatant war, wie in den beiden vorhergehenden Fällen.

Der Kranke wurde zunächst palliativ behandelt mit Nasenspülungen und innerlicher Darreichung von Phenacetin; auch Jodkali wurde verordnet. Die Beschwerden blieben indessen dieselben, und Patient war durch sie völlig arbeitsunfähig. Nach dreiwöchiger Behandlung wurde bereitwilligst die Erlaubnis zur Proberöffnung der rechten Stirnhöhle gegeben.

Operation am 18. IV. 03. Hautperiostschnitt durch die rechte Augenbraue und Eröffnung der Stirnhöhle an der frontalen Wand. Diese ist mit zähem, fadenziehenden Eiter und stark verschwollener Schleimhaut ausgefüllt. Da der Patient auf die Vornahme der Radikaloperation nicht vorbereitet war, so wurde soviel von der vorderen Wand der Stirnhöhle entfernt, dass ein dickes Glasdrain durch die Hautwunde bis in die Höhle geführt werden konnte. Mit einer Roserschen Striktursonde vergewisserte ich mich, dass der Zugang zur Nase frei war und nähte dann nach Austupfen der Höhle die Hautwunde bis auf die Öffnung für das Drain zu.

Nach der Operation verschwanden die Schmerzen. Ich wollte mit Ausspülungen der Höhle behandeln, aber das Spülwasser lief nicht in

die Nase hinein ab, obschon die Durchgängigkeit des Ductus nasofrontalis konstatiert war und obschon der Patient beim Valsalvaschen Versuch Luft in die Stirnhöhle blasen konnte. Ich entfernte daher das Drain am 4. V. und bedeckte die Stirnhöhlengegend mit einem Priesnitzschen Borsäureverband. Das Drainloch heilte in wenigen Tagen zu.

Seit Eröffnung der Höhle von aussen war die Sekretion in die Nase hinein stärker geworden und nahm immer mehr zu, ohne dass wesentliche Schmerzen bestanden hätten. Schliesslich war die ganze rechte Nase täglich vollkommen mit einer dicken graugrünen Kruste austapeziert, die sich nach der Nasendouche als ein Ausguss der ganzen Nasenhöhle herausziehen liess.

Der Patient entschloss sich nunmehr zur Radikaloperation, welche ich am 22. V. vornahm. Der Hautschnitt wurde wie in Fall II geführt. Die Stirnhöhle ist wieder mit zähem, schleimigen Eiter erfüllt und mit stark geschwollener und geröteter Schleimhaut ausgekleidet. Im Septum interfrontale befinden sich zwei Dehiscenzen von etwa Stecknadelkopfgrösse, durch welche die gesunde, blauglänzende zarte Schleimhaut der linken Stirnhöhle sichtbar ist.

Nunmehr wurde der Periost des Orbitaldaches samt der Trochlea losgelöst und der Stirnhöhlenboden entlang des Margo supraorbitalis eingemeisselt.

Da die vordere Stirnhöhlenwand äusserst dünn und der Meissel nicht scharf genug war, brach am inneren Spangenende ein etwa 0,5 cm langes Stück aus der Augenbrauenspange heraus. Der Stirnhöhlenboden wurde jetzt ganz abgetragen und der Zugang zur Nase durch Resektion des Processus frontalis maxillae sup. und des Proc. maxillaris des Stirnbeins bewirkt.

Eine Lappenbildung wurde nicht gemacht, da die dünne Nasenschleimhaut einriss und beim Auskratzen der vorderen Siebbeinzellen zum Teil entfernt wurde. Ein dickes Glasdrain wurde bis in den nasalen Winkel der Operationshöhle gelegt und darauf die Hautwunde mit Drahtnähten geschlossen. Es wurden nur soviel Nähte gelegt, als zur Adaption nötig waren, sodass zwischen je zwei Suturen im Augenbrauenschnitt ein Zwischenraum von etwa $1^1/_2$ cm blieb.

Die Heilung erfolgte nicht per primam intentionem. Es trat am zweiten Tage Temperatursteigerung von 38,3° auf und beim Verbandwechsel am 26. V. zeigte sich, dass die Nahtstelle im Bereich der Augenbraue samt dem oberen Lid ödematös und gerötet war; bei Druck auf die Stirnhöhlengegend quoll an der Stelle, welche der Probeeröffnung entsprach, dicker rahmiger Eiter heraus.

Die Drahtnähte wurden entfernt, und die ganze Operationsstelle mit einem feuchtbleibenden Borsäureverband bedeckt.

Unter dem Priessnitzschen Verband nahm die Eiterung und das Ödem rasch ab. Am 28. V. wurde das Glasdrain, welches den Patienten sehr belästigte, entfernt.

Am 4. VI. war die Hautwunde geheilt. Ödem bestand nicht mehr.

Seit dem 5. VI. wurde kein Priessnitzscher Verband mehr gemacht. Am 8. VI. wurde Patient zur ambulanten Nachbehandlung entlassen.

14. VI. Bei der Rhinoskopie zeigt sich, dass der Zugang zur Wundhöhle Neigung zur Verkleinerung hat. Er wird daher mit der Grünwaldschen Zange erweitert. Die Sekretion von Borken ist etwas stärker geworden; die rechte Stirngegend wird wieder mit einem Priessnitzschen Verband bedeckt.

Wegen des sonderbaren Charakters der Borken wurde eine genauere Untersuchung derselben vorgenommen, welche Folgendes ergab: mikroskopisch war Schleim die Grundsubstanz, in welchem zahlreiche Flimmerepithelien und Eiterkörperchen eingebettet sind. Fibrin war nicht vorhanden.

Bakteriologisch wurde in gefärbten Deckglaspräparaten eine grosse Menge von nach Gram färbbaren Diplokokken gefunden, welche auch bei dem Kulturverfahren neben andern wahrscheinlich zur Friedländergruppe gehörigen Bakterien zur Entwickelung kamen. Säurefeste Stäbchen fanden sich nicht. (Institut für mediz. Diagnostik. Berlin.)

17. VI. Aus dem Zugang zur Wundhöhle drängt sich ein kleiner polypöser Knopf hervor, welcher mit der kalten Schlinge abgetragen wird.

Vom 21. VI. an kein Priessnitzscher Umschlag mehr. Die Borkenbildung nimmt langsam aber stetig ab.

Es wird der Zugang zur Wundhöhle täglich mit 3 % Lapislösung touchiert.

8. VII. Patient hat keine Bsschwerden. Er schnaubt nur einige Borken in 24 Stunden aus und nimmt seinen Dienst wieder auf. Alle 2 Tage wird mit Lapislösung touchiert.

17. VIII. Nachdem Patient 8 Tage lang nicht behandelt worden ist, stellt er sich heute wieder vor und klagt über vermehrte Borkenbildung in der Nase und gelegentliche Kopfschmerzen, welche ihn aber nicht in Ausübung seines Dienstes gehindert haben.

Die Stirnhaut ist gut eingesunken, normal dünn und über der Unterlage verschieblich. In der Nase kleben nahe dem Zugang zur Stirnhöhlengegend einige Borken desselben Charakters, wie früher beobachtet wurde.

Es wird wieder täglich mit 3 % Arg. nitr.-Lösung touchiert.

24. VIII. Die Borkenbildung hat sehr abgenommen.

1. IX. Ab und zu bestehen noch Kopfschmerzen. Pat. tut aber ungestört seinen Dienst.

Linke Nasenseite normal. Linke Stirnhöhle leuchtet bei den Vohsenschen Verfahren hell.

12. IX. Da der Zugang zur rechten Stirnhöhlengegend etwas enge erscheint, so wird ein in seiner Nachbarschaft befindliches Stück der

mittleren Muschel mit der kalten Schlinge abgetragen. Heftige Blutung.

14. IX. Nachdem gestern keine Blutung stattgefunden hat, muss heute wegen starker Blutung die rechte Nasenhälfte tamponiert werden.

16. IX. Der Tampon wird entfernt ohne Wiedereintritt einer Blutung.

In der Folge bessert sich das subjektive Befinden. Gelegentlich treten noch kurzdauernde Kopfschmerzen auf, worauf eine mehrtägige schmerzfreie Zeit folgt.

Täglich werden noch einige Borken ausgeschnaubt.

20. XI. Status idem.

15. XII. Status idem. Der kosmetische Effekt ist sehr gut. Die Narbe ist unsichtbar. Die Stirndelle mäfsig tief.

Fall IV.

Der 37jährige Patient, Gastwirt, ist seit Jahren an linksseitigen Nasenpolypen behandelt worden und wurde viel von Kopfschmerzen, die besonders über dem linken Auge lokalisiert wurden, geplagt. Bei Eintritt in die poliklinische Behandlung am 18. VII. 03 zeigte sich die linke Nasenhöhle in ihren oberen und hinteren Partien mit polypösen Massen ausgefüllt, zwischen denen dicker rahmiger Eiter in grosser Menge hervorquoll. Die Stirnhöhlengegend war auf Druck sehr schmerzhaft. Bei der Durchleuchtung blieb links sowohl die Stirn- als auch die Kieferhöhlengegend dunkel, während die entsprechenden Partien rechts hell aufleuchteten. Der vorletzte obere Molar links ist kariös.

Von den Polypen wurde zunächst mit der kalten Schlinge soviel abgetragen, als sich in einer Sitzung entfernen liess und dem Patienten dringend zur Operation der Stirnhöhleneiterung geraten. Die Sondierung und Ausspülung der linken Stirnhöhle gelang nicht.

Die Radikaloperation nach Killian wurde am 21. VII. vorgenommen. Morphium-Athernarkose nach Witzel. Trotz seines Berufes hat Patient eine sehr ruhige Narkose. Bei diesem Patienten wird kein Vertikalschnitt am inneren Mundwinkel nach oben geführt, sondern genau nach der Killianschen Vorschrift inzidiert. Die Stirnhöhle ist mit Eiter und ödematösem Granulationsgewebe erfüllt. Die Trochlea wird in toto abgelöst und dann der Stirnhöhlenboden und der Processus frontalis des Oberkiefers samt dem oberen Teil des Thränenbeins und der orbitalen Siebbeinplatte soweit entfernt, als sich kranke Zellen vorfinden.

In die Nase, bis in den nasalen Winkel der Wundhöhle reichend, wird ein Glasdrain von Bleistiftdicke eingeführt und durch eine Drahtnaht am Nasenflügel befestigt. Schluss der Hautwunde durch Drahtnaht.

Die Kieferhöhle wird nach Extraktion des kariösen Molars von der Alveole aus angebohrt, um später die Durchspülung vornehmen zu können.

Die Nähte wurden am 24. VII. entfernt, das Drain am 25. VII. Die Wunde ist per primam geheilt. Pat. hat keinen Schmerz, keine Temperatursteigerung.

Das Lidödem ist mäfsig, das Auge reizlos.

Die ganze Operationsstelle wird mit einem Priessnitzschen Borsäureverband bedeckt.

27. VII. Pat. hat heute Nacht zum ersten Mal Schmerzen gehabt. Am temporalen Ende der Hautnaht in der Augenbraue zeigt sich eine fluktuierende Schwellung. Das Lidödem ist stärker geworden.

Ein kleiner Einstich mit dem Skalpell in der Narbe entleert einige Tropfen dicken Eiters. Priessnitzscher Borsäureumschlag.

28. VII. Heute keine Sekretion aus dem gestern gemachten Einstich, der bereits verklebt ist. Keine Schmerzen. Das Lidödem ist viel geringer.

30. VII. Am medialen Ende des Hautschnittes auf dem seitlichen Nasenrücken wird eine kleine dort entstandene Eiterblase aufgestochen, und ein Tropfen dicken Eiters entleert. Priessnitzscher Umschlag.

31. VII. Die gestrige Einstichstelle ist verklebt. Das Lidödem ist sehr gering; Pat. kann das Auge öffnen.

Beim Blicke nach rechts und links hat Patient Doppelbilder.

2. VIII. Der Priessnitzsche Umschlag bleibt fort. Die Wunde ist in ganzer Ausdehnung geheilt. In der Nase sieht man den breiten Zugang zur Stirnhöhle, aus welchem sich fast kein Sekret mehr entleert.

Doppelbilder bestehen nicht mehr.

5. VIII. Patient wird entlassen. Die Stirnhaut beginnt einzusinken. Aus der Kieferhöhle quillt Eiter in die Nase hervor. Die in der Narkose gemachte Bohrstelle ist in der noch schmutzig belegten Zahnlücke nicht zu sondieren.

Da beim Sondieren starke Schmerzen auftreten, so wird vorläufig Abstand von weiteren Eingriffen genommen.

Das subjektive Befinden des Patienten ist sehr gut.

Keine Kopfschmerzen, nur mäfsiger Eiterausfluss aus der Nase.

19. VIII. Aus der Stirnhöhlengegend kommt kein Eiter. Wenn man das Sekret aus dem mittleren Nasengang abtupft, so sieht man deutlich, wie aus dem Ostium maxillare Eiter vorquillt.

Mit einem dünnen graden Troikar wird der Bohrkanal in der Alveole forciert und die Kieferhöhle ausgespült. Es entleert sich ziemlich viel fötider Eiter. Der Patient hat ab und zu nicht näher zu lokalisierende Schmerzen in der Stirngegend und macht sich aus eigenem Antriebe nachts einen Priessnitzschen Borsäureverband auf Auge und Stirn.

1. IX. Nach täglicher Ausspülung der Kieferhöhle besteht nur noch geringe Sekretion von schleimigem, nicht fötidem Eiter. Pat. ist

völlig frei von Beschwerden. Die Stirnhaut ist zu flacher Delle eingesunken, dünn und verschieblich auf der Unterlage.

Aus dem Zugang zur Stirnoperationshöhle kommt kein Eiter, aber die Nasenschleimhaut ist an dieser Stelle ödematös gequollen und gewulstet.

Gelegentlich ist bei kräftigem In- oder Exspirium zu beobachten, wie die Stirnhaut über der Operationsdelle vorgebläht, resp. angesogen wird. Es besteht also offenbar noch eine grosse, mit der Nase kommunizierende Tasche an Stelle der Stirnhöhle.

Wenn Pat. steil nach unten sieht, so entstehen störende Doppelbilder. Er ist infolgedessen genötigt, beim Lesen das Buch etwas vom Tische, an dem er sitzt, zu erheben. In seinen geschäftlichen Verrichtungen ist er nicht behindert.

1. X. Patient macht täglich selbst die Kieferhöhlenspülung. Dabei entleert sich ein grosser Ballen Schleimeiter ohne Fötor. In der Nase und an der linken Stirnhöhlengegend keine Änderung des Befundes. Subjektive Beschwerden bestehen nicht. Beim Lesen hat Pat. jetzt keine Doppelbilder mehr, beim Schreiben ist er dagegen noch behindert.

Der Priessnitzsche Verband bleibt fort.

2. XI. Patient hat sich stark erkältet und vor drei Tagen so auf die Zinken eines Rechens getreten, dass ihm der Stiel gegen die Stirn geschlagen ist. Danach sind an der Operationsstelle Schmerzen aufgetreten, welche besonders beim Schneuzen heftig sind. Die bei der letzten Untersuchung bestehende Delle an der Stirn ist ausgeglichen. Die Gegend des Nasenrückens ist etwas ödematös.

In der Nase wird der Zugang zur Operationshöhle mit dem scharfen Löffel ausgekratzt. Auf der Stirngegend macht sich Patient wieder einen Priessnitzschen Umschlag.

3. XI. Das Ödem des Nasenrückens ist geschwunden. Die Stirnhaut sinkt wieder ein. Nach Abtupfen der gestern ausgekratzten Stelle ist zu bemerken, dass bei Druck auf die Stirnhaut einige Tropfen Eiter vorquillen. Die Kopfschmerzen sind geschwunden. Die Kieferhöhle eitert stark. Sie wird nach Durchspülung mit Kochsalzlösung mit einer 3 %igen Lösung Hydrogenium peroxydatum purissimum Merck behandelt.

14. XI. Subjektive Beschwerden bestehen nicht mehr. Die Stirndelle ist deutlich ausgeprägt. Seit Behandlung des Kieferhöhlenempyems mit Wasserstoffsuperoxyd ist die Sekretion bedeutend geringer.

25. XI. Keine Beschwerden. Stirndelle tief.

17. XII. Es bestehen keine subjektiven Beschwerden. Geringe Sekretion aus der Kieferhöhle. Auch beim Schreiben hat Pat. keine Doppelbilder mehr. Der kosmetische Effekt ist gut. Die Narbe ist fast unsichtbar. Die Stirndelle ist zwar tief, aber flachrandig und entstellt den Patienten wenig.

Fall V.

Die 41jährige Patientin ist wegen eines chronischen serösen Mittelohrkatarrhs seit langer Zeit gelegentlich in Behandlung. Da sie in einem entlegenen Dorfe wohnt, so bleibt sie bei eingetretener Besserung aus der Behandlung fort. um nach einiger Zeit wieder verschlimmert zurückzukehren. In der Nase bestand eine spontan eingetretene Perforation des Septums von Erbsengrösse und Muschelschwellung. Die Sekretion aus der Nase war mäfsig.

Am 7. VII. 03 kam Patientin, nachdem ich sie etwa ein halbes Jahr nicht mehr gesehen hatte, wieder in meine Behandlung. Es bestand jetzt eine Mittelohreiterung rechts. Das Trommelfell war stark gerötet und geschwollen, die Perforation war nicht zu sehen. Es entleerte sich zäher, schleimiger Eiter in mäfsiger Menge. Patientin klagt über schmerzhaftes Klopfen im Ohr.

Links besteht ein schleimig-seröser Mittelohrkatarrh von starken subjektiven Geräuschen begleitet.

Aufnahme ins St. Johanneshospital am 25. VII. 03.

Ausser einer entsprechenden Ohrbehandlung wurde die Nase täglich mit einer Borsäurelösung ausgespritzt nnd mit Aristolinsufflation behandelt. Hypertrophische Wülste an den vorderen Enden der mittleren Muscheln beiderseits wurden mit der kalten Schlinge entfernt. Erst im Laufe der täglichen Beobachtung ergab sich nun, dass nur die linke Seite der Nase Schleimeiter produzierte und dass das in der rechten Nasenhöhle befindliche Sekret grösstenteils durch die Septumperforation von links her hineingeflossen war. Die Stirnhöhlengegend war indessen auf Druck fast nicht schmerzhaft. Nur im inneren oberen Winkel der Orbita ist der Druck mit dem Finger links etwas empfindlicher, als rechts. Die Durchleuchtung der Nebenhöhlen nach Vohsen ergab beiderseits helle Kieferhöhlen. Die Stirnhöhlengegend blieb beiderseits völlig gleichmäfsig dunkel. Im Verlauf der ferneren Beobachtung wurden nun die subjektiven Beschwerden immer deutlicher auf die linke Stirnhöhlengegend lokalisiert, sodass ich mich am 5. VIII. 03 zur Radikaloperation nach Killian entschloss.

Es ergibt sich, dass die mit Eiter und glasig gequollener Schleimhaut gefüllte Stirnhöhle ausserordentlich klein ist und besonders in temporaler Richtung wenig weit sich erstreckt. Auch die frontale Bucht reicht am inneren Ende der Augenbraue nur 1 cm hoch über die Knochenspange nach oben. Infolge dessen war der durch Fortnahme der vorderen und der unteren Stirnhöhlenwand entstehende Defekt recht klein. Nach Einmeisselung des Processus frontalis des Oberkiefers kam man in das sehr ausgedehnt erkrankte Siebbein. Die Frontal- und Siebbeinzellen waren mit Eiter und Granulationen erfüllt, die Knochensepta erweicht, sodass mit dem scharfen Löffel mühelos ausgeräumt werden konnte. Es musste die mediale Orbitalwand ziemlich tief nach innen hin fortgenommen werden. In die Nase wurde nach Herstellung einer breiten Kommunikation mit

der Wundhöhle ein bleistiftdickes Glasdrain gelegt und am Nasenflügel befestigt. Hautnaht mit Draht.

7. VIII. Da in der Umgebung der Naht am Nasenrücken etwas entzündliches Ödem herrscht, werden hier zwei Drähte entfernt und die Operationsstelle mit Priessnitzschem Borsäureumschlag bedeckt. Das Drain wird entfernt.

8. VIII. Das entzündliche Ödem ist zurückgegangen. Alle Nähte werden entfernt.

12. VIII. Wunde bis auf eine kleine Stelle am Nasenrücken, welche mit Schorf bedeckt ist, geheilt. Kein Verband mehr. Keine Schmerzen. Es bestehen Doppelbilder.

17. VIII. Aus der Nase besteht nur sehr geringe Sekretion. Man sieht rhinoskopisch vor dem gewulsteten Rest der mittleren Muschel den breiten Zugang zur Wundhöhle. Schmerzen bestehen nicht. Bei intensivem Gebrauch der Augen entstehen in der linken Stirnhöhlengegend ziehende Schmerzen. Das Auge selbst ist reizlos. Doppelbilder bestehen, selbst wenn man mit dem Finger nach allen Richtungen prüft, nicht mehr.

18. VIII. Pat. wird aus dem Krankenhaus entlassen.

21. VIII. Pat. hat in den letzten drei Tagen an Kopfschmerzen gelitten. Rhinoskopisch ist nichts darauf hindeutendes zu sehen. Die Operationsstelle wird wieder mit Priessnitzschem Borverband bedeckt.

24. VIII. Pat. klagt noch über Schmerzen. Aus der Nase werden nur morgens zwei kleine Borken ausgeschneuzt. Die Umgebung des inneren Augenwinkels ist noch etwas geschwollen.

1. IX. Bei längerem Gebrauch der Augen entstehen asthenopische Beschwerden. Die augenärztliche Untersuchung (Dr. Gallus) ergibt keine Anomalien des Augeninnern oder der Augenbewegungen, dagegen eine Hypermetropie und Akkommodationsschwäche beiderseits. Es wird eine Brille verordnet.

15. IX. Aus der Nase wird täglich eine kleine münzenförmige Borke entleert. Patientin leidet noch vielfach an Schmerzen im Bereich der gänzlich reaktionslosen Operationsstelle, indessen bestehen auch mannigfache sonstige, einen neuropathischen Zustand befördernde Beschwerden, wie Menstruationsbeschwerden, chronische Obstipation, subjektive Ohrgeräusche.

20. IX. Da die Klagen fortdauern, so wird der noch vorhandene Teil der linken mittleren Muschel, welche bullös aufgetrieben ist, mit dem Conchotom entfernt.

25. IX. Pat. fühlt sich sehr erleichtert. Die intranasale Wunde ist mit trockenem Blutschorf bedeckt.

15. X. Die Sekretion aus der Nase beschränkt sich auf einige kleine Krusten täglich. Die subjektiven Klagen sind gering.

9. XI. Fast keine Beschwerden. Im Taschentuch morgens einige kleine Krusten. In der Nase kein Eiter zu sehen.

25. XI. Keine Beschwerden von seiten der Stirn.

Das kosmetische Resultat ist sehr gut. Nur am Nasenrücken ist ein kleines Stück der Narbe sichtbar.

Fall VI.

Der 23jährige Patient, Zimmermann, gibt an, er sei im Februar 1903 wegen einer Lungenentzündung ins Krankenhaus aufgenommen worden. Im Verlaufe seiner Erkrankung habe er äusserst heftige Stirnkopfschmerzen rechts bekommen und am 19. März dieses Jahres sei er dieserhalb operiert worden. Man habe die Wunde in der Stirn bis zum August durch Tamponade offen gehalten und sonst keine therapeutischen Maßnahmen ergriffen. Als sich die Wunde nach Wegfall der Tamponade schloss, traten auch wieder starke subjektive Beschwerden ein, welche den Patienten am 10. X. 03 in mein Ambulatorium führten.

Etwa $1^1/_2$ cm über der rechten Augenbraue fand sich in der Stirnhaut eine keloidartige hässliche, 3 cm lange Narbe, welche gerötet, etwas eingezogen und auf Druck schmerzhaft war. Auch die Umgebung der Narbe ist etwas geschwollen und auf Druck recht schmerzhaft. Das Orbitaldach ist nur im inneren Winkel der Orbita schmerzhaft. Subjektiv bestehen lebhafte Beschwerden; der Patient kann sich nicht bücken, ohne starke Schmerzen in der rechten Stirn zu empfinden und ist völlig arbeitsunfähig. Die rhinoskopische Untersuchung ergibt eine starke Verdickung des vorderen Endes der mittleren Muschel. Eiter ist nicht zu sehen. Patient gibt an, ab und zu einen Schleimballen aus der Nase nach hinten zu saugen und auszuspucken. Die Durchleuchtung ergibt links einen charakteristischen, ziemlich ausgedehnten Stirnhöhlenschein, während rechts nur die Haut des Augenbrauenbogens durchstrahlt wird.

Nach der Aufnahme ins Krankenhaus der Barmherzigen Brüder am 14. X. 03 wurde zunächst das vordere Drittel der rechten mittleren Muschel nach Incision des Muschelansatzes mittelst der kalten Schlinge entfernt.

Am 16. X. 03 Radikaloperation nach Killian.

Nach Abhebeln der Haut und des Periostes von der Stirn kommt man an der der Narbe entsprechenden Stelle in eine etwa haselnussgrosse mit dickem rahmigem Eiter und mit Granulationen erfüllten Höhle. Die überhängenden Ränder derselben werden mit der Knochenzange abgetragen und die Granulationen sorgfältig ausgekratzt. Die Höhle reicht hoch nach oben, aber wenig weit nach lateralwärts. Nach innen unten, also nasalwärts, kommuniziert sie durch einen mäßig weiten kurzen Gang mit einem im Bereich des Processus maxillaris ossis frontalis liegenden und ebenfalls mit dickem Granulationsgewebe gefüllten Raum — stark entwickelte Frontalzellen — welcher von dem früheren Operateur offenbar nicht eröffnet worden ist.

Bei der geringen Ausdehnung der Stirnhöhle temporalwärts wurde nun zunächst dieser Raum durch Resektion eines entsprechenden Stückes von Processus frontalis maxillae sup. und Processus maxillaris ossis

front. breit eröffnet und die obere Partie des letzteren, welche auch den Stirnhöhlenboden bildet, entfernt, unter Aussparung der Killianschen Spange. Die Trochlea wird nicht abgelöst. Es folgte nun die gründliche Auskratzung der erkrankten Frontalzellen, die breite Eröffnung der Nasenhöhle, sodass man mit dem kleinen Finger vom rechten Nasenloch aus bequem bis in den nasalen Teil der Wundhöhle reichen konnte und die nochmalige Revision der sorgfältig ausgetupften Höhle nach Schleimhautresten. Eine Lappenbildung aus der Nasenschleimhaut gelang nicht.

Bis in den nasalen Teil der Mundhöhle wird vom rechten Nasenloch her ein bleistiftdickes Glasdrain gelegt und dann die Hautwunde mit Drahtnähten geschlossen.

17. X. Keine Schmerzen, kein Fieber.

20. X. Keine Schmerzen, keine Temperatursteigerung. Die Drahtnähte werden entfernt und das Drain aus der Nase genommen. Am temporalen Wundwinkel ist eine fluktuierende Vorwölbung in der Augenbraue sichtbar. Dnrch stumpfes Eingehen mit einer Sonde wird ein halber Teelöffel chokoladefarbener Brei entleert und die ganze Operationsstelle mit Priessnitzschem Borsäureverband bedeckt. Das Auge ist vollkommen reizlos.

21. X. Aus der gestern gemachten Öffnung hat sich kein Sekret mehr entleert. Die Einstichstelle ist verklebt.

30. X. Im nasalen Teil der Narbe bildet sich eine kleine Vorwölbung. Nach Einstich in dieselbe entleert sich ein Tropfen Eiter und eine Katgutligatur.

4. XI. Heute stösst sich an derselben Stelle noch eine Katgutligatur ab. Der Priessnitzsche Verband bleibt tagsüber weg. In die Nase wird noch so viel Sekret abgesetzt, dass Pat. täglich einmal eine münzenförmige Borke ausschnaubt. Es bestehen keinerlei Beschwerden. Beim Blick nach allen Richtungen hat Patient Doppelbilder. Der rechte Bulbus scheint etwas tiefer zu stehen als der linke.

20. XI. Noch immer geringes Ödem des rechten oberen Augenlides. Pat. hat wieder die Arbeit aufgenommen, wird aber noch beim Arbeiten mit der Reissschiene durch Doppelsehen belästigt. Keine Schmerzen.

27. XI. Die augenärztliche Untersuchung (Geheimrat Nieden) ergibt, dass die Störung des binokulären Sehens nicht auf einer Schädigung des Musc. obliquus sup., sondern auf einer beiderseits inkongruenten Funktion der vom N. oculomotorius versorgten Muskeln beruht. Offenbar ist ein entzündliches Ödem, welches zur Dislokation des ganzen rechten Bulbus führt Schuld an der Störung.

Patient macht sich wieder den Priessnitzschen Umschlag.

15. XII. Nachdem Pat. 14 Tage lang den feuchtbleibenden Verband getragen hat, sind die Doppelbilder geschwunden. Er ist mit einer schwachen Konvexbrille vollständig arbeitsfähig.

Bei den folgenden zwei Kranken gelang die Lappenplastik nach Killian. Fall VIII ist noch nicht ganz abgeschlassen, er möge indessen Aufnahme finden, weil die Diaphanoskopie ein sehr bemerkenswertes Resultat hatte.

Fall VII.

Die 28jährige Patientin (ledig) leidet schon seit Jahren an Nasenpolypen, wegen deren sie auswärts vielfach behandelt wurde. Die von Anfang an bestehenden Kopfschmerzen liefsen aber nicht nur nicht nach, sondern wurden trotz der Entfernung der Polypen immer stärker, sodass die Patientin am 12. XI. 03 meine Hilfe nachsuchte. Aufnahme in das St. Johanneshospital.

Die Untersuchung ergab Nasenpolypen links mit nicht sehr reichlichem eitrigem Ausfluss aus der Siebbeinregion. Rechts besteht eine grosse ins Naseninnere vorgewölbte Bulla ethmoidalis. Infolge der früheren Eingriffe bietet beiderseits die Gegend der mittleren Muschel ein ganz atypisches, nicht näher zu beschreibendes Bild.

Die Schmerzen werden in den Bereich der Nasenwurzel und in die Stirn-, sowie Scheitelgegend lokalisiert und stören sogar die Nachtruhe. Deutlicher Druckschmerz besteht nicht an der Stirnhöhlengegend. Die Durchleuchtung nach Vohsen ergibt ein unklares Bild, rechts ist der helle Bezirk etwas gröfser, als links.

Am 13. XI. wurden die Polypen links mit der kalten Schlinge entfernt und die Bulla ethmoidalis rechts mit dem Conchoton eröffnet und zum Teil abgetragen. Kein Eiter in derselben.

Wegen Fortdauer der Schmerzen am 16. XI. 03 Radikaloperation nach Killian. Die linke Stirnhöhle fehlt; der bis auf die Dura reichende Knochentrichter wird in der Richtung gegen den inneren Augenwinkel vertieft, und hier gelangt man in eine mit dick gewulsteter granulierender Schleimhaut gefüllte kleine Frontalzelle. Darauf wird der Bereich des Processus frontalis ossis max. sup. freigelegt und hier die Frontal- und vorderen Siebbeinzellen eröffnet. Sie sind sämtlich mit gleichartiger Schleimhaut ausgekleidet resp. angefüllt. Kein Eiter. Das in der medialen Orbitalwand gemachte Loch wird nach oben hin soweit erweitert, dass die von oben eröffnete Frontalzelle nach unten hin breit mit der Operationshöhle kommuniziert. Nach Auskratzung aller krank erscheinenden Zellen glaubte ich die Nasenhöhle eröffnet zu haben und wollte mit einer Pinzette vom Nasenloch aus in die Wundhöhle eingehen. Es zeigte sich jetzt, dass die ganze ausgekratzte Höhle gegen die Nase hin von der ziemlich derben Schleimhaut der lateralen Nasenwand noch abgeschlossen war. Diese Schleimhautwand wurde nun nach Killian's Vorschrift inzidiert und der Lappen nach aufsen geschlagen. Drainage. Naht der ganzen Hautwunde. Die Wunde heilt per primam. Keine Temperatursteigerung. Keine stärkeren Schmerzen.

18. XI. Drain und Nähte entfernt. Auge reizlos. Priessnitzscher Verband.

24. XI. Tagsüber kein Verband mehr. Nachts Priessnitzscher Umschlag. Rhinoskopisch sieht man deutlich, wie sich der vor der mittleren Muschel gelegene Raum zwischen Septum und Nasenbein resp. Stirnfortsatz des Oberkiefers in einen breiten tiefen, glattwandigen Spalt fortsetzt, welcher in die Gegend der Operationshöhle zieht. Hier wird Wundsekret in mäfsiger Menge entleert. Keine Schmerzen.

26. XI. Patientin ist seit mehreren Tagen vollständig ohne Schmerzen und sehr glücklich. Die Gegend des inneren Augenwinkels ist noch etwas geschwollen. Narbe kaum zu sehen und auf Druck nicht schmerzhaft.

11. XII. Patientin wird geheilt und ohne alle Beschwerden entlassen.

Fall VIII.

Der 44jährige Patient (Rendant) suchte am 14. IX. 03 zuerst meine Hilfe nach und gab an, dafs er im Juli dieses Jahres Influenza gehabt habe, nach der ein Schnupfen zurückgeblieben sei. Vor drei Wochen seien plötzlich sehr heftige Stirnkopfschmerzen aufgetreten, ein Spezialarzt habe Stirnhöhlenkatarrh diagnostiziert und zur Erleichterung des Abflusses beiderseits Teile der mittleren Muschel entfernt.

Dementsprechend ergab die rhinoskopische Untersuchung, ausser sehr starker Eiterung in der linken Nasenseite, beiderseits noch nicht verheilte Partien an den mittleren Muscheln, deren vorderes Ende entfernt ist, links in ziemlicher Ausdehnung. Die linke Stirnhöhlengegend ist auf Druck sehr schmerzhaft, indessen ist Patient auch sonst ausserordentlich empfindlich. Druck auf die rechte Stirngegend schmerzt ebenfalls, aber bedeutend weniger, als links.

Bei der Durchleuchtung bleibt die linke Stirnhöhle dunkel, während die rechte, sowie die beiden Kieferhöhlen hellen Schein geben. Die subjektiven Beschwerden sind aufserordentlich gross. Nachts hat Patient Ruhe, gleich nach dem Aufstehen fangen sehr heftige Schmerzen an und dauern bis zum Nachmittag, aber auch nach dem Verschwinden derselben ist Patient zu jeder geistigen Tätigkeit unfähig und kann nicht einmal Zeitung lesen.

Als nach mehrtägiger Behandlung die Wundflächen an den Muscheln sich reinigten, konnte man nach Kokainisierung sehen, dass vor dem stehen gebliebenen Stück der linken mittleren Muschel von oben her ein reichlicher Strom von rahmigem Eiter in die Nase floss. Mit der Stirnhöhlensonde gelang es, hoch hinauf bis in Frontalzellen zu kommen, die Stirnhöhle war indessen nicht zu sondieren.

Die Behandlung bestand in täglicher Ausspülung der Nase, Kokainisierung des Ductus naso-frontalis, soweit man eingehen konnte, und nachheriger Hartmannscher Luftdouche.

Unter diesen Maßnahmen besserte sich der Zustand. Die Kopfschmerzen traten zunächst weniger oft und weniger heftig auf und verschwanden schliesslich fast ganz.

Patient erholte sich sehr, machte grosse Spaziergänge und las ohne Beschwerden seine Zeitung. Die Sekretion wurde schleimig und nahm sehr ab, sodass ein Taschentuch pro Tag reichlich genügte. Am 10. X. ergab die Durchleuchtung, daß die linke Stirnhöhle fast ebenso hell und ebenso ausgedehnt leuchtete, wie die rechte.

Am 12. X. wurde Patient mit der Weisung, täglich noch eine Nasenspülung zu machen und Aristol zu insufflieren, entlassen.

Solange Patient zu Hause seinen Urlaub ausnutzte, blieb der Zustand auch befriedigend. Als er aber wieder zu arbeiten anfing, verschlechterte sich das Allgemeinbefinden von Tag zu Tag, sodass er am 16. XI. sich wieder vorstellte.

An diesem Tage war keine wesentliche Änderung des rhinoskopischen Bildes im Vergleich zur letzten Untersuchung zu konstatieren. Aus der Mündung des Ductus naso-frontalis links kam etwas glasiger Schleimeiter hervor. Auch die Gegend der rechten mittleren Muschel ist mit spärlichem eitrigem Sekret belegt. Nach vorne entleert Patient wenig, er spuckt das Sekret grösstenteils aus. Im Nasenrachenraum hängt ein Schleim-Eiterballen. Auf Druck sind beide Stirnhöhlen gleichmäßig und in geringem Grade schmerzhaft. Bei der Durchleuchtung bleiben beide Stirnhöhlen in grofser Ausdehnung gleichmäßig hell leuchtend.

Unter diesen Umständen bewog ich den Patienten, der angab, stark an Gewicht verloren zu haben, sich zunächst einer genauen Untersuchung aller inneren Organe zu unterziehen. Erst als diese Untersuchung von kompetentester Seite völlig normale Verhältnisse ergeben hatte, entschloss ich mich zur Probeeröffnung der Stirnhöhlen und zur eventuellen Radikaloperation.

Operation am 21. XI. 03. Inzision in der linken Augenbraue. Die Blutung ist ganz ausserordentlich stark. Nach Einmeisselung der dünnen Vorderwand der Stirnhöhle zeigt sich diese mit Schleimeiter und dicken ödematösen Granulationen ausgekleidet. Die Höhle ist recht gross und reicht sowohl nach oben, als auch besonders nach hinten sehr weit. Die Entfernung vom Rand der Knochenöffnung bis zum Grunde des orbitalen Processus beträgt 6 cm. Es wurde nun in typischer Weise die Radikaloperation nach Killian gemacht. Auch dieses Mal gelang die Bildung eines grofsen gestielten Lappens aus der Nasenschleimhaut.

Die Entfernung des Stirnhöhlenbodens war wegen der Tiefe der orbitalen Bucht recht schwierig, sie gelang aber unter Schonung der Trochlea. Beim Auskratzen der Schleimhaut am Septum interfrontale gelangt man plötzlich durch eine grofse Dehiscenz in die rechte Stirnhöhle.

Vor Vollendung der Toilette der linksseitigen Wundhöhle wurde die rechte Stirnhöhle nach Inzision in der rechten Augenbraue an der Vorderwand eröffnet und gesund befunden. Naht der Hautwunde. Drainage der linken Wundhöhle mit Glasdrain durch das l. Nasloch.

22. XI. Mäfsige Schmerzen. Kein Fieber.

23. XI. Verbandwechsel. Augen reizlos. Wunde reaktionslos.

24. XI. Herausnahme der Drahtnähte und des Drains.

26. XI. Wunde geheilt. Das Ödem in der Umgebung nimmt ab. Kleiner Schutzverband mit Gaze und Heftpflaster. Rhinoskopisch sieht man, wie im Fall VII, in den klaffenden Spalt, welcher vor dem Rest der mittleren Muschel gelegen ist und zur Operationshöhle führt.

1. XII. Die anfangs starke Wundsekretion nach der Nase und dem Rachen hin nimmt ab. Auf die Stirnhöhlengegend wird ein Priessnitzscher Verband gemacht.

9. XII. Die Sekretion ist fast vollständig versiegt. Patient klagt noch über allgemeine Mattigkeit, gelegentlichen Kopfdruck etc., hat aber keine Stirnhöhlenschmerzen. Der Verband bleibt fort.

15. XII. Pat. wird nach Hause entlassen. Die Stirnhaut ist noch nicht eingesunken. Das obere Augenlid ist noch ein wenig ödematös. Lokale Beschwerden bestehen nicht. In der rechten Nase ist die Schwellung der Schleimhaut verschwunden und die Sekretion versiegt. In der linken Nase besteht noch geringe Schleimabsonderung. Nach Abwischen derselben sieht man in den Zugang zur Operationshöhle hinein, der Folge von entzündlichen Erkrankungen ist. Pat. soll sich in 4 Wochen wieder einstellen.

Es ist nicht zu leugnen, dass die Ausführung der Killianschen Operation ziemlich grosse Anforderungen an die Technik des Operateurs stellt. Es wird daher jeder die Erfahrung machen, dass er um so sicherer, um so rascher und um so erfolgreicher operiert, je öfter er die Operation vornimmt. Ganz besonders mühevoll kann, wie schon Killian bemerkt, die Entfernung des Stirnhöhlenbodens sein, wenn es sich um einen Sinus frontalis handelt, welcher in vertikaler Richtung niedrig und in fronto-occipitaler Ausdehnung sehr tief ist. Letzteres war bei Fall I u. VIII sehr ausgeprägt. Unter solchen Umständen wird dieser Akt der Operation sehr erleichtert, wenn man bei Ablösung des Periosts am Orbitaldach nicht an der Trochlea Halt macht, sondern die Periorbita samt der Trochlea soweit ablöst, als das Orbitaldach dem Stirnhöhlenboden entspricht. Wenn man dafür sorgt, dass die Sehne des Musc. obliq. sup. mit ihrer Schlaufe, und diese mit dem Periost in Verbindung bleibt, und somit die Trochlea in toto abgelöst wird, so ist die Gefahr einer dauernden Funktionsstörung sehr gering; der ab-

gelöste Bezirk heilt an der Supraorbitalspange wieder an. Bei den fünf ersten Fällen wurde die Trochlea gelöst. Bei allen traten Doppelbilder entweder gar nicht, oder nur ganz vorübergehend auf, obgleich die Patienten vielfach darauf geprüft und aufmerksam gemacht wurden. Nur Fall IV hatte noch längere Zeit nach der Operation beim Blick nach unten eine Trübung des deutlichen Sehens durch teilweise Übereinanderlagerung von Doppelbildern. Wenn er auch in seinen geschäftlichen Verrichtungen (Pat. ist Gastwirt) dadurch nicht gestört wurde, so mahnt dies Ereignis doch zur Vorsicht und ich möchte daher die Loslösung der Trochlea nur für die Fälle reservieren, wo die Entfernung des Stirnhöhlenbodens von oben her nicht mit Sicherheit exakt vorgenommen werden kann. Bei der geringen Wahrscheinlichkeit, dass Doppelbilder entstehen, halte ich die radikale Entfernung des Stirnhöhlenbodens für wichtiger, als die Schonung der Trochlea. Wenn man letztere ablöst, so wird es sich vielleicht empfehlen, die Gegend der Rolle mit besonders tiefgreifender Naht zu fassen und nach oben zu fixieren.

Dass in den ersten Tagen Doppelbilder entstehen, kann nicht Wunder nehmen, doch liegt dies wohl nur zum Teil an einer vorübergehenden Störung des Obliquus; die Veränderungen in der Lage der Orbitalweichteile, wie sie durch Fortnahme des Orbitaldaches eintreten müssen und eine gewisse Reaktion des Orbitalinhalts auf den Eingriff können zu einer temporären Störung des binokularen Sehens führen, wie ja auch einzelne Patienten Killians vorübergehend Doppelbilder hatten. Bei unserm Patienten VI, dessen Trochlea nicht abgelöst worden war, bestanden noch vier Wochen nach der Operation Doppelbilder bei allen Blickrichtungen. Am stärksten war diese Störung ausgeprägt, als das Ödem des oberen Augenlids noch sehr ausgeprägt war. Die Doppelbilder gingen nach Ausstossung der Ligaturknoten und nach Abschwellen des Lides zurück. Da die augenärztliche Untersuchung das Intaktsein des Musc. obliquus superior ergeben hat, und es sich vielmehr um eine Störung der vom N. oculomotorius versorgten Muskeln handelte, so muss das Doppelsehen auf eine Verdrängung des Bulbus infolge entzündlicher Schwellung in seiner Umgebung bezogen werden.

In der Regel ist der Reiz, welcher bei der Operation und bei der Wundheilung auf den Orbitalinhalt ausgeübt wird, nicht sehr gross, denn es kam in keinem der acht Fälle zu einer iritischen Reizung, obwohl vor der Operation kein Atropin gegeben worden war. Sehr wichtig ist jedenfalls, dass man den Bulbus aufs sorgfältigste vor Druck

bewahrt und vor allem darauf achtet, dass nicht zahlreiche Arterienklemmen auf ihm lasten. Aus diesem Grunde habe ich bisher die spritzenden Gefässe sofort unterbunden, wenn auch zuzugeben ist, dass man durch sehr zahlreiche Unterbindungen die Prima intentio gefährdet oder spätere Wundstörungen bekommen kann.

Wenn die frontale Wand der Stirnhöhle und damit auch die Orbitalspange sehr dünn ist, so muss man mit äusserst scharfen Meisseln die Abgrenzung der Spange gegen den Stirnhöhlenboden vornehmen, sonst erlebt man, wie bei Fall III, eine Infraktion der Spange. Sie hat bei diesem Patienten analog dem Killianschen Fall VI keine Entstellung hinterlassen, war aber jedenfalls ein unerwünschtes und zu vermeidendes Ereignis.

Gewisse technische Schwierigkeiten ergeben sich auch bei Anlegung einer recht breiten Kommunikation der Wundhöhle mit der Nase. Nach Resektion des Processus frontalis des Oberkiefers, wobei man mit gut beissenden Zangen arbeiten muss und nicht an einem etwa noch festhängenden Knochenplättchen reissen darf — cave Einrisse in den Thränensack — gelangt man zwar leicht in die Frontal- und anderen Siebbeinzellen, die in allen acht Fällen miterkrankt waren; auch die Ausräumung des eventuell miterkrankten hinteren Siebbeins — Fall IV und V — macht keine Schwierigkeiten; aber sobald man den Schleimhautabschluss gegen die Nase hin durchbricht, tritt eine sehr störende heftige Blutung in die oberen Luftwege hinein auf, der man auch durch vorherige Tamponade der Nase nicht Herr werden kann. Da der Patient während dieses Operationsstadiums noch tief betäubt sein muss, so können sehr unangenehme Atmungsstörungen eintreten, zumal da das Manipulieren im Naseninnern an sich schon reflektorisch auf die Respiration schädigend einwirken kann. Vermehrt treten diese Störungen noch auf, wenn man an das Resecieren des vordern Teils der mittleren Muschel geht. Auch ist es bekanntlich viel leichter, am nicht narkotisierten Menschen unter Spiegelbeleuchtung intranasale Eingriffe zu machen, als am betäubten Patienten. Demgemäfs glaube ich, dass man am sichersten so verfährt, dass man einige Tage vor der Killianschen Operation ohne Narkose die intranasale Toilette macht, also Polypen entfernt, Hypertrophien abträgt und auch den vordern Teil der mittleren Muschel entfernt. Wo ich nach diesem Prinzip verfahren bin, war ich mit dem Nasenbefund im ferneren Verlauf der Nachbehandlung zufrieden (Fall I, II, IV, VI. VII und VIII). In den andern Fällen mussten trotz vermeintlicher

genügender Ausräumung während der Narkose späterhin noch Eingriffe im Naseninnern erfolgen (Fall III und V).

Eine Lappenbildung aus der Schleimhaut der lateralen Nasenwand, wie sie Killian beschreibt, gelang erst bei Fall VII.

Zum Teil wird dies, entsprechend den Erfahrungen Thieles und Noltenius', denen erst bei ihren letztoperierten Fällen die Lappenbildung gelang, an der noch nicht genug entwickelten Technik gelegen haben. In Fall IV und V glaube ich allerdings, dass auch die geübteste Hand nicht zum Ziel gekommen wäre, weil kein Material zur Plastik vorhanden war. In Fall IV war nämlich die ganze Nasenschleimhaut im Zustande hochgradigster polypöser Degeneration, sodass das Siebbein nasalwärts nirgendwo mit normaler Schleimhaut überkleidet war. In Fall V war das Siebbein so erweicht und mit Eiter durchsetzt, dass man beim Auslöffeln unversehens in die Nasenhöhle gelangte.

Zur Ausheilung ist diese Lappenplastik wohl nicht unbedingt nötig, wie ja auch die Resultate der ohne sie operierten Fälle befriedigend waren; aber zweifellos ist sie von hohem Wert, weil sie eine vorzeitige Verkleinerung der breiten Kommunikation nach der Nase hin verhindert. Wie sehr die operativ angelegten und nicht durch Plastik gedeckten Defekte in der Nase zur Verkleinerung neigen, sehen wir ja so eklatant bei Eröffnungen der Kieferhöhle von der Nase her, wo sogar grosse Resektionen oft keine Dauerlöcher geben.

Besonders in der ersten Zeit der Nachbehandlung muss der Abfluss des Sekrets aus der Wundhöhle in die Nase reichlich gewährleistet sein. Allerdings glaube ich nicht, wie Kümmel[1]) meint, dass sich nach Entfernung des Stirnhöhlenbodens leicht narbige Abschlüsse des lateralen Stirnhöhlenteils bilden, falls die Höhle geräumig ist; denn gerade die lateralen und die tief occipitalwärts reichenden Abschnitte grosser Höhlen werden durch die Orbitalweichteile ausgefüllt, resp. zur Verödung gebracht. Der nasale Teil der Höhle dagegen bleibt ein Trichter, der nicht verödet, sondern zum Teil durch Granulationsgewebe ausgefüllt, zum Teil durch Einwanderung von Nasenschleimhaut ausgekleidet wird (Killian l. c., S. 76 ff.). Dieser Teil der Wundhöhle muss natürlich in breitester Kommunikation mit der Nase bleiben und darf nicht der Herd einer Sekretverhaltung werden, und gerade er wird durch den Lappen zum Teil gedeckt.

[1]) Vortrag im Naturhistor. mediz. Verein in Heidelberg. Münchener mediz. Wochenschr. 1903, S. 1656.

Das Emporquellen der Weichteile nach Resektion des Stirnhöhlenbodens ist bei jungen Individuen stärker als bei alten, und bei Leuten mit prominentem Bulbus stärker als bei solchen mit tiefliegenden Augen. Bei Fall I riss das Periost der Orbita an einer Stelle ein und durch diesen Riss quoll das orbitale Fettgewebe so mächtig nach oben, dass dadurch eine Erschwerung des Arbeitens in der Tiefe eintrat. Aber gerade unter diesen Umständen ist es doppelt wichtig, dass der Stirnhöhlenboden radikal bis an die Umschlagstelle zur oberen Wand fortgenommen wird, damit keine knöchernen Nischen stehen bleiben, die dann im Sinne Kümmels isoliert würden. Ich halte für nicht ausgeschlossen, dass im Falle I derartige Verhältnisse vorgelegen haben.

Da der erste Fall operiert wurde, ehe mir die ausführliche Publikation Killians zugänglich war, so habe ich bezüglich der Wundnaht ähnliche Erfahrungen durchmachen müssen, wie der Autor der Methode. Ich fürchtete zunächst, die grosse Wunde primär zu vernähen und führte zum nachherigen Verdrusse Vioformgazedochte ein. In den späteren Fällen wurde dann mit bestem Erfolge primär genäht. Nicht ein einziges Mal wurde eine Stichkanaleiterung beobachtet, und ich möchte dies vor allem dem Nähen mit Draht zuschreiben.

Schon Killian empfiehlt Celluloidzwirn, weil bei Seidennaht die Stichkanaleiterungen sehr häufig waren. Diese Eiterungen sind besonders deshalb unerwünscht, weil das kosmetische Resultat ausserordentlich durch sie verschlechtert wird. Den dünnen Silberdraht, wie er von Witzel fast ausschliesslich benutzt wird, möchte ich gerade für diesen Zweck als ideales Nahtmaterial ansehen, weil er durch Auskochen absolut sicher zu sterilisieren ist und gegen Imbibition den denkbar grössten Schutz gewährt.

Eine Störung der Prima intentio — abgesehen von Fall I, wo letztere nicht beabsichtigt wurde — trat nur in Fall III auf. Ein Fehler in der Asepsis dürfte kaum vorliegen, eher möchte ich zwei Faktoren dafür verantwortlich machen, nämlich einmal eine gewisse Akutheit der Eiterung und zweitens die Eitererreger.

Aus der Krankengeschichte geht hervor, dass der Patient zwar seit Jahren gelegentlich Borkenbildung in der rechten Nase hatte, dass er aber erst seit einer Woche an plötzlich eingetretenen akuten Schmerzen litt. Es hat sich also offenbar um eine akute Exacerbation der chronischen Eiterung gehandelt und die Primärnaht versagte analog dem Falle XIV bei Killian. Wenn Killian im Anschluss an diese Erfahrung (Erysipel bei Primärnaht einer akut exacerbierten Stirn-

höhleneiterung) dringend rät, in solchen Fällen erst sekundär zu nähen, so muss die Frage aufgeworfen werden, wo man die Grenze zwischen akut und chronisch ziehen soll? In Fall VI z. B. bestanden so heftige subjektive Beschwerden und so starker Druckschmerz, dass man eine akute Exacerbation diagnostizieren durfte; trotzdem war die Heilung der Primärnaht eine glatte.

Was den Charakter der Eitererreger in Fall III anbelangt, so war das gelieferte Sekret ein eigentümliches. Während man sonst bei den Nebenhöhlenempyemen rahmigen Eiter oder Schleimeiter findet, und Krusten nur bei sehr spärlicher Sekretion gebildet werden, wurden hier von Anfang an Borken erzeugt, welche in Farbe und Konsistenz den Ozänaborken glichen, aber nicht fötid waren.

Im Wasser quollen diese Krusten zu weisslich grauen dicken Stücken auf. Wie der pathologisch-anatomische Bericht sagt, waren Diplokokken die Krankheitserreger.

Die leichten Störungen im Wundverlauf bei Fall II, IV und VI können nicht als Störungen der Prima intentio bezeichnet werden. Bei Fall II trat drei Wochen post operat. zweimal eine kleine Eiterpustel am untersten Rande des Hautschnittes am Nasenrücken auf. Sie heilte unter dem feuchten Verband, ohne dafs sich eine Ligatur oder dergleichen abgestofsen hätte. Vielleicht hatte sich Patient hier gekratzt. Bei Fall VI stiefsen sich mehrfach aus gleichartigen Pusteln Katgutligaturen ab. Bei Fall IV wurde 7 Tage nach der Operation eine kleine Menge Eiter und bei Fall VI am fünften Tage eine Retention von chokoladefarbener Brühe unter der Haut durch Einstich entleert. Es dürfte sich beide Male um Hämatombildung gehandelt haben.

Die guten Dienste, welche in Fall II der Priessnitzsche Verband mit Borsäurelösung leistete, bewogen mich auch in späteren Fällen ohne Wundstörung, denselben anzuwenden. Ich nahm an, dafs die feuchte Wärme einen günstigen Einfluss auf die Reparation in der Tiefe ausübe. Auch das subjektive Befinden war unter dem Verband sehr gut, sodass sich die Patienten IV und V nach vollzogener Heilung der Hautwunde den Verband freiwillig Nachts noch machten, »um besser zu schlafen«.

Zur Drainage benutzte ich Glasröhrchen von Bleistiftdicke mit seitlichen Löchern. Das Drain wurde bis in den nasalen Winkel der Wundhöhle geführt und durch eine Drahtnaht am Nasenflügel befestigt. Die Herausnahme erfolgte bei Fall II am zehnten Tage. Späterhin wurde es am vierten bis fünften Tage entfernt. Die Nähte wurden

des kosmetischen Resultates wegen stets schon am vierten Tage entfernt.

Über Schmerzen nach der Operation wurde bei normalem Wundverlauf kaum geklagt. Die Patientin V war die einzige, welche in der ersten Woche ohne Narkotikum nicht schlief. Nicht nur das subjektive Befinden, sondern auch der gute Wundverlauf hätte bei allen Patienten, mit Ausnahme von Fall I, nach 14 Tagen einen weiteren Hospitalaufenthalt unnötig gemacht, wenn nicht bei einzelnen Kranken äusserer Umstände und persönlichen Wunsches halber ein längeres Verweilen im Krankenhause stattgefunden hätte.

Von einer wirklichen Heilung ist selbstverständlich nach so kurzer Zeit noch keine Rede.

Heilung ist überhaupt ein relativer Begriff in diesem Falle. Auch nach Killians Methode wird es in Anbetracht des komplizierten Baues der pneumatischen Nebenräume der Nase nicht immer gelingen, eine Heilung im anatomischen Sinne zu erreichen. Man wird von Heilung im klinischen Sinne sprechen müssen, wenn 1. die Hautwunde geschlossen und vernarbt, 2. die Stirnhöhlengegend weder spontan noch auf Druck schmerzhaft ist, 3. keine stärkere Sekretion besteht und 4. der Patient arbeitsfähig ist.

Der vierten Bedingung genügen alle sieben Patienten. Sechs von ihnen erfüllen auch Bedingung 1—3.

Fall IV nimmt eine Sonderstellung ein. Zunächst fiel während der Nachbehandlung auf, dass die Haut über der Stirndelle zuweilen respiratorische Verschiebungen zeigte. Ferner blieb das Gewebe am nasalen Zugang zur Operationshöhle wulstig verdickt und ödematös gequollen. Letzterer Umstand konnte nicht Wunder nehmen, weil der reichliche Kieferhöhleneiter besonders bei Rückenlage in der Nacht die ganze Nasenschleimhaut bespülte. Die respiratorische Verschiebung der Stirnhaut war indessen sehr merkwürdig und konnte nur dadurch erklärt werden, dass es zu einer Taschenbildung an Stelle der knöchernen Stirnhöhle gekommen war. Diese Tasche hat sich wahrscheinlich zum Teil mit einer pyogenen Membran ausgekleidet und secerniert besonders dann stärker, wenn durch einen Schnupfen oder durch ein Trauma (cfr. Krankengeschichte) noch ein abnormer Reiz auf sie ausgeübt wird. Bei der Nachgiebigkeit ihrer häutigen Vorderwand und der Abflussmöglichkeit nach der Nase macht diese Eiterung aber keine Beschwerden und wird wohl keinen erneuten Eingriff erfordern. Da sich seit Abklingen der akuten Erscheinungen zu Anfang November kein Eiter mehr ausdrücken lässt und die Delle

tief bleibt, so ist zu hoffen, dass nach Ausheilen der Kieferhöhle auch hier völlige Verödung eintreten wird.

Fall V betrifft eine weibliche Patientin. Lange Zeit standen auch bei befriedigendem Aussehen der Narbe und des Naseninnern die subjektiven Beschwerden im Vordergrund. Dabei ist zu berücksichtigen, dass die 46jährige unverheiratete Patientin auch an klimakterischen Beschwerden, an Ohrensausen und sonstigen nervösen Reizzuständen litt. Immerhin ist nicht anzunehmen, dass die Klagen ganz grundlos waren, weil nach der postoperativen Verkleinerung des Restes der mittleren Muschel diese Beschwerden allmählich zurückgegangen sind, und weil die, wenn auch spärliche Borkenbildung in der Nase darauf hinweist, dass der Prozess im Siebbein noch nicht völlig zum Stillstand gekommen ist.

Aus der Krankengeschichte geht hervor, dass bei dieser Kranken das Siebbein sehr ausgedehnt erkrankt war. Vielleicht war die Auskratzung der erkrankten Zellen noch nicht gründlich genug und die bullös aufgetriebene mittlere Muschel in nicht genügender Ausdehnung abgetragen, um dem Wundsekret ganz ungehinderten Abfluss in die Nase hinein zu gestatten.

In der Notwendigkeit, nachträglich noch Eingriffe an der mittleren Muschel vorzunehmen, besteht eine Analogie von Fall V zu dem nicht geheilten Fall III.

Bei Fall III ist die Stirnhöhle selbst vollständig verödet. Die normale Stirnhaut bekleidet eine ganz schmerzlose Delle über der rechten Augenbraue. Nirgendwo findet sich Schwellung und Rötung, und es ist sogar der Defekt in der Spange deutlich zu palpieren. Der Patient, welcher Schutzmann ist, kann seinem Berufe in Wind und Wetter nachgehen, aber in die Nase hinein werden noch reichlich Borken abgesetzt und gelegentlich — etwa wöchentlich einmal — treten kurz dauernde, heftige Schmerzen in der rechten Stirngegend auf.

Ob an dem minder günstigen Verlaufe von Fall III auch der Charakter der Eitererreger Schuld trägt, kann nicht sicher entschieden werden, jedenfalls mahnt das Resultat im Verein mit den in Fall V gemachten Erfahrungen dazu, durch Resektion der mittleren Muschel aufs breiteste den Zugang zur Nase frei zu machen und die Lappenplastik auszuführen.

Bei Fall III war auch an die Möglichkeit zu denken, dass die nachträglich infizierte linke Stirnhöhle ihren Eiter durch die Dehiscenzen im Septum interfrontale nach rechts entleerte. Dagegen spricht die

vollkommene Reaktionslosigkeit der Stirnhaut über der Delle und der fehlende spontane und Druckschmerz im Bereiche der linken Stirnhöhle.

In Fall VIII ist trotz Perforierung der die Dehiszenz verschliessenden Schleimhaut der l. Stirnhöhle bei der Operation keine Infektion eingetreten.

Das kosmetische Resultat ist — mit Ausnahme des atypisch operierten Falles I — ein vorzügliches. Die Narbe bedingt bei keinem Patienten eine Entstellung, man muss geradezu nach ihr suchen, um sie selbst in einer schwach entwickelten Augenbraue (Fall II, IV und V) zu sehen. Es ist schwer zu verstehen, wie Lermoyez[1]) der Killianschen Methode die Hinterlassung von entstellenden Narbenkeloiden vorwirft. Wahrscheinlich hat er nur Fälle gesehen, die operiert wurden, ehe Killian seine Methode — speziell in Bezug auf primäre Naht — fertig ausgearbeitet hatte.

Wenn die Narbe auch keine Entstellung bedingt, so ist doch durch Entstehen einer Delle auf der betreffenden Stirnseite eine gewisse Entstellung unvermeidlich. Bei grossen Stirnhöhlen ist diese Delle auch recht deutlich sichtbar (Fall II, III und IV), aber um das kosmetische Resultat abzuschätzen, darf man einen nach Killian Operierten nicht mit einem gesunden, sondern mit einem nach anderen Verfahren operierten Patienten vergleichen. Meine persönlichen Erfahrungen beschränken sich auf solche Kranke, welche mit Entfernung der Vorderwand, mit Entfernung der ganzen Vorder- und Unterwand, und auf solche, die nach Incision in oder über der Augenbraue mit blosser Eröffnung der Stirnhöhle an der Vorderwand und Nachbehandlung durch Tamponade oder Spülung behandelt worden sind. Die letzte Methode, welche übrigens wohl als obsolet bezeichnet werden darf, macht eine unverhältnismäfsige Entstellung, zumal wenn über der Augenbraue incidiert wird. Die hässliche, keloidartige Narbe, wie sie sich nach längerem Offenhalten der Wunde stets bildet, verunstaltet die Stirn ganz besonders dann, wenn sie durch eine partielle Ausheilung der Stirnhöhle — Radikalheilung kommt nicht zustande — tief eingezogen wird.

Dass die Entfernung der Vorder- und Unterwand ohne Schonung der Augenbrauenspange eine sehr erhebliche Entstellung macht, braucht nicht erörtert zu werden.

---

[1]) Société parisienne d'oto-rhino-laryngologie. 14. XI. 1902. Referat im Centralblatt f. Ohrenheilkunde, Bd. I, S. 190.

Die Kuhntsche Methode endlich kommt, was Vermeidung der Entstellung angeht, der Killianschen Methode am nächsten, aber Killian zieht auch die Orbitalweichteile zur Ausfüllung der Höhle heran, und das gibt der Methode — ganz abgesehen vom Heilungsresultat — einen Vorsprung in kosmetischer Beziehung.

Bei kleinen Stirnhöhlen ist auch die entstehende Delle sehr wenig auffallend. Bei Fall V sieht man dieselbe gar nicht, man kann sie nur palpieren. Bei Fall IV ist trotz grosser Ausdehnung des Sinus frontalis nach oben die Grube verhältnismäfsig flach, dank dem sorgfältigen Abschrägen der Grubenränder und der relativ mäfsigen Tiefe der Höhle. In Fall VI, der, wie erwähnt, anderwärts mit grosser Entstellung operiert wurde, ist der kosmetische Effekt jetzt besser als vorher, weil die alte Narbe in der Stirnhaut über der Augenbraue nicht mehr in einen scharfrandigen Defekt des Stirnbeins hineingezogen ist, sondern der flachen Delle glatt aufliegt. Nur in Fall II und III mit ihren aussergewöhnlich grossen Stirnhöhlen sind auch tiefe Dellen entstanden; dennoch ist der kosmetische Effekt, verglichen mit den anderen Methoden, ein vorzüglicher. Eine Ausfüllung mit Paraffin wäre in Erwägung zu ziehen, wenn die Patienten eine Beseitigung der Grube wünschten. Dieser Wunsch ist indessen nicht geäussert worden, und ich beabsichtige nicht, die Patienten dazu zu überreden.

Meine bisherigen Erfahrungen mit Killians Operation haben mich so befriedigt, dass ich sie in therapeutischer und kosmetischer Beziehung für das bestmögliche Verfahren bei chronischer Stirnhöhleneiterung halte und fernerhin kein anderes Operationsverfahren mehr einschlagen werde.

Zum Schlusse möchte ich noch mit einigen Worten auf den diagnostischen Wert der Stirnhöhlendurchleuchtung eingehen. Ich bin lange Zeit hindurch ein Anhänger der Diaphanoskopie gewesen, nicht in dem Sinne, dass ich den Ausfall der Durchleuchtung als allein mafsgebend für das therapeutische Verhalten angesehen hätte, aber doch insoweit, dass ich bei deutlichem und von der gesunden Seite nicht differierendem Hellbleiben einer Stirnhöhle auf die Abwesenheit von Eiter und Granulationsgewebe, resp. auf das Fehlen einer schweren Entzündung der Schleimhaut schloss.

Diese Ansicht habe ich auf Grund der in Fall VIII gemachten Erfahrung einer Revision unterziehen müssen. Sogar von den Gegnern der Durchleuchtung wurde bisher zugegeben, dass die Verdunkelung einer Stirnhöhle zu Beginn der Behandlung und ihr Hellwerden im

Verlaufe derselben einen diagnostischen Wert habe. In unserem Fall VIII hat sogar dies versagt. Wie aus der Krankengeschichte ersichtlich, blieb bei Eintritt in die Behandlung die linke Stirnhöhle diaphanoskopisch dunkel, hellte sich dann auf und war bei der Wiederkehr des Patienten tadellos hell: Nicht nur bestand beiderseits völlige Kongruenz der hellen Bezirke, sondern sie waren auch einer normalen Stirnhöhlenkontur ganz entsprechend geformt und recht scharf gegen die dunkel bleibenden Partien abgegrenzt, sodass gar kein Zweifel darüber bestehen konnte, dass man es mit einem Stirnhöhlenschein zu thun hatte. Die zwei Tage nachher ausgeführte Eröffnung beider Stirnhöhlen ergab beiderseits grosse Stirnhöhlen von gleicher Ausdehnung und sehr dünner Vorderwand, von denen die rechte normal und die linke mit Schleimeiter und einem dicken Polster von Granulationsgewebe ausgefüllt war.

Dass das Dunkelbleiben einer Stirnhöhle nicht ohne weiteres auf ein Empyem schliessen läst, ist stets unbestritten gewesen und konnte dem Wert der Diaphanoskopie keinen Abbruch tun. Wenn aber eine schwer eitrig erkrankte Stirnhöhle, wie in unserem Falle, tadellos hell bleibt, genau wie die nachweislich gesunde, so ist damit der Beweis geliefert, dass die Diaphanoskopie auch nicht als Hilfsmittel unserer Diagnose eine Bedeutuug beanspruchen darf.

V.

(Aus der Ohren- und Kehlkopfklinik in Rostock.)

Ein Fall von akustisch-optischer Synästhesie (Farbenhören).

Von Dr. med. Tatsusaburo Sarai aus Japan.

Bei der Seltenheit dieses merkwürdigen und noch nicht genügend erforschten Krankheitsbildes dürfte die Mitteilung eines neuen gut beobachteten Falles gerechtfertigt erscheinen.

Frau N. N., 54 Jahre alt, ist in unglücklichen Familienverhältnissen aufgewachsen. Von früher Kindheit an wurde sie viele Jahre lang in der Umgebung ihres geisteskranken Vaters gelassen, der sie entsetzlich quälte und tyrannisierte. Unter solchen Einwirkungen gedieh sie zwar körperlich in normaler Weise, wurde aber geistig sehr erregbar und in mancher Beziehung wunderlich, wie aus ihren unten folgenden eigenen schriftlichen Mitteilungen deutlich hervorgeht. Viel-

leicht trug auch hierzu die erbliche Belastung bei. Ein Bruder, der, anscheinend durch eigene Schuld, in eine verzweifelte Lage geraten war, endete durch Selbstmord.

Die Untersuchung der Augen und Ohren ergab keine nennenswerte pathologische Befunde. Subjektive Geräusche sind nicht vorhanden.

Das Farbenhören trat schon in der Kindheit auf. Ich lasse den Bericht der Kranken darüber wörtlich folgen:

»Als ich 8—10 Jahre alt war, holte mich eine ältere Dame häufig zu sich, um sich mit mir zu beschäftigen, wohl aus Mitleid mit meiner einsamen trübseligen Kindheit. Das waren Festtage, nur durfte ihre erwachsene Tochter nicht singen. Es sollte ja sehr schön sein, ich aber ertrug die schreiend gelbe Farbe und die spitzigen Formen, die ich dabei sah, nicht, sondern brach in krampfhaftes Weinen aus, wenn man mich nicht hinaus liess.«

»Mit 16 Jahren war ich einige Wochen in W. zum Besuch bei entfernten Verwandten, ganz jungen Leuten. Die Frau war musikalisch sehr geschult, und man sprach von ihrer schönen Altstimme. Ich vertrug diese Stimme durchaus nicht, weil ich beständig dabei wie in Blut sah, dickes, hässliches, eintönig rotes Blut, kein fröhlich fliessendes; mir wurde schlecht dabei, obwohl mich der Anblick von Blut sonst nicht stört. Mein Vetter, der Mann der Sängerin, war nicht geschult, spielte aber alles nach dem Gehör; wenn der im Dämmern eine Kette von Melodien aneinander flocht und halblaut dazu sang, brachte mich nichts fort, das Farbenspiel war wunderhübsch.«

»Klavier führt mir, wenn es nicht in bestimmter Art zu Gehör gebracht wird, meistens störende Farben und Formen vor; bei ungeübtem Spiel und hartem Ton sehe ich eine Menge kleiner Bauklötzchen, wie die Kinder bekommen, in gelb und rot, durcheinander geworfen, hart und eckig.«

»Streich- und Blasinstrumente bewegen sich in sehr wenig Farben; Orchester von Blechmusik in desto mehr. — Ich schrieb einmal Feuilletons für eine grössere Zeitung; in einem solchen aus Genf hatte ich ahnungslos hingeschrieben, bz. des Innern der russischen Kapelle: »»Eine wahre Janitscharenmusik von Farben stürmt von den Wänden auf den Beschauer ein.«« Diesen Satz hat mir der Chefredakteur, der sonst alles von mir anstandslos abdruckte, gestrichen.«

»Nachtigallengesang bei Nacht konnte mich von jeher wild machen. Ich brauchte zum mühsamen Einschlafen sehr dunkle Räume, liebte aber stets offene Fenster. In unserem Garten nisteten gewöhnlich

Nachtigallen: wie häufig haben sie mich trotz aller Anstrengungen um Schlaf und Ruhe gebracht! Ich musste aufstehen und Licht machen, so quälte mich die Farbenbegleitung. Denn auf dem tiefdunklen, scheinbar unbegrenzten Hintergrunde schossen die Töne durcheinander wie schmale, in fast allen Farben leuchtende Bänder (wie z. B. Lametta), die tollsten Verschlingungen! Der heutige Kunststil, bei dem man ja oft an verwirrte Bindfadenhaufen erinnert wird, die sich verzweifelt durcheinander schlängelnd, selbst zu entwirren suchen, gibt eine Illustration dazu. Die vollen einzelnen Töne fielen dazwischen nieder wie leuchtende schwere Tropfen.«

»Spieluhren, besonders kleinere, bringen mir buntes fliessendes Wasser, hauptsächlich irisierend und mehr oder weniger leuchtend, zur Vorstellung.«

»Einmal als ich im Dämmern eine Flöte hörte, war es, als ob die Töne wie farbige Tropfen herunter fielen. Bei den Strassengeräuschen, die sich mehr in grau und gelb abspielen, sind es nur die einzelnen unvermittelt lauteren, kurzen Geräusche, die mir im Schreck stahlblaue Blitze — sehr kurz und rasch — entlocken.«

»Das Meer gibt mir die liebsten Töne, resp. Geräusche. Darum fesselt es mich immer mehr und hält mich hier fest. Doch noch niemals sah ich Farben dabei.« —

Von ihren Beobachtungen machte die Kranke viele Jahre lang niemanden Mitteilung. Erst als sie einmal bei einem Konzerte den Wagnerschen Siegfriedmarsch, den sie kurz vorher schon gehört hatte, allein an den dabei aufgetretenen Farbenerscheinungen — »an dem barocken Durcheinander von Formen und Farben« — wiedererkannte, entdeckte sie das Leiden ihrem Manne und später, bei Gelegenheit eines Gespräches über Bilder und Farben, einer befreundeten Malerin. Dieses Geständnis führte zu einem Experimente, über welches die Kranke folgendes berichtet:

»Im Herbst kam der Sohn, um sich vom rühmlich bestandenen Examen zu erholen, auf das väterliche Gut. Wir wurden bald die besten Freunde, und nicht lange, so hiess es: B. muss Ihnen Zither vorspielen, er spielt reizend. Ich wehrte mich, solange die Höflichkeit es nur erlaubte, jedoch schliesslich musste ich nachgeben, sie wollten zu gern wissen, was ich bei B.s Zitherspiel sehen würde. Das sagten sie mir aber nicht vorher. Ich machte dann meine Bedingungen: eine verdeckte Lampe — allein mit B. — und das Vermeiden gewisser Melodien. — Alles geschah nach Wunsch. B. spielte so weich und

innig, dass ich ihm am Schlusse sagte: »»Sollten Sie übrigens einmal den Wunsch haben, für kalt gehalten zu werden, so spielen sie ums Himmelswillen nicht Zither vor, dann glaubts Ihnen überhaupt keiner.«« — Also ich sah, was ich noch nie zuvor gesehen hatte, eine ganze Anzahl vielleicht nussgrosser farbloser Kugeln, wie Seifenblasen zart, die anfingen, aus sich heraus in den zartesten Farben zu leuchten (ohne hellen Kern). Kein schreiender Farbenton, besonders kein blau oder grün, sonst aber alle Schattierungen, rosa, rot, rötliches Violett, gelb, irisierend und Farben, wie sie oft bei Sonnenuntergang vorkommen. Aber alles rund, zart, weich. All diese Leuchtkügelchen schienen an haarfeinen, wohl spannenlangen Stielchen zu hängen, denn sie flogen nicht fort, sondern bewegten sich rhythmisch, wie in sanfter Wellenbewegung, schwingend, schwebend. wie wenn das Korn im Luftzug schwankt. Ich sah nicht, woraus die Stielchen emporwuchsen — es hatte etwas ungemein Liebliches, Beschwichtigendes. Trotzdem taten die wohlbekannten Melodien mir zu weh, um sie lange zu hören, und ich habe nachher sehr lange geweint.« —

Es schien nun von Interesse, mit der Bezoldschen kontinuierlichen Tonreihe zu prüfen, ob die verschiedenen Töne der musikalischen Skala bestimmte Farben hervorriefen und ob der Tonskala auch eine Farbenskala entspräche. Die Prüfung wurde mehrmals an verschiedenen Tagen mit regelloser Folge der Töne vorgenommen und gab jedesmal das gleiche Resultat:

D 2 schwarzgrau.
E 2 grauschwarz.
G 2 »wie dunkle Wolken.«
D 1 »wie Dampfschiffwolken.«
A 1 »dunkel bleibt es immer.«
G grau dunkel.
e dunkel.
g dunkel.
a keine deutliche Farbe.
e 1 nach der einen Seite gelblich.
a 1 geht ins Gelbe.
e 2 } gelb, etwas rot
a 2 } angehaucht.
c 3 sehr grelles Gelb.
a 3 rot.
c 4 scharfes rot.

a 4 scharlachrot — gelb mit Schimmer von Rot.
h 6 gelb, mehr ins Rote
f 6 noch mehr rot } Galton.

Tragen wir nun die von unserer Kranken beobachteten Erscheinungen in das Frageschema von Laignel-Lavastine[1]) ein, so ergibt sich aus dem schon Mitgeteilten und aus weiteren Angaben der Kranken folgendes:

Fragenschema von Laignel-Lavastine.

1. Ist das Hören eines Geräusches von einer Lichterscheinung begleitet?

   Nur wenn Pat. durch das Geräusch erschrickt, dann stahlblauer Schein. Meeresrauschen ohne Farbenerscheinung.

2. Ist das Hören eines Klanges von einem Farbenbild begleitet?

   Im Dunkeln stets, sonst nicht immer.

3. Ist das Hören der Vokale von einem für jeden Vokal verschiedenen Farbenbild begleitet?

   Ja.

4. Welches sind die den Vokalen entsprechenden Farben?

   A weiss, E gelb, I rot, O grau, U schwarz. Vokale erscheinen auch oft auf dem Papier in ihrer Farbe, besonders E.

5. Ist die durch Zusammentreten des Vokales mit Konsonanten hervorgebrachte Modifikation von einer Modifikation der Vokalfarben gefolgt?

   Nein.

6. Treten Farben von Silben, Konkreta, Abstrakta, Eigennamen, auf?

   Nur bei Eigennamen. So erscheint »Ulrich« ganz schwarz, »Robert« ganz grau entsprechend der Farbe des vorherrschenden Vokales. Nur bei »Emil« kommen beide Vokalfarben, gelb und rot, nebeneinander zur Erscheinung. Mit den Zahlen werden keine Farben verbunden.

7. Ist das gelesene Wort, das Wortbild, von Farbenbildern begleitet?

   Nur einzelne Vokale (s. o. Frage 4).

[1]) Vgl. Stelzner, v. Graefes Archiv für Ophthalmologie Bd. 55, S. 549 und Laignel-Lavastine, Revue Neurolog. 1901.

8. Ist beim Suchen eines Wortes im Gedächtnis die Erinnerung an die Farbenbilder von Nutzen?
   Nein.
9. Durch welchen Vorgang?
   — — —
10. Ist reciprok das Sehen eines Lichtes, einer Farbe von akustischen Erscheinungen begleitet?
    Nein.
11. Reciproke Wirkungen der akustischen und visuellen Empfindungen?
    — — —

H. F. Stelzner[1]) hat eine Vokalfarbentabelle über 3 eigene und 4 aus der Literatur gesammelte Fälle zusammengestellt. Nach Einfügung der von unserer Kranken gesehenen Vokalfarben gestaltet sich die Tabelle folgendermassen:

A.		E.		I.	
Schwarz . .	3 mal	Gelb . . .	3 mal	Rot . . .	4 mal
Weiss . .	2 „	Grau . . .	2 „	Gelb . . .	1 „
Rosa . . .	1 „	Weiss . .	2 „	Blau . . .	1 „
Rot . . .	1 „	Grün . . .	1 „	Weiss . .	1 „
Grau . . .	1 „			»Strahlend«	1 „

O.		U.	
Hellbraun .	4 mal	Blau . . .	3 mal
Schwarz . .	1 „	Schwarz . .	2 „
Weiss . .	1 „	Grau . . .	1 „
Blau . . .	1 „	Rot . . .	1 „
Grau . . .	1 „	Grün . . .	1 „

Herrn Professor Körner bin ich für die Überlassung dieses Falles zu Dank verpflichtet.

[1]) l. c.

VI.

(Aus der Ohren- und Kehlkopfklinik in Rostock.)

Herpes der Ohrmuschel mit Neuritis des Nervus facialis.

Von Dr. Tatsusaburo Sarai aus Japan.

Mit einem Zusatze von O. Körner.

Über das gleichzeitige Auftreten eines Bläschenausschlags an der Ohrmuschel und einer Lähmung des mimischen Gesichtsnerven besitzen wir nur spärliche Kenntnisse. Die einzigen Otologen, die über eigene Beobachtungen dieses Vorkommnisses berichten, sind Gruber und Politzer. Wie wenig bekannt aber ihre Angaben geworden sind, geht schon daraus hervor, dass weder in dem Schwartzeschen Sammelwerke, noch in Blau's Encyklopädie die Facialislähmung als Komplikation des Herpes auriculae erwähnt ist.

Geht nun schon aus Grubers und Politzers Mitteilungen, auf die ich unten ausführlicher zurückkomme, mit grosser Wahrscheinlichkeit hervor, dass es sich in den bisher beobachteten Fällen nicht um das zufällige gleichzeitige Auftreten der Neuritis nervi facialis und des Herpes auriculae, sondern um einen Zusammenhang beider Störungen handelt, so wird diese Wahrscheinlichkeit durch einen neuen gleichartigen Fall nahezu zur Gewissheit erhoben.

Unser Fall war folgender:

Die 24jährige, sonst gesunde Anna C. bekam am 1. X. 1902 aus unbekannter Ursache ziemlich heftige Schmerzen im und vor dem linken Ohre und tags darauf eine linksseitige Facialislähmung.

Bei der ersten Untersuchung am 4. X. wurde folgender Befund notiert: Links völlige Lähmung aller Gesichtsäste des Nervus facialis. Geschmackslähmung am vorderen Drittel der linken Zungenhälfte, Gaumenstellung und -Bewegung beiderseits gleich und völlig normal. In der linken Cavitas conchae auf gerötetem und etwas geschwelltem Grunde hirsekorngrosse Bläschen mit hellem Inhalte; schmerzhafte Schwellung in der linken Fossa retromaxillaris, offenbar geschwellte Drüse, aber nicht deutlich abgrenzbar. Gehörgang, Trommelfell und Hörweite völlig normal.

Die Schmerzen bestehen noch in der schon angegebenen Art. Wann die Bläschen erschienen sind, weiss die Kranke nicht anzugeben,

da sie seit dem Beginne der Schmerzen das Ohr mit einem umgebundenen Tuche verdeckt hatte.

Der Verlauf war folgender:

In den ersten Tagen hochnormale, dann normale Temperaturen. Unter Salbenverbänden heilten die Bläschen in 13 Tagen; neue Eruptionen sind nicht entstanden. Die Schmerzen hörten schon am 2. Tage der Behandlung auf. Die Facialislähmung verschwand trotz elektrischer Behandlung erst im 5. Monate völlig.

Ehe ich den ätiologischen Zusammenhang zwischen der Neuritis des Facialis und dem Herpes bespreche, will ich die Beobachtungen von Politzer und Gruber anführen.

Politzer sagt in der 3. Auflage seines Lehrbuchs der Ohrenheilkunde (1893) auf S. 167 bei Besprechung des Herpes der Ohrmuschel: »Zuweilen tritt, wie ich in einigen Fällen beobachtete, gleichzeitig mit der Eruption eine Paralyse des Facialnerven der betreffenden Seite ein. — — — Zurückbleibende Neuralgien, wie sie nach Ablauf des Herpes Zoster längs der Interkostalnerven vorzukommen pflegen, habe ich nur in einem Falle beobachtet, bei welchem sie erst mehrere Wochen nach der Heilung schwanden.«

Grubers Mitteilung (Ärztl. Ber. d. k. k. allgem. Krankenhauses zu Wien vom Jahre 1887. Wien 1889, p. 180.) stand mir nicht im Originale zur Verfügung. Ich gebe deshalb das Referat von Blau (Bericht über die Leistungen in der Ohrenheilkunde während der Jahre 1888 und 1889, Leipzig 1890, p. 118) wörtlich wieder: Bei dem 31jährigen anämischen Patienten hatten sich vor 3 Tagen heftige Schmerzen zuerst in der linken Stirnhälfte, dann in der Ohrmuschel eingestellt, dazu trat eine Schwellung der letzteren und 2 Tage später eine Verziehung des Gesichtes. Die Untersuchung ergab die Muschel an ihrer vorderen Fläche geschwollen, gerötet und heiss; in der Concha eine Gruppe linsengrosser, dunkelblaugrauer, anscheinend mit seröser, etwas blutig tingierter Flüssigkeit gefüllter Bläschen; die gegen den Gehörgang zu liegenden waren schon mit eingetrocknetem Eiter gefüllt. Im Meatus geringe Eitermengen, seine hintere Wand, sowie das Trommelfell entzündet. Totale linksseitige Facialislähmung. Am nächsten Tage waren die Schmerzen nach Auflegen von in 5 % Kokainlösung getauchten Wattestückchen auf die Bläschen geschwunden, dagegen zeigte sich am Anthelix eine neue Bläschengruppe. Im ganzen brauchte die Ohraffektion zu ihrer Heilung 2 Wochen, während die Facialisparalyse

unter galvanischer Behandlung innerhalb 6 Wochen bis auf einen geringen Rest zurückging.«

Zur Erklärung solcher Fälle liegt es nahe, den Herpes Zoster längs erkrankter Interkostalnerven heranzuziehen. Derselbe wird allgemein auf eine trophische Störung durch die Neuritis des primär erkrankten Nerven bezw. seines Intervertebralganglion zurückgeführt. Nun sassen aber in den hier zu besprechenden Fällen die Bläschen nicht im Gebiete des Nervus facialis, sondern in dem des Auriculo-temporalis. Wahrscheinlich handelt es sich also um eine primäre Neuritis des Auriculo-temporalis, die einerseits zum Herpes führt, und andererseits durch die Anastomosen mit dem Facialis auf diesen übergeht.

Zusatz von O. Körner. Herr Dr. Sarai war genötigt in seine Heimat zurückzukehren, und hat deshalb nur in der otologischen Literatur nach ähnlichen Fällen suchen können. Ich habe nun die übrige Literatur durchgesehen und noch mehr Fälle von Herpes auriculae mit Facialislähmung gefunden. Dieselben findet man angeführt bei Strübing (Deutsches Archiv für klinische Medizin, Bd. 37) und bei Lesser (Verhandlungen des IV. Deutschen Dermatologenkongresses). Der Zufall wollte es, dass ich kürzlich einen weiteren Fall untersuchen konnte, bei dem der Herpes nicht nur zur Facialis-, sondern auch zur Acusticus-Lähmung geführt hatte. Dieser Fall soll in der Münchener medizinischen Wochenschrift mitgeteilt werden.

VII.

(Aus der Poliklinik für ohrenkranke Kinder in Dresden-Johannstadt. Vorstand: Dr. med. R. Hoffmann.)

Ein Fall primärer, isolierter Mittelohrtuberkulose.

Von Dr. A. Rebbeling,
Assistenzarzt.

Die Feststellung primärer Tuberkulose der einzelnen Organe ist mit erheblicher Schwierigkeit verbunden, da die befallenen Individuen abgesehen von seltenen Fällen an dem primären Erkrankungsherde allein nicht zugrunde gehen, sondern erst, nachdem das tuberkulöse Virus eine weitere Verbreitung im Körper gefunden hat. Bei einem Organe, wie dem Ohr, das eine lebenswichtige Aufgabe nicht erfüllt,

ist diese Feststellung naturgemäss besonders schwierig, ja sie ist eigentlich vom Zufall abhängig. Daher ist es auch zu erklären, dass über die primäre Tuberkulose des Ohres sehr wenig bekannt ist und es dürfte deshalb der folgende Fall einiges Interesse verdienen.

Otto B., 10 Wochen alt, wird am 21. 10. 99 in die obige Poliklinik gebracht, weil das rechte Ohr läuft; seit wann ist nicht zu erfahren. Der Eiter soll in der letzten Zeit übel gerochen haben. Seit 8 Tagen ist das Gesicht schief, weswegen das Kind schlecht trinkt. Die Mutter leidet an Lungentuberkulose.

Das Kind ist mässig entwickelt.

Rechts totale Facialislähmung, Weichteile vor der Ohrenmuschel geschwollen, besonders auf dem Jochbogen und oberhalb desselben; hinter der Ohrmuschel keine Schwellung. Im Gehörgang übelriechender Eiter; derselbe in seinem medialsten Teile durch Granulationen verlegt, die aus dem oberen Teile der Paukenhöhle kommen.

Granulationen werden mit kalter Schlinge entfernt, wobei der Hammerkopf mit extrahiert wird. Mit der Sonde kommt man nach hinten oben leicht ins Antrum.

Am 29. 10. Freilegung der Mittelohrräume nach Stacke. Dabei entleert sich ein subperiostaler Abszess von der Superfacies meatus her. Auf dieser, am Dach der Paukenhöhle, am Boden derselben und an der medialen Wand Granulationen, ebenso im Antrum. Mit der Sonde ist in der Tubengegend rauher Knochen zu fühlen. Der Amboss ist in die Granulationen eingebettet und wird mit der Pinzette entfernt. Unter den entfernten Granulationen befindet sich auch der Steigbügel.

Die Granulationen werden gleich nach Beendigung der Operation in die Bauchhöhle zweier Meerschweinchen gebracht, welche 8 Wochen später an typischer Tuberkulose eingehen. Diese Untersuchung hatte Herr Prof. Dr. Schlossmann, dirig. Arzt der Säuglingshäuser hier, freundlichst übernommen.

Die Wunde granulierte schlecht und musste wiederholt ausgeschabt werden. Aus der Tubengegend fortwährend starke Eiterung.

Facialislähmung nach der Operation nicht verändert. Deshalb Nahrungsaufnahme sehr schlecht.

Von Anfang Dezember an mässiges Fieber. Ende Dezember traten am rechten Ellenbogen und am linken Unterschenkel Abszesse auf. Am 6. 1. 00 Exitus letalis.

Obduktionsbefund: Männliches Kind, sehr stark abgemagert. Unterhautzellgewebe fast vollständig geschwunden. Muskulatur sehr dünn, hellrot, trocken. Hinter dem rechten Ohr eine ca. 4 cm lange, 2,5 cm breite, granulierende Wunde. Von hier aus führt ein trichterförmiges Loch medialwärts in den Knochen.

Harte Hirnhaut ohne Befund. Die sämtlichen Blutleiter enthalten keine Thromben. Weiche Hirnhaut zart, an der Convexität mässig

injiziert, an der Basis Blutgefässe bis in die feinsten Verzweigungen stark gefüllt. Um das Chiasma herum leichte Fibrinauflagerungen. Gehirn ödematös mit geringem Blutgehalt. Die Ventrikel enthalten ziemlich reichlich klare Flüssigkeit.

Ueberzug der Lungen glatt und glänzend, an kleinen Partien des rechten Unterlappens und beider Oberlappen mit feinem Fibrinbelag bedeckt. Beiderseits eitrige Bronchitis. Im rechten Unterlappen Bronchopneumonie, in beiden Oberlappen Abszesse. Keine Tuberkulose zu konstatieren. Bronchialdrüsen, Larynx, Tonsillen ebenfalls frei von Tuberkulose. Herz dünn und schlaff. Bauchfell glatt und spiegelnd. Nieren anämisch. Milz schlaff. Im Darm geringe Schwellung der solitären Follikel. Mesenterialdrüsen, Pancreas, Nebennieren, Harnblase ohne Befund.

Die Gehörknöchelchen zeigten folgenden makroskopischen Befund: Hammergriff fehlt. Granulationen an der medialen Fläche des Kopfes. Langer Ambossschenkel fehlend, Ende des kurzen Fortsatzes kariös. Gelenkfläche am Hammer und Amboss intakt. Steigbügel ohne Veränderungen.

Das erkrankte Felsenbein wurde zur mikroskopischen Untersuchung in horizontale Schnitte zerlegt. Auf diesen sieht man die mediale Paukenhöhlenwand mit Granulationsgeweben bedeckt, das den Knochen vielfach arrodiert hat. In dem Granulationsgewebe, das im wesentlichen aus lymphoiden Zellen zusammengesetzt ist und nur wenig epitheloide Zellen enthält, ist eine ziemliche Anzahl Riesenzellen mit randständigen Kernen zu finden. In ihnen sind mit Karbolfuchsin Tuberkelbazillen nachweisbar. Das tuberkulöse Granulationsgewebe und die Arrodierung des Knochens findet sich auch an der vorderen Paukenhöhlenwand und im Antrum.

Es bestand also eine Tuberkulose des rechten Mittelohres, die schon in der 9. Lebenswoche zu Facialisparalyse geführt hatte, die also in den ersten Lebenstagen begonnen haben muss. Auffallender Weise war bei der Sektion in den übrigen Organen, trotz darauf gerichteter besonderer Aufmerksamkeit, kein anderweitiger tuberkulöser Herd zu entdecken. Besonders sei darauf hingewiesen, dass die Veränderungen an der Lunge durchaus nicht das Bild der Tuberkulose zeigten. Die in ihnen vorhandenen Abszesse weisen dagegen in Verbindung mit den Abszessen am rechten Unterschenkel und am linken Ellenbogen sowie mit der beginnenden Meningitis darauf hin, dass die im Ohre neben

der Tuberkulose vorhandenen Eitererreger eine weitere Verbreitung im Organismus gefunden hatten. Klinisch kam dieses auch durch das Ansteigen der Temperatur zum Ausdruck.

Auf welchem Wege die Weiterverbreitung zustande gekommen ist, wurde durch die Sektion nicht aufgeklärt. Der Bulbus venae jugularis wurde nicht untersucht. Es wäre aber auch möglich, dass die Lungenabszesse Folge der eitrigen Bronchitis sind und dass von hier aus auf metastatischem Wege die Abszesse am Ellenbogen und Unterschenkel zustande gekommen sind. Die eitrige Bronchitis ist offenbar Folge von Verschlucken durch die Facialislähmung.

Was den Modus der Infektion des Ohres anbetrifft, so ist Barnick[1]) der Ansicht, dass es sich bei der Tuberkulose im frühesten Kindesalter häufiger als von den meisten Pathologen angenommen werde, um eine kongenitale Bazillenübertragung handele. Diese Annahme ist auch hier nicht völlig von der Hand zu weisen, allein sie ist unwahrscheinlich, wenn man berücksichtigt, wie ungeheuer selten bisher der Uebergang der Tuberkulose auf den Fötus nachgewiesen worden ist.

Mir ist es am wahrscheinlichsten, dass auch hier die Infektion auf dem gewöhnlichen Wege, nämlich dem der Tube zustande gekommen ist. Die Mutter leidet an hochgradiger Lungentuberkulose. Wie leicht kann da bei Unsauberkeit tuberkulöses Material von dem Sputum der Mutter mit dem Finger oder mit dem Säuger in die Mundhöhle des Säuglings kommen und von hier durch Hustenstösse, Schlucken und Würgbewegungen durch die relativ weite kindliche Ohrtrompete in die Paukenhöhle gelangen. Für diesen Weg der Infektion spricht es auch, dass bei der Operation nur in der Nähe der Tubenmündung mit der Sonde rauher Knochen gefunden wurde, hier war offenbar der Prozess am weitesten vorgeschritten, also am ältesten.

Bisher sind, soweit ich die Literatur übersehe, nur sehr wenig Fälle primärer isolierter Mittelohrtuberkulose mitgeteilt. Der eine stammt von Haike[2]). Es handelte sich um ein erwachsenes kräftiges Mädchen, welches seit Kindheit Ohrenlaufen gehabt hatte und bei welchem eine mikroskopisch festgestellte Tuberkulose des Mittelohres gefunden wurde. Anderweitige Tuberkulose wurde bei ihr weder in der von Leydenschen Klinik noch in der Ohrenklinik der Charité gefunden.

---

[1]) Barnick, die tuberkulösen Erkrankungen des Gehörgangs. Jena 1899, S. 115.

[2]) Haike, Beitrag zur Pathologie und pathol. Anat. des Mittelohres und Labyrinths. A. f. O. 48. Bd., S. 228.

Über eine primäre isolierte Warzenfortsatztuberkulose berichtet Wanscher[1]). Hier wurde eine anderweitige Tuberkulose ebenfalls klinisch ausgeschlossen. In dem von Haug[2]) mitgeteilten Falle primärer centraler Warzenfortsatztuberkulose ist es unsicher, ob sie als isoliert zu betrachten ist, da die Untersuchung des übrigen Körpers nicht hinreichend genau mitgeteilt worden ist.

Ebenso unsicher ist der von Brieger[3]) auf der Versammlung der otologischen Gesellschaft 1901 vorgestellte Fall primärer Tuberkulose des Schläfenbeins mit Pachymeningitis tuberculosa, da hier die Untersuchung des übrigen Körpers nicht angegeben ist.

Einen Fall, bei welchem die Sektion ausgeführt werden konnte, habe ich nicht gefunden.

Für die Überlassung des Materials und seine liebenswürdige Unterstützung sage ich Herrn Dr. Hoffmann meinen verbindlichsten Dank.

[1]) Wanscher, Einige Fälle von Resect. d. Warzenfortsatzes. Referat A. f. O. 21. Bd., S. 180, Fall 1.

[2]) Haug, A. f. O. Bd. 33, S. 164, Fall 1.

[3]) Brieger, Verhandlungen der otologischen Gesellschaft 1901, S. 142.

Bericht

über die

Leistungen und Fortschritte auf dem Gebiete der Ohrenheilkunde, der Rhinologie und der übrigen Grenzgebiete

im dritten Quartal des Jahres 1908.

Zusammengestellt von Professor Dr. Arthur Hartmann.

Anatomie.

250. Shambaugh, E. G. The distribution of blood-vessels in the labyrinth of the ear of Sus scrofa domesticus. 19 Seiten Text. Mit 8 kolorierten Tafeln. (Decennial publications of the university of Chicago Volume X.) Chicago 1903.

Die vorliegende bemerkenswerte Arbeit bringt einen erwünschten Beitrag zur vergleichenden Anatomie des Labyrinthes und zwar speziell der Labyrinthgefässe. Verf. hat ca. 500 Embryonen, Fötus und Neugeborene des Schweins injiziert und dabei 100 ganz oder teilweise brauchbare Präparate erhalten. Wie Ref. verwandte er eine wässrige Berlinerblaulösung, welche beim Fötus und Embryo durch eine Nabelarterie, beim Neugeborenen in die Karotis unter konstantem Druck injiziert wurde. Beim Neugeborenen betrug die günstigste Höhe der Flüssigkeitssäule 80—100 cm, bei kleinern Embryonen etwa die doppelte Länge des Kadavers. Die Korrosion wurde in Salzsäure der zur Untersuchung verwendeten Celloidin-Korrosionen nur 24 Stunden lang ausgeführt und dann wurden die anhaftenden Fragmente mit Pincetten entfernt. Dem Verf. stand bei seinen Untersuchungen ein stereoskopisches Mikroskop zur Verfügung; trotzdem gelang es ihm nicht, in dem dichten Gefässnetz der Maculae sich endgiltig zu orientieren, sodass er von deren Zeichnung und Beschreibung absehen musste. Vollkommene Klarheit konnte sich Sh. verschaffen über den Verlauf der Arterien: Übereinstimmend mit den Angaben des Ref. fand Sh., dass die Labyrintharterie sich vor ihrem Eintritt in den Knochen nicht in eine grössere Anzahl von einzelnen Ästen auflöst, sondern dass sie sich zunächst in 2 Hauptäste teilt, nämlich in die vordere Labyrintharterie und in einen Ast, der in 2 reichlich unter sich und mit der vorderen Laby-

rintharterie anastomosierende Zweige sich fortsetzt; der eine dieser Zweige versorgt hauptsächlich die untere Hälfte der Schnecke, sowie die hintere Partie des Vestibulum (A vestibulo-cochlearis Ref.), der andere steigt sofort höher hinauf und versorgt die Mittel- und Spitzenwindung (A. cochleae propria Ref.). Die Anordnung der Venen fand Sh., was die Hauptstämme anbelangt, beim Schweine weniger übereinstimmend mit den vom Ref. beim Menschen getroffenen Verhältnissen. Die Venen des Aquaeductus vestibuli und des Porus acusticus fehlen: ebenso vermisst er in seinen Präparaten die grossen Venen, welche im menschlichen Labyrinth über die Konvexität der knöchernen Ampullenwand hinlaufen. (Hier müssten jedenfalls noch weitere Untersuchungen lehren, ob diese Differenz nicht begründet ist in dem verschiedenen Präparationsverfahren. Denn die grossen Vorhof- und Aquaeductvenen liegen grösstenteils nicht in dem mit dem Celloidinausguss fest verkitteten Endost, sondern — wie schon die Metallkorrosionen lehren — in besondern knöchernen Kanälen, deren Ausgüsse frei flottieren und, wenn der Knochen nur 24 Stunden mazeriert wird, bei den nachfolgenden mechanischen Isolierungsarbeiten verloren gehen müssen. Ref.). Auffällig in der Vaskularisation der Bogengänge der Sh.schen Präparate ist auch das starke Kapillarnetz, welches in der Wand des endolymphatischen Kanals selbst liegt, während beim Menschen die Gefässe der Bogengänge im Endost und in den Rüdingerschen Ligamenten sich befinden, im häutigen Bogengang aber keine nennenswerte Kapillarnetze bilden. — Arterielle Glomeruli der Schnecke fehlen beim Schwein wie beim Menschen. Siebenmann.

251. Held, Hans. Untersuchungen über den feineren Bau des Ohrlabyrinthes der Wirbeltiere. Teil I: „Zur Kenntnis des Cortischen Organs und der übrigen Sinnesapparate des Labyrinthes bei Säugetieren." Leipzig, B. G. Teubner, 1902.

Nachdem in den letzten Jahrzehnten die Histologie des häutigen Labyrinths von den kompetentesten Forschern — es sei nur aus der neueren Zeit an das grosse Werk von Retzius erinnert — auf das gründlichste bearbeitet worden, ist für die heutigen Untersucher ein ziemlich dürftiges, relativ wenig Ertrag versprechendes Ackerland übrig geblieben.

Trotzdem darf die Heldsche Arbeit als eine sehr verdienstvolle und beachtenswerte Leistung anerkannt werden. Die scharfsinnige kritische Beurteilung seiner mikroskopischen Befunde, die er durch Anwendung eines Gemisches von Kalium bichromic., Formalin und Eisessig

erhalten hat, sowie die verständnisvolle Würdigung der einschlägigen Arbeiten der Vorarbeiter macht das Werk von H. zu einem in wissenschaftlicher Hinsicht besonders wertvollen. Was die Richtung der Untersuchung betrifft, so hat H. sich mit besonderem Interesse der in architektonischer Hinsicht wunderbaren Konstruktion des Stützapparates des Cortischen Organs, dessen äusserst subtile Haar-(Hör-)Zellen dadurch fixiert und isoliert werden sollen, zugewendet. Der Stützapparat besteht aus Zellen, dessen Protoplasma durch ein eigentümliches Fasergerüst ausgezeichnet und deren äussere Form ihrem Zweck des Stützens in exakter Weise angepasst ist. Zu den faserreichen Stützzellen gehören die Cortischen Pfeiler und die Deitersschen Zellen. Zu einer zweiten Gruppe von Stützzellen mit »Ringfassungen« zählt H. die inneren Phalangenzellen und Grenzzellen. H. unterscheidet 3 Arten von Stützzellen-Systemen: 1. ein allgemeiner Tragbogen mit 3 Abschnitten, 2. basale Stützen dieses Tragbogens und 3. basale, besondere Stützen der Haarzellen. Was den allgemeinen Tragbogen betrifft, so wird derselbe nach Innen begrenzt von der Innen-Pfeilerzelle mit ihrer Kopfplatte, nach aussen, von dem Fasersystem der 3. Deitersschen Zelle und in seinem mittleren Teil von der Lamina reticularis mit ihren »Ringfassungen« für die Köpfe der äusseren Haarzelle. Die unteren Schenkel des allgemeinen Tragbogens (Fussfläche des Innenpfeilers resp. der 3. Deitersschen Zelle) sind auf der Membrana basilaris befestigt. Dieser allgemeine Tragbogen ist aber auch 2. von der Membrana basilaris aus durch ein Fasersystem »ausgesteift« und gespannt (äusserer Pfeiler, Phalangenfortsätze der 1. und 2. Deitersschen Zelle). An den Ringfassungen der inneren Haarzellenköpfe sind so komplizierte Stützfasern allerdings nicht vorhanden (Phalangenzellen und Grenzzellen [Held]). Drittens sind, wie betont, die basalen, besonderen Stufen der Haarzellen von Wichtigkeit. Hier hat der Ref., wie Held dies anerkennt, bereits im Jahre 1888 in einem Beitrag »zur Frage über die Verbindung der Cortischen und Deitersschen Zellen, des Cortischen Organs und deren Gestalt (Monatsschr. f. Ohrenh. Nr. 22, 1888)« diese höchst interessante Stützvorrichtung und Zellengestalt genau beschrieben und gezeichnet.

Späterhin hat Ref. die entsprechenden Präparate wiederholt auf Naturforscherversammlungen demonstriert. Eine diesbezügliche Zeichnung findet sich auch im Arch. f. Ohrenh. Bd. 29, 1896. Ref. hat damals nachgewiesen, dass der untere Teil der äusseren Cortischen Zelle in einem »zangenbecherförmigen Gebilde« ruht, welches letztere

als eine protoplasmatische Ausscheidung der Deitersschen Zelle zu betrachten ist. **Es erfüllt den Ref. mit besonderer Genugtuung,** dass Held dieses Gebilde durch seine exakten mikroskopischen Untersuchungen vollauf bestätigen konnte. Nur hält es Ref. angesichts der hier überaus reichlichen Nomenklatur für nicht nützlich, diesem schon bekannten »zangen-becherförmigen« Gebilde einen neuen Namen »Stützkelch« gegeben zu haben. Der Name »Zangenbecher« erscheint auch prägnanter als »Stützkelch«. Was die Verbindung der inneren Haarzellen mit den letzten Endfäserchen des Nerven betrifft, so schliesst sich Held der Ansicht an, dass nur am unteren Abschnitt der Hörzelle eine derartige Verbindung stattfindet. Die Nerven streben hier als feine, nackte Neuriten zwischen inneren Phalangenzellen und Grenzzellen in die Höhe an ihren Bestimmungsort.

Was das lange Zeit strittige Ende der äusseren radiären Hörnervenfasern anlangt, so hat auch hier H. auf Grund seiner eignen mikroskopischen Präparate die Ansicht des Ref. acceptiert (Verhandl. d. Otolog. Sekt. auf d. 65. Vers. deutsch. Naturforscher 1896), dass nämlich die radiären Nervenfasern durch den offnen Raum des zangenbecherförmigen Gebildes eintreten und als Endfüsse ein kelchähnliches Gebilde zeigen, welches in Zupfpräparaten eine grobgranulierte Masse an dem unteren Haarzellenende darstellt. H. verteidigt diese Ansicht gegen eine abweichende resp. irrtümliche Ansicht von Ichita Kishi.

H. tut ferner der sogenannten Centrosomen an den Zellen des Ductus cochlearis Erwähnung. Er urgirt auch die Tatsache, dass die Haarzellen der Macula resp. Crista acustica an ihrer Oberfläche von einem neurosomenreichen Neuritenprotoplasma völlig bedeckt ist. Referent besitzt selbst eine Reihe gleicher Präparate, die in einem Osmiumsäuregemisch konserviert worden sind. Dieses sind im Grossen und Ganzen die wichtigsten Befunde, die der Autor in seiner höchst sorgfältigen Arbeit mit ihren schönen und instruktiven Abbildungen niedergelegt hat. Die weiteren interessanten Details der Arbeit seien einem Studium im Original empfohlen. Katz (Berlin).

252. Alexander, G. D., Wien. Anatomisch-physiologische Untersuchungen an Tieren mit angeborenen Labyrinthanomalien. M. f. O. 1903, No. 5.

Ein Autorreferat über diese Arbeit findet sich in dieser Zeitschrift 1902, Bd. 42 »Piffl, Bericht über die 74. Vers. d. Naturf. u. Ärzte in Karlsbad,« S. 171 ff.

253. Streit, Hermann, Königsberg. Über otologisch wichtige Anomalien der Hirnsinus, über accessorische Sinus und bedeutendere Venenverbindungen. A. f. O. Bd. 58, S. 85 und 163.

Str. beschreibt teils aus der Literatur, teils auf Grund eigener umfangreicher Schädeluntersuchungen neben den normalen Verhältnissen eingehend die verschiedenen Anomalien des venösen Blutsystems der Schädelhöhle, soweit dieselben durch ihre Beziehungen zum Felsenbein otologisches Interesse haben, und weist auf die grosse Bedeutung hin, welche die geschilderten Anomalien für die Pathologie der otitischen Erkrankungen haben. Haenel (Dresden).

254. Frey, Hugo, Wien. Bericht über eine seltene Abnormität am Amboss. A. f. O. Bd. 58, S. 226.

An der medialen Fläche dem Ambosskörper pilzförmig aufsitzend fand sich eine kugelförmige aus kompaktem Knochen gebildete Exostose, fast 1 mm im Flächendurchmesser gross. An dem betr. Schläfenbein waren keine weiteren pathologischen Veränderungen. Haenel.

255. Streit, Hermann, Königsberg. Beitrag zum Flachverlauf des Nervus facialis. A. f. O. Bd. 58, S. 233.

Der absteigende Schenkel des Nervus facialis verläuft in diesem Fall 0,7 cm lateral vom Trommelfellfalz und etwas über $^1/_2$ cm nach rückwärts von der durch die hintere Peripherie des Sulcus gelegten Frontalebene. An dem betreffenden Schläfenbein fällt ausserdem die sehr horizontale Neigung des Trommelfelles auf. Haenel.

256. Vernieuwe, Dr., Gent. Beitrag zum anatomisch-chirurgischen Studium des Warzenfortsatzes. Presse Oto-Laryngologique belge 1903, Nr. 8.

V. weist an Hand anatomischer Präparate und klinischer Beobachtungen auf die Bedeutung hin, welche der Bau des Warzenfortsatzes für den Verlauf und den Weg der Eiterungen nach der Schädelhöhle hin hat. Brühl (Berlin).

Physiologie.

257. Hensen, V. Die Fortschritte in einigen Teilen der Physiologie des Gehörs. A. d. „Ergebnisse der Physiologie." Wiesbaden, Bergmann 1902. S. 49.

In dem grossen physiologischen Sammelbericht von Asher und Spiro ist die Bearbeitung des ohrphysiologischen Abschnitts Hensen zugefallen, der wohl als Nestor und tätigster Arbeiter auf diesem Gebiete heute gilt. Es ist interessant zu sehen, wie unter verschiedener Auswahl und Behandlung des Stoffs Hensen die fremden Leistungen der

letzten 30 Jahre in den Ergebnissen sich wiederspiegeln lässt, zu welchen die eigenen Voraussetzungen und Schlussfolgerungen ihn geführt hatten. Es sind zusammen 107 Arbeiten ausgewählt und unter den zwei Hauptkapiteln der Schallleitungsapparat und die Gehörempfindung mit kleinen Unterabteilungen zusammengestellt.

Im ersten Abschnitt wird der Arbeiten über das äussere Ohr und besonders über den Wert seiner zweiseitigen Anlage gedacht und dabei auch eine eigene Versuchsanordnung nachgetragen. Hensen verschloss sich den Gehörgang mit warmem Siegellack und hüllte dann durch eine mehrere cm dicke Schicht von nassem Ton die ganzen Muscheln rings ein. Dadurch wurde die Verständigung beim Sprechen so wenig erschwert, dass eine Nachfrage nicht nötig wurde; »doch war bemerkenswert, dass der Ton einer mittelgrossen Stimmgabel immer viel lauter wurde, wenn die Gabel gerade vor den Gehörgang gehalten wurde«. — Die Machsche Meinung, dass bei Verschluss des Gehörgangs ein in Kopfknochenleitung zugeführter Ton verstärkt werde, weil der Schallabfluss verhindert sei, meint Hensen verwerfen zu sollen und stützt sich dabei auf eine Arbeit von Lucae.

Bezüglich des Trommelfells bekennt sich Hensen als ein Gegner der Fickschen Ansicht, dass es als ein Resonator mit verschieden abgestimmten Radiärfasern anzusehen sei; die unsymmetrische Teilung und Trichtergestalt verhindern nur störende Nachschwingungen. Auch die Kesselschen und Lucaeschen Versuche über Bewegungen des Trommelfells werden gegen die Meinung einer Abstimmung der Membranteile herangezogen. Dass unsymmetrische Schwingungen des Trommelfells und Hammerambossgelenkes Kombinationstöne erzeugen können, hält Hensen trotz der Hermannschen Berechnungen nicht für ausgeschlossen.

In dem Referat über die Gehörknöchelchen werden ausführlich die Ergebnisse von Bezold und Schmiedekam und den eigenen Versuchen registriert; dabei aber eingeräumt, »dass die Beobachtungen für gewöhnliches Hören wohl nicht gelten könnten«, weil mit zu starken Mitteln experimentiert sei. Aus klinischen Arbeiten kommt Hensen zu dem Schluss, »der Zuleitungsapparat bedinge die Feinhörigkeit« und auf Grund eines Experimentes von Lucae zu der Folgerung, »dass die Nebenräume des Ohres zur Schwächung der Resonanz in der Pauke dienten.«

Die Frage, inwieweit die Tuba Eustachii offen oder geschlossen sei, hält Hensen für noch immer nicht ganz erledigt; es werden nur die

Arbeiten von Lucae, Hammerschlag, Ostmann und Beckmann erwähnt.

Von den Arbeiten über die Funktion der Binnenmuskeln wird zunächst der Bockendahlschen gedacht und dabei auf den Widerspruch mit eigenen Versuchsergebnissen hingewiesen, dass bei andauernden Tönen auch die Kontraktion des Tensor andauern müsse; das sei weder immer der Fall noch ein logisches Resultat der Theorie. Nach einem Referat über die Pollakschen Experimente werden die Hammerschlagschen Untersuchungen über den Verlauf der Bahnen des Tensorreflexes eingehender gewürdigt. Hensen selber formuliert seine Ansichten über die Wirkungsweise der Binnenmuskeln dahin, dass sie in Tätigkeit beim Lauschen kämen, wenn nach einem Ton gesucht würde, und dass dadurch das Trommelfell — über die ihm zugehörige sicher nur sehr niedrige Abstimmung hinaus — durch Spannung abgestimmt werde und dann trotz der Erschlaffung des Muskels noch einige Zeit die der Abstimmung entsprechende Schwingung beibehalte. Die Müller'sche und später von Ostmann wieder aufgenommene Ansicht, dass die Muskeln Schalldämpfer und Schützer seien, wird darum abgelehnt, weil man gefahrbringende Schalle z. B. Explosionen nicht im Voraus wissen könne und überhaupt eine gespannte Membran mehr gefährdet sei als eine ungespannte.

In der Kopfknochenleitung erblickt Hensen »einen Gegenstand von ganz besonderer Schwierigkeit«. Als physiologisch wirksame Zuleitungswege hält er allein die Fenster oder den Aqaed. vest. für möglich; doch befriedigen ihn in Fällen z. B. von Stapesankylose die auf dieser Basis angestellten Erklärungsversuche für die verstärkte Knochenleitung auch nicht sehr. Aber den durch die ausführlich wiedergegebenen Mader'schen Versuche nahe gelegten Weg durch den Knochen der Labyrinthwand will Hensen trotzdem nicht gelten lassen; er hat zwar keine tatsächlichen Gegengründe dagegen anzuführen und stützt sich nur auf Berechnungen, die sich an von Deetjen gemachte Versuche anlehnen.

Das zweite Hauptkapitel über die Gehörempfindung wird durch die Methoden der Gehörprüfung eingeleitet und unter blosser Registrierung der einzelnen bekannten Versuche nur zu dem Rinne'schen Versuche die Bemerkung gemacht, dass hier eigentlich nur der Stiel der Stimmgabel als Prüfungsmittel zu benutzen sei, »weil Branchen- und Stielton nicht direkt vergleichbar seien.« Die Studien über die Abschwingungsverhältnisse der Stimmgabel von Quix, Jacobson, Barton, Bezold-

Edelmann und Schmiegelow führen Hensen zu dem Urteil, dass die Stimmgabel zur Diagnosenstellung zwar brauchbar, dass es aber misslich sei, über diesen praktischen Gebrauch hinauszugehen.

Für die Wirkungsweise der Steigbügelbasis und die sekundäre Massenbewegung im Labyrinthwasser zieht Hensen seine eigenen Versuche und die von Deetjen und Klein herbei, welche mittelst der Klein'schen Membranpfeife ausgeführt wurden. Wichtig erscheint ihm besonders darauf hinzuweisen, dass die akustischen Bewegungen vom Steigbügel sich nicht bloss auf die Schnecke beschränkten, da sonst sicher eine absperrende Platte gegen den Vorhof angebracht wäre. Die Versuche von Dennert und Kaiser werden kurz erwähnt.

Die Arbeiten von Overbeck, Vierordt und Wien über die Intensitätsverluste des Schalles bei der Fortpflanzung haben zu ganz divergenten Ergebnissen geführt; der Befund von Vierordt, dass der Schall in arithmetischen Verhältnissen abnehmen sollte, wird von Hensen als theoretisch unmöglich bezeichnet und auf einen versteckten Fehler in der Versuchsanordnung zurückgeführt; nach Wien nahm der Schall sogar noch etwas rascher ab, als die Ausbreitung in einer Kugelwelle erfordert haben würde. Nach kurzer Erwähnung der Arbeiten von Schäfer und Quix gedenkt Hensen einer eigenen noch nicht abgeschlossenen Beobachtungsreihe, die sich auf die Empfindlichkeit des Ohres für verschiedene Tonhöhen bezieht. Eine Abnahme der Empfindlichkeit mit der Tonhöhe sei jedenfalls nicht vorhanden, eher eine Zunahme.

Von den Untersuchungen über die Grenzen des Gehörs werden die von Cuperus, Appun, Zwaardemaker, Schradt, Bezold und Krebs kurz mitgeteilt. Als besonders instruktiv gibt Hensen die Zwaardemaker'sche Kurve wieder und meint bei der Presbyakusie könne ein Starrerwerden des Tonleitungsapparates nicht das ätiologische Moment abgeben, sondern man habe dabei vielleicht an eine Schädigung der am Ende stehenden Resonatoren zu denken, falls es sich überhaupt um solche bei der Klangempfindung handele.

Wie viel Schwingungen genügen um eine Tonempfindung zu erregen, ist eine noch offene Frage. Auerbach, Martius, Kohlrausch, Mayer, Abraham und Brühl haben darüber gearbeitet und nicht immer eindeutige Resultate gehabt.

Bezüglich der Ermüdung und der Dauer des Abklingens werden die Arbeiten von Urbantschitsch referiert.

Aus eigenen Versuchen über das Hören der Veränderung der Tonhöhe kommt Hensen zu dem Schluss, dass stets eine grosse Breite der

Membrana basilaris in schwingende Bewegung gesetzt werde und dass wohl ein Apparat sein müsse, der den Ort des Maximums der Schwingung erkennen lasse; vielleicht läge er in der sehr erheblichen Zahl der longitudinal verlaufenden Nerven.

Den Nachweis, dass die Schnecke genüge, auch Geräusche zu empfinden, hält Hensen für noch nicht erbracht; nichts spräche mit Notwendigkeit dafür, dass die Geräusche von der Schnecke und nicht etwa von einem Geräuschorgan empfunden würden. In diesem Sinne werden die Arbeiten von Helmholtz, Brücke, Exner, Zwaardemaker, Cuperus, Dennert, Barth, Ösch und Molist eingehender analysiert.

Als Stützen für die Annahme, dass die Schnecke wohl als eine Art Resonanzapparat wirksam sei, erwähnt Hensen die klinischen Befunde von Bezold und Urbantschitsch an Taubstummen und von Gradenigo und Berthold bei Diplakusis; von experimentellen Untersuchungen in dieser Richtung die Befunde von Munk, Baginsky und Ewald. Über die Möglichkeit Phasendifferenzen zu empfinden, haben Koenig, Hermann, ter Knile und Lindig gearbeitet.

Zur Frage, ob ohne Labyrinth und nur mit dem Akustikusstumpf ein Hören noch möglich sei, liegen positive — Ewald, Wundt, Matte, Fano und Massini — und negative — Bernstein, Matte, Strehl — Experimentalarbeiten vor, aus denen man lernen könne, »dass man in der Entscheidung der Frage, ob Hören oder Nichthören, sehr vorsichtig sein müsse«.

Von den Untersuchungen über den Verlauf und Endigung des Acusticus im Gehirn wird die Siebenmannsche Zusammenstellung an der Hand von dessen Schema kurz berührt und die Arbeiten von Baginsky, Monakow, Munk und Larionow im Zusammenhang referiert.

In einer Anmerkung begründet Hensen aus dem Umstand, dass sein Referat sich habe über 30 Jahre erstrecken müssen, dass er nicht allen Arbeitern habe gerecht werden können. »Es würden aber Beobachtungen und Verstandesergebnisse, die sich als wichtige Anfänge von Fortschritten erwiesen, später zu ihrem Rechte kommen.«

Zimmermann (Dresden).

258. v. Marikovszky, Über den Zusammenhang zwischen der Muskulatur und dem Labyrinth. Pflüger's Arch. Bd. 98, S. 284.

Auf den Untersuchungen von Högyes, Ewald und des Referenten basierend beschäftigt sich v. Marikovszky mit den bekannten

Erscheinungen, die sich von der Muskulatur des Körpers nach halb- und ganzseitigen Labyrinthzerstörungen kundgeben und die man früher kurzweg als »Gleichgewichtsstörungen« bezeichnete. Tauben und Kaninchen waren die Versuchstiere. Als neuen Beitrag zum Aufbau der Lehre vom Tonuslabyrinth ist diese Arbeit mit Freuden zu begrüssen. Wir finden hier zum erstenmale Koordinationsschemata für den vom Labyrinth ausgehenden ausgehenden Muskeltonus.

Nach v. Marikovszky steht das Labyrinth (Kaninchen) einer Seite in Verbindung mit den Augenmuskeln

Rect. later., Rect. sup., Obliq. sup. derselben Seite, und

Rect. med., Rect. infer., Obliq. infer. der anderen Seite,

mit den den Kopf seitlich drehenden Muskeln der anderen Seite; an der Vorderextremität mit den

Abduktoren, Extensoren, Pronatoren derselben Seite, und den

Adduktoren, Flexoren, Supinatoren der anderen Seite,

mit der Rumpfmuskulatur derselben Seite. Für die Tonisierung der hinteren Extremität kann v. Marikovszky noch kein bestimmtes Schema aufstellen. Er schliesst sich ferner der Ansicht von Högyes und des Ref. an, dass auch die Atmungs- und die Phonationsmuskulatur mit dem Labyrinth in Verbindung stehe, lässt aber die Frage, ob gekreuzt oder gleichseitig, noch offen.

In dieser bestimmten Weise lässt sich nach des Ref. Meinung die Tonisierung nicht vorstellen. Es findet ohne Zweifel eine Tonisierung beider Körperhälften von jedem Labyrinth aus statt, nur in bestimmten Muskelgruppen vorwiegend gekreuzt, in anderen vorwiegend ungekreuzt. Dafür spricht der Umstand, dass wir eine vollständige Erschlaffung auch nur eines einzigen Muskels bei einseitiger Labyrinthzerstörung nicht erzielen können, vollständige Erschlaffung vielmehr nur eintritt bei totaler Zerstörung beider Labyrinthe. Eine Andeutung für diese Form der Anordnung finden wir auch bei v. Marikovszky, der z. B. bei der Taube annimmt, dass das Labyrinth mit der Reflexhemmungseinrichtung des entgegengesetzten und den Muskeln des gleichseitigen Beines in Verbindung steht.

Verschieden von meinen Ergebnissen ist der Befund an der Rumpfmuskulatur, indem v. Marikovszky die gleichseitigen Rumpfmuskeln, ich die andersseitigen vom Labyrinth (vorwiegend) tonisieren lasse. In dieser Beziehung muss ich meine Befunde voll und ganz aufrecht erhalten. Dreyfuss (Strassburg).

Allgemeines.

a) Berichte und allgemeine Mitteilungen.

259. Schmiegelow, E. Mitteilungen aus der oto-laryngologischen Abteilung des St. Josefs-Hospitals 1902, Kopenhagen 1903.

Zuerst gibt Dr. S. Bentzen eine statistische Übersicht über die behandelten Fälle. 200 Patienten wurden entlassen, 6 sind gestorben. 202 Operationen sind ausgeführt worden, von denen 28 Totalaufmeisselungen des Mittelohrs, 19 Aufmeisselungen nach Schwartze und eine Aufmeisselung nach Stacke. — Dann gibt Schmiegelow eine Übersicht über 33 Fälle von chronischer Mittelohreiterung. Pyämische Symptome traten 2 mal auf; die betreffenden Fälle sind von S. Bentzen und Aage-Koch früher veröffentlicht worden. Nach Totalaufmeisselung wurden 15 Fälle (62,5 %) geheilt, Besserung wurde in 7 Fällen erzielt, in 2 Fällen ist das Endresultat unbekannt, in 2 Fällen wurde die Nachbehandlung unterbrochen. 2 mal trat letaler Ausgang ein, 1 mal wegen seröser Meningitis, 2 mal wegen tuberculöser Meningitis, welche während des Verlaufs der Mittelohreiterung entstanden ist und deshalb irrtümlich für ein pyogenes, vom Ohr ausgehendes Hirnleiden gehalten wurde. Bei den 24 Fällen, in denen Totalaufmeisselung vorgenommen wurde, wurde 12 mal Gehörverbesserung notirt, 1 mal war das Gehör unverändert, 2 mal verschlechtert; in 9 Fällen ist der Einfluss auf das Gehör nicht verzeichnet.

Ausserdem enthält das Heft die anderswo veröffentlichten Arbeiten von Schmiegelow über die Diagnose und Behandlung der akuten Mittelohreiterung und von Bentzen über kongenitale Atresie der Choanen, ferner einige kasuistische Mitteilungen von Schmiegelow, welche früher in den Verhandlungen des dänischen oto-laryngologischen Vereins veröffentlicht wurden. Jörgen-Möller (Kopenhagen).

260. Bauerreiss, Karl, Graz. Bericht aus Prof. Habermanns Klinik für Ohren-, Nasen- und Kehlkopfkranke an der Universität in Graz für die Zeit vom 1. Januar 1898 bis 31. Dezember 1900. A. f. O. Bd. 58, S. 236.

Auf eine tabellarische Übersicht über das Material und die Tätigkeit an der Klinik folgt ein ausführlicher Bericht über 12 besonders interessante Fälle von Mittelohreiterung mit Komplikationen. Hier sei nur ein Fall von akuter Mastoiditis hervorgehoben, welcher mit Hemiplegie der andern Seite verlief und bei dem die Sektion einen wahrscheinlich metastatisch entstandenen Abscess im Thalamus opticus aufdeckte. Von den beobachteten 10 Sinusthrombosen starben 2 an schon

vor der Sinusoperation vorhanden gewesenen Komplikationen, 4 heilten durch einfache Freilegung des kranken Sinus, 3 andere durch Vornahme der Sinusoperation. Ein Fall starb an chronischer Sepsis im Anschluss an eine nach der Operation aufgetretene Metastase im Kniegelenk. Die Jugularisunterbindung war in keinem Falle ausgeführt worden.

Haenel.

261. Bürkner, K., Göttingen. Bericht über die 25jährige Tätigkeit der kgl. Universitäts-Poliklinik für Ohren- und Nasenkrankheiten zu Göttingen vom 20. Februar 1878 bis 31. März 1903. A. f. O. Bd. 59, S. 20.

In der Hauptsache statistische Zusammenstellungen: In der Berichtszeit wurden 30777 Patienten behandelt, darunter 59,68 % männl., 40,32 % weibl. Geschlechts; die Anzahl der behandelten Kinder betrug 46,45 %. Von den genannten Erkrankungsfällen betrafen 84,50 % das Gehörorgan, 15,29 % die Nase und den Nasenrachenraum. Von den Ohrerkrankungen entfielen 26,79 % auf das äussere Ohr, 68,91 % auf das Mittelohr, 4,30 % auf das innere Ohr. Haenel.

262. Zemann, W., Wien. Bericht über die Tätigkeit an der Abteilung für Ohren-, Nasen- und Halskranke im k. u. k. Garnisonsspitale Nr. 1 in Wien während der Jahre 1900 bis 1902. A. f. O. Bd. 59, S. 33.

Statistische Mitteilungen über das Krankenmaterial, tabellarische Übersicht über die verschiedenen Krankheitsformen, welche zur Beobachtung kamen, sowie über die operative Tätigkeit. Haenel.

263. Voss, Dr., Berlin. Bericht über die Ohrenklinik des Geh. Med.-Rat Prof. Dr. Trautmann für das Jahr vom 1. April 1901 bis 31. März 1902. Charité-Annalen XXVII.

In klinischer Behandlung standen 240 Patienten; Antrumoperationen wurden 54 vorgenommen, Radikaloperationen 88. Cerebrale Komplikationen chronischer Eiterung, die bis auf einen Schläfenlappenabscess tötlich endeten, waren 4 Sinusthrombosen, 2 Schläfenlappenabscesse; Krankengeschichten und Sektionsbefunde werden ausführlich mitgeteilt. Hervorzuheben ist ferner ein Fall von Melanosarkom des Gehörganges, ein Tumor am Boden des 4. Ventrikels bei bds. chron. Mittelohreiterung, eine Messerstichverletzung der Labyrinthwand (an Stelle des lateralen Bogenganges und Facialkanals). Brühl.

264. Hans Daae. Untersuchungen über die Ursachen des verringerten Hörvermögens bei Schulkindern. — Norsk Magazin for Laegevidenskab. Nr. 8, 1903.

Verf. hat 1895 und 1901 durch die Lehrer der Volksschulen eine Aufzählung der schwerhörigen Kinder vornehmen lassen und beide

Aufzählungen ergaben etwa 4 % schwerhörige; von Kindern, welche wegen starker Schwerhörigkeit dem Unterricht gar nicht folgen konnten, fanden sich 0,50 und 0,26 %. Von diesen Schwerhörigen wurden 47 untersucht; fast alle Trommelfelle zeigten pathologische Veränderungen und in 39 % der Knaben und 56 % der Mädchen wurde Eiterung oder Folgen einer solchen nachgewiesen. In den Sonderklassen (Schwachsinnige, Schwerhörige u. s. w.) fanden sich 11,2 % Schwerhörige, 44 wurden untersucht und nur 5 Trommelfelle zeigten normales Aussehen. In 40 % der Knaben und 50 % der Mädchen war Eiterung oder Folgen einer solchen vorhanden. Die angeführten Zahlen gelten nur für diejenigen, welche praktisch genommen schwerhörig sind; durch Untersuchung mittelst der Flüsterstimme fand Daae die Zahl der in wissenschaftlicher Bedeutung Schwerhörigen (Hörweite geringer als 4 m) ca. 41 % in den Volksschulen, 90 % in den Sonderklassen.

Um dem Schaden beizukommen, muss man teils die Schwerhörigkeit zu beschränken suchen, teils eine bessere Ordnung des Unterrichts herbeiführen. Man muss namentlich seine Aufmerksamkeit auf die Ohreiterungen bei Scharlach, Masern u. s. w. hinlenken (Verf. rät hier, sofort Paracentese vorzunehmen), teils die adenoiden Vegetationen beseitigen; solche fanden sich bei 56,5 % der schwerhörigen Knaben und bei 75 % der schwerhörigen Mädchen. Dann müssen die schwerhörigen in besonderen Klassen unterrichtet werden, nicht aber mit taubstummen zusammen, da sie dann leicht den Gebrauch des Gehörs völlig verlernen.

Jörgen Möller.

265. Boulay. Des maladies de l'oreille considerées au point de vue de l'assurance sur la vie. Ann. des mal. de l'or. du lar. 1903, 3.

Boulay betont wieder, wie nötig es sei, dass die Lebensversicherungsgesellschaften mehr Gewicht auf eine genauere Untersuchung des Ohres legten. Es müsse eine genaue Fragestellung stattfinden und wo sich Abweichungen von der Norm fänden, der Spezialarzt zugezogen werden.

Zimmermann.

b) Allgemeine Pathologie und Symptomatologie.

266. Panse, Rudolf, Dresden. Klinische und pathologische Mitteilungen. III. Anatomische Befunde bei Hörgeprüften. A. f. O. Bd. 59, S. 84.

Der Beschreibung des histologischen Befundes an 13 Schläfenbeinen ist jedesmal das im Leben erhobene Hörprüfungsresultat beigefügt.

Schläfenbein I bis III. Atrophie im basalen Teil des Ganglion spirale, IV und V Bindegewebsstränge an beiden Fenstern, Verminderung

der Zahl der basalen Ganglienzellen. VI und VII bindegewebige Ausfüllung beider Fensternischen, Verminderung der basalen Ganglien. VIII und IX. Knöcherne Verlötung des Steigbügels. Die Cortische Membran ist in den Sulcus spiralis int. hinuntergesunken, und in ihre Fasern aufgelöst; an Stelle der Cortischen Pfeiler hyaline Klumpen. Die basalen Ganglien von Bindegewebszügen umwachsen. Degeneration des Acusticus. Die Fälle X bis XIII sind schon in Panses klinischen und pathologischen Mitteilungen I und II veröffentlicht. Panse konstatiert an seinen Befunden als das wesentlichste das Misverhältnis zwischen der Atrophie der basalen Ganglienzellen und dem guten Gehör für hohe und höchste Töne. Haenel.

267. Grunert, K., Halle. Zur Prognose der Schussverletzungen des Ohres. A. f. O. Bd. 59, S. 129.

Während die Streifschüsse des Ohres gewöhnlich eine bessere Prognose geben als die tiefen Gehörgangsschüsse, zeigen die beiden in dieser Arbeit von Gr. mitgeteilten Fälle das umgekehrte Verhalten:

1. Schuss in die Tiefe des Gehörganges nach vorn unten innen, danach Schluckschmerz, erhebliche Schwerhörigkeit, kein Schwindel, nach 13 Tagen Aushusten der Revolverkugel. Erst nach 3 Monaten kam der Verletzte wegen Mittelohreiterung in Behandlung. Heilung derselben mit Trommelfellverschluss. Flüstersprache jetzt 50 cm, also jedenfalls nur leichte Labyrinthkommotion vorhanden gewesen.

2. Streifschuss in die Gegend vor dem Ohre mit Zertrümmerung der knöchernen vorderen Gehörgangswand, schwere Labyrinthverletzung mit andauernder Taubheit und Schwindel. Mittelohreiterung, häutige Striktur des Gehörganges. Radikal- und Strikturoperation. Hierbei wurde der Amboss in das Antrum luxiert vorgefunden. Haenel.

268. Frey, Hugo, Wien. Über das Vorkommen von Glykosurie bei otitischen Erkrankungen. A. f. O. Bd. 58, S. 171.

Im Anschluss an die Arbeit Grunerts über denselben Gegenstand (referiert in dieser Zeitschrift Bd. 42, S. 98) berichtet Frey über einen Fall von operativ geheiltem Kleinhirnabscess, bei welchem gleichzeitig mit Störungen der Atmung und der Herztätigkeit (verlangsamte und vertiefte Atmung, arythmischer Puls-Vagusreizung) eine vorübergehende hochgradige Glykosurie beobachtet worden ist. Er führt diese Glykosurie auf eine entzündliche Irritation in der Umgebung des Krankheitsherdes zurück, welche die am Boden des vierten Ventrikels gelegenen Centren erreicht habe. Dieselbe Erklärung erscheint ihm auch

für den von Grunert beschriebenen Fall von Extraduralabscess mit Pachymeningitis am wahrscheinlichsten, bei welchem Grunert gewissen toxischen Einflüssen die Glykosurie zuschrieb. — In zweifelhaften Fällen intracranieller Erkrankung otitischen Ursprungs spricht nach Frey das Auftreten einer Glykosurie für Lokalisation des Prozesses in der hinteren Schädelgrube. Haenel.

269. Toubert, J. et Fasquelle, A. Val-de-Grâce. L'audition travers la cicatrice chez les sujets ayant subi la trépanation de la voute du crâne? Arch. internat. d'otol. etc. 63, p. 845.

J. Larrey, (Schädelverletzungen und deren operative Behandlung 1834) beobachtete 4 Patienten, die wegen Schädelfractur trepanirt wurden und nun nach der Operation über Ohrgeräusche, Autophonie und Hyperacusis klagten. Diese Symptome von Seiten des Ohres wurden ohne weiteres der Operation zugeschrieben; auch glaubte Larrey durch eine für unsere jetzige Zeit ungenügende und nicht einwandsfreie Hörprüfung den Beweis zu erbringen, dass Trepanierte durch den Knochendefekt hindurch hören. Denselben Standpunkt vertraten Guyon (1843) sowie H. Larrey (1867) an Hand von 3 weiteren Fällen.

Toubert und Fasquelle haben nun einen Patienten, der wegen einer Schussverletzung ebenfalls trepaniert wurde, einer genauen Prüfung unterzogen und kommen wie Courtade zum Schlusse, dass das Vorhandensein eines knöchernen Defekts in der Schädelkapsel den Gehörapparat in seiner Funktion nicht verändert und die Ohrgeräusche sowie die Hyperacusis vom Grundleiden und nicht von der Operation abhängig sind. Oppikofer (Basel).

270. Felix. La participation de l'oreille moyenne dans le lupus vulgaire et la lèpre des voies aeriennes supérieures. Ann. des mal. de l'oreille, du lar., Nr. 3. 1903.

Bei seinen 20 Lupuskranken konnte Felix stets einen meist doppelseitigen Mittelohrkatarrh nachweisen, einmal auch bei einem Ulcus der Tube eine Eiterung, in drei Fällen bestand eine Eiterung unabhängig vom Lupus. Bei der Lepra zeigte die nervöse Form, so lange der Nasenrachenraum und die Nase nicht ergriffen waren, keine Alterationen des Mittelohres, die tuberöse Form aber liess in 6 Fällen Erkrankungen im Mittelohr erkennen. Zimmermann.

271. Bonnier, P. La paracousie lointaine. Ann. des mal. de l'oreille, du lar. Nr. 2, 1903.

Bonnier bringt seinen Versuch mit der an entferntem Ort vom Ohr aufgesetzten Stimmgabel in empfehlende Erinnerung und lobt ihn

als eine rationellere Form des Weberschen Versuchs. Bonnier baut die physikalische Rechtfertigung auf die wunderliche Fiktion, dass vom Stiele jeder Stimmgabel immer gleichzeitig zwei Sorten Wellen ausgingen, eine tönende und eine erschütternde, und dass nur die ersteren auf grössere Strecken zum Ohre vordringen, während die letzteren bald verlöschten. Praktisch bedeute das Vorhandensein einer Paracousie lointaine bei einem Schwerhörigen eine periphere Erkrankung, während ihr Fehlen auf eine nervöse Erkrankung schliessen lasse; finde sich diese Paracousie ohne sonstige funktionelle Störung, so sei das das erste Anzeichen für eine fortschreitende Schwerhörigkeit.

Zimmermann.

c) Untersuchungs- und Behandlungsmethoden.

272. Ostmann, Marburg. Zur quantitativen Hörmessung mit dem objektiven Hörmafs. A. f. O. Bd. 59, S. 137.

O. beschreibt die Methode der Hörmessung mittelst seines objektiven Hörmafses. Er macht darauf aufmerksam, dass die von ihm aufgestellten Amplitudentabellen nur für die neuesten Edelmannschen Stimmgabeln Geltung haben. Ein schwerhöriger Untersucher muss zur Ermittelung der Differenzzeit (des Patienten gegenüber dem Normalhörenden) natürlich auf seine eigene Schwerhörigkeit Rücksicht nehmen: Wenn man die Hörschärfen des zu Untersuchenden und die normale Hörschärfe umgekehrt proportional setzt dem Quadrate der zugehörigen Amplitudengrössen und die Normalamplitude auf 1 umrechnet, so erhält man für die Hörschärfe einen bestimmten, leicht aus den Ostmannschen Tabellen zu berechnenden Wert. Die auf diese Weise für die verschiedenen Stimmgabeln C, G, c, g, c^1 etc. ermittelten Hörschärfen des Untersuchten lassen sich bequem in einer Kurve als Hörrelief darstellen.

Haenel.

273. Urbantschitsch, Ernst. Dr., Wien. Vibrationsmassage der Ohrtrompete bei chronischem Mittelohrkatarrh. M. f. O. 1903, No. 3.

Nach Einführung einer möglichst dünnen Celluloidbougie bis zum Tubenisthmus wird durch ca. 4 Minuten die äussere Massage mittels einer durch den Motor in Bewegung gesetzten Pelotte vorgenommen. Für die Pelotte wird die Gegend in der Umgebung des Ohres und eine Geschwindigkeit des Motors bevorzugt, bei welcher die Bougie die ausgiebigste Vibrationsbewegung zeigt. Urbantschitsch stellt sich vor, dass diese Art Massage tonisierend auf die Tubenmuskulatur und auf den Tensor tympani wirke, stärkere Blutfülle der Tube und des Mittelohrs erzeuge

und schliesslich reflektorisch durch die Trigeminusäste der Tube auf den Acusticus einwirke. In einer Anzahl mitgeteilter Fälle, in denen andere Methoden ohne Erfolg angewendet worden waren, hat dieses Verfahren günstigen Einfluss insbesondere auf die subjektiven Geräusche ausgeübt. Piffl (Prag).

274. Urbantschitsch, Ernst, Dr., Wien. Ein Apparat zur Ausführung der Friktionsmassage der Ohrtrompete. M. f. O, 1903, No. 4.

Urbantschitsch hat einen von Perexasi konstruirten Apparat, der mit Hilfe von 2 Elektromagneten auf einen Stab übertragbare Stoss- und Klopfbewegungen ausführte in zweckmässiger Weise umgeändert, so dass derselbe jetzt ein handliches, leichtes und einfaches Instrument zur Ausführung der Massage der Tube und der Nasenschleimhaut darstellt. (Erhältlich bei Schulmeister, Wien, IX. Spitalgasse 5.) Piffl.

275. Goldstein, M. A. Der Gebrauch und Missbrauch der Eustachischen Bougie. The Laryngoscope. Juli 1903.

Goldstein stellt fest, dass die Bougie bereits ein Lieblingsinstrument der ersten Ohrenärzte gewesen und zuerst von Saissy angewandt worden sei. Ihre Herstellung wechselte vom einfachen Katgut bis zum vollkommenen elektrolytischen Instrument aus Gold, wie es von Duel, Phillips und andern gebraucht wird. Heutzutage braucht man hauptsächlich Bougies aus Fischbein oder Gold. Die Bougie ist für die Diagnose sehr nützlich. Sie sollte regelmässig in jedem Falle von Otitis media chronica benutzt werden. Goldstein gebraucht die Fischbeinbougies in fünf Grössen von $^1/_3$ bis zu $^5/_3$ mm und markiert sie wegen der relativen Lage des olivenförmigen Endes zu dem Schnabel des Katheters. Die hauptsächlich zu beobachtende Vorsichtsmafsregel ist die Vermeidung jeder Gewalt. Die Eustachische Bougie ist bei allen chronischen Affektionen des Mittelohres von bestimmtem Wert, nicht bloss bei entschiedener Verengerung der Tube, sondern auch wenn das Lumen des Tubenkanals im Durchmesser auf weniger als $1^1/_3$ mm verringert ist. Die Einführung der Bougie soll alle zwei bis drei Tage wiederholt werden. Goldstein fand die Bougie ebenfalls bei gelegentlichen Fällen von Otitis media suppurativa chronica mit Verengerung der Tube von Wert. Er glaubt, dass ein schwacher galvanischer Strom mit seiner stimulierenden Wirkung den Wert der Bougie erhöht, aber in Bezug auf die elektrolytischen Ergebnisse ist er nicht sanguinisch. Wenn die elektrische Bougie mit genügend starkem

Strom angewandt wird, um durch eine enge Striktur zu dringen, so macht sie eine Erosion, auf welche eine Reaktion folgt, und eine weitere Verengerung des Tubenlumens kann sich daran schliessen.

Bryant.

276. Warneke. Zur Warmluftbehandlung von Ohr und Nase. Berl. klin. Wochenschr. 1903, Nr. 37.

W. empfiehlt die Warmluftbehandlung besonders für die Nachbehandlung nach der Radikaloperation des Mittelohres, dann auch für die konservative Behandlung chronischer Mittelohreiterungen, insbesondere der Kuppelraumeiterungen, ferner für das Kieferhöhlenempyem. Der von W. erfundene Warmluftapparat, dessen nähere Beschreibung hier nicht wiedergegeben werden kann, wird von Pfau in Berlin fabriziert.

Müller (Stuttgart).

277. Haug, München. Das Anaesthesin in der Therapie der Gehörgangsentzündungen und zur lokalen Anaesthesie bei Trommelfellparacentese A. f. O. Bd. 58, S. 267.

Bei furunculösen Gehörgangsentzündungen wirkt Anaesthesin (Ritsert) meist nach 2—10 Minuten auf mindestens 2 Stunden schmerzlindernd, ohne den Verlauf der Krankheit zu beeinflussen. Bei akuten und chronischen nicht nässenden Ekzemen, bei einfachem nervösen, bei diabetischem oder arthritischem Pruritus wird der Juckreiz gemildert. Die Wirkung auf das Trommelfell ist keine zuverlässige, auch stört die durch das Anaesthesin bewirkte Verfärbung der Membran und das Ausfallen von Anaesthesinkrystallen, sodass Anaesthesin zur Verwendung bei der Paracentese nicht empfohlen werden kann. Die von Haug verwendeten Lösungen sind im Original nachzusehen. Bei beginnenden akuten exsudativen Mittelohrprozessen, welche noch der Rückbildung fähig waren, wirkte eine Thymol-Anaesthesin-Glyzerinlösung gut schmerzstillend.

Haenel.

278. Haug, Prof. Dr., München. Über die Beeinflussung gewisser subjektiver Ohrerscheinungen durch Behandlung der genitalen Sphäre der Nase. M. f. O. 1903, No. 3.

Haug veröffentlicht vier Krankengeschichten von weiblichen Patienten, bei welchen subjektive Geräusche und Ohrenschmerzen ohne objektiven Ohrbefund, die mit den Menses zusammenfielen und gleichzeitig die von Fliess angegebenen charakteristischen Veränderungen in den Genitalpunkten der Nase aufwiesen, durch Behandlung von der Nase aus, in günstigem Sinne beeinflusst werden konnten und will die Aufmerksamkeit der Ohrenärzte auf die Möglichkeit eines nasogenitalen Konnexes

mancher Ohrenerkrankungen hinlenken, warnt jedoch vor therapeutischer Polypragmasie in dieser Richtung. Piffl.

279. Hopkins. G. W. Die Behandlung der chronisch katarrhalischen Taubheit. Med. News, 22. August 1903.

Hopkins befürwortet die Behandlung mit heissen Dämpfen, Ozon, Jod und Kataphorese. Anwendung von sehr heisser Luft im äussern Gehörgang von 120° bis 200° ist ratsam. Die in der Eustachischen Röhre gebrauchte Temperatur darf nicht so heiss sein. Er erwähnt viele andere Behandlungsarten. Bryant.

280. Urbano Melzi, Milan, Dr. Contribution au traitement de l'otite moyenne catarrhale par les injections intratympaniques de pilocarpine. Arch. internat. d'otol. etc. 1903, p. 635.

Veranlasst durch die anscheinend erfreulichen Resultate von Fischenich (Berliner klin. Wochenschrift 1900) injizierte Melzi in 3 Fällen von Otosklerose eine 2 %ige Pilocarpinlösung ins Mittelohr. Bei dem einen Patienten stellte sich nach ca. 8 Injektionen eine bedeutende Hörverschlechterung ein, bei den beiden anderen blieben Schwerhörigkeit und Ohrgeräusche auch nach 50 Injektionen in gleichem Grade bestehen. Melzi verzichtete deshalb auf weitere Versuche.

Oppikofer.

281. Connell, Karl. Ein Saugapparat für ununterbrochene Drainage. Annals of Surgery, Vol. 37, 1903.

Das Prinzip, auf welchem die Wirkung des Apparats beruht, besteht in der Kraft einer fallenden Wassersäule in einer engen Röhre, wodurch die Luft vorwärts getrieben und die Luft dahinter angesogen wird. Connell gebraucht eine Röhre von $^3/_{16}$ Zoll im Durchmesser und konstruiert einen passenden Apparat, der fähig ist, genügend zu saugen, um irgend eine Höhle zu drainieren und sowohl die Grösse des negativen Drucks als auch die Schnelligkeit der Wirkung zu regulieren. Der Apparat ist eine billige und vereinfachte Anpassung an ein von Dr. Francis Marco im Jahre 1901 angegebenes Instrument.

Bryant.

282. Kindler, Dr., Chemnitz. Neue Ligaturröhre für Glühschlingen. M. f. O. 1903, No. 3.

Um das Wiederaufrichten der Glühschlinge nach dem Gebrauche zu erleichtern, führt Kindler durch die eine erweiterte Ligaturröhre ein dünnes Metallstäbchen als Drahtführer hindurch, an dessen vorderem Ende das eine Schlingenende befestigt wird, während das andere durch die zweite Röhre von gewöhnlicher Weite hindurch gezogen wird. Piffl.

283. Chevalier, Dr., Paris. L'adrénaline. Les nouveaux Remèdes 1903, No. 12.

An Hand von Tierversuchen kommt Chevalier übereinstimmend mit anderen Autoren zum Schlusse, dass das Adrenalin den Blutdruck nur für kurze Zeit steigert; da die peripheren Gefässe nur vorübergehend verengert werden, so ist die Anwendung des Adrenalins nutzlos, wenn eine andauernde Gefässverengerung erzielt werden soll.

Oppikofer.

284. Morel, E., Paris. L'adrénaline. Le Progrès médical 1903, No. 31 und No. 32.

Zuerst bespricht Verfasser die chemischen und physiologischen Eigenschaften des Adrenalins und schildert dann in einer für den Spezialarzt zu gedrängten Form die bis heute mit diesem Mittel erzielten Erfolge. Oppikofer.

d) Taubstummheit.

285. Alexander, G. und Kreidl, A., Wien. Statistische Untersuchungen an Taubstummen: I. Taubstummheit, erbliche Belastung und Verwandtschaftsehe. A. f. O. Bd. 59, S. 43.

Die vorliegenden Untersuchungen stützen sich auf ein aus den Taubstummenanstalten Österreichs durch Fragebogen gewonnenes Material von 558 Fällen und ergaben in kurzem das folgende: Blutsverwandtschaft der Eltern bestand in 3,76 %; Taubstummheit, Schwerhörigkeit oder Geisteskrankheit der Eltern in 2,3 %, Taubstummheit, Schwerhörigkeit oder Geisteskrankheit in der Verwandtschaft der Eltern in 13,3 %, die Kombination verschiedener belastender Momente bei den Eltern und Verwandten in 1,8 % der Fälle. Eine Bedeutung für die Differenzialdiagnose zwischen angeborener und erworbener Taubheit kommt weder der Blutsverwandtschaft der Eltern zu, noch der Taubstummheit, Schwerhörigkeit oder Geisteskrankheit von Blutsverwandten noch auch einer Kombination dieser belastenden Momente. Jedoch sprechen für kongenitale Taubheit: Taubstummheit, Ohr- oder geistige Erkrankung der Eltern selbst, sowie die gleichzeitige Belastung vonseiten der Familie des Vaters und der Mutter. Das Vorhandensein mehrerer taubstummer Geschwister weist ebenfalls auf angeborene Taubheit hin und zwar mit um so grösserer Wahrscheinlichkeit, je mehr taubstumme Geschwister vorhanden sind. Haenel.

286. Mayet, Prof. Die Verwandtenehe und die Statistik. Jahrb. der int. Vereinigung f. vgl. Rechtswissenschaft. VI. u. VII. Band.

In Preussen kamen im Zeitraum von 25 Jahren (1875—99) auf 5922439 Eheschliessungen überhaupt 38310 Eheschliessungen unter

Blutsverwandten. Auf 1000 Eheschliessungen entfallen 6,47 unter Blutsverwandten und zwar 5,87 unter Geschwisterkindern, 0,49 unter Onkel und Nichte, 0,11 unter Neffe und Tante. Bei einer Minimalzahl von 6,5 $^0/_{00}$ konsanguinen Ehen für Preussen müssten mindestens 365950 Sprösslinge solcher Ehen lebend anzunehmen sein. Nach den Statistiken in den preussischen Irren- und Idiotenanstalten spielt für Imbecillität und Idiotie der Vererbungsfaktor eine geringere Rolle als bei der einfachen Seelenstörung, der paralytischen und der mit Epilepsie verbundenen; dagegen spielt bei der Idiotie das Entstehen der Krankheit durch Blutsverwandtschaft an sich eine Rolle, während bei den 3 anderen Geisteskrankheiten die Blutsverwandtschaft eher einen Vorteil für die erblich nicht belasteten Konsanguinen bedeutet. Bei erblicher Belastung sind jedoch die Abkömmlinge aus Verwandtenehen (bes. aus der Verbindung zwischen Onkel und Nichte) für diese 3 Geisteskrankheiten erheblich mehr gefährdet wie die Kinder aus genannten Ehen. Bei der Idiotie, Imbecillität, bei welcher die Blutsverwandtschaft der Eltern selbst eine grosse Rolle spielt, sind die Kinder von Onkel und Nichte mehr gefährdet wie die von Kousin und Kousine. Ähnlich wie bei der Idiotie scheinen die Verhältnisse bei der Taubstummheit und Retinitis pigmentosa zu liegen, d. h. Vererbung spielt eine geringe, Blutsverwandtschaft für ihre unvererbte neue Entstehung eine grosse Rolle. Es sollten jedoch auch Untersuchungen darüber angestellt werden, ob nicht für die geistige Entwicklung Vorteile in der Blutsverwandtschaft der Eltern liegen, indem aus Schulen etc. eine geistige Elite ausgesondert würde und unter dieser das Prozentverhältnis der Abkömmlinge konsanguiner Eltern festgestellt würde, — vielleicht, dass das Resultat vielen Verwandtenehen Beruhigung bringen würde. Brühl.

287. Wishard, J. G. Taubstummheit. Indiana Med. Journ., August 1903.

Die Untersuchungen wurden im Indiana-Institute für die Erziehung der Taubstummen ausgeführt. Es wurden 317 Schüler untersucht, 193 männliche, 134 weibliche. Durchschnittsalter ein wenig über 12 Jahre; davon 119 taubgeboren, 37 $^0/_0$; »Hirnfieber« 36; Cerebrospinal-Meningitis 34; Katarrh 20; Otitis media 16; Scharlach 15; Bronchitis 15; Influenza 9; Masern 8; Abdominaltyphus 7; Malaria 6; Skrophulose 4; Keuchhusten 3; Mumps 3; Diphtherie 2; Fieber 2; Chinin 2; Ohrenschmerzen 1; Inanition 1; Paralyse 1; Krämpfe 1; Tonsillitis 1; Ekzem 1; unbekannt 9. Das Institut nahm von 1844

bis 1900 2227 Taubstumme auf, 754 derselben, ungefähr 34 % waren kongenital.

Wishard gibt an, dass von 317 untersuchten Kindern 32 vergrösserte Mandeln und 33 übelriechenden Katarrh hatten; 20 % der erworbenen Taubheit kam durch Nasenerkrankung, und diese hätte verhütet werden können.

Er stellt fest, dass die Tauben und die Blinden ihren Geruchssinn hoch entwickelt haben. Bryant.

288. Reinfelder, D., Berlin. Hörübungen mit Schwerhörigen. Blätter für Taubstummenbildung XVI, Nr. 20.

Bericht des Lehrers über den Unterricht von 7 von Hartmann ausgesuchten Schwerhörigen durchs Ohr. Der Wortschatz der Schüler war gleich Null, die Lust zum Sprechen minimal. Neben der Gehörsherabsetzung fand sich bei allen »geistiger Rückstand«. Hörprüfung vor den Übungen und 1 Jahr später mit der Sprache wird in Tabellen verglichen. Vor den Übungen hörten alle Schüler Vokale, keine Konsonanten, keine Worte. Bei Übung allein durchs Ohr keine Fortschritte: bei Zuhilfenahme der Augen »gelangten die Schüler in den Besitz der Lautsprache und konnten geistig sehr gefördert werden.« Bei Verwendung eines »Vielhörers«, eines Massenhörrohres, zeigte sich dagegen, dass der Unterricht allein durchs Ohr bei einem Teil der Schwerhörigen (rein akustische Methode«) schneller zum Ziele führt wie die mit Zuhilfenahme der Augen (kombinierte akustische Methode«), und dass das Gehör dieser Schwerhörigen sich so besserte, dass laute Sprache bis auf 6 m weit gehört wird. »Alle jene Kinder, die durch das Hörrohr und den Vielhörer Vokale und Konsonanten perzipieren, gehören in besondere Institute für Schwerhörige; die anderen, die nicht durch das Hörrohr perzipieren, sind in Taubstummenanstalten zu unterrichten. Die Sprache der mit dem Vielhörer unterrichteten Kinder ist z. T. »die der Vollsinnigen«. Brühl.

289. Heimann, Berlin. Blinde und Taubstumme in Preussen. Deutsche med. Wochenschr. Nr. 33, 1903.

In dieser Arbeit interessiert uns besonders der Hinweis darauf, dass, während die Zahl der Blinden seit dem Jahre 1871 nicht unwesentlich abgenommen hat, die der Taubstummen erheblich zugenommen hat, doch entspricht die Vermehrung annähernd der Zunahme der Bevölkerung. Noltenius (Bremen).

Äusseres Ohr.

290. Ostmann, Marburg. Die Missbildungen des äusseren Ohres unter den Volksschulkindern Marburgs. A. f. O. Bd. 58, S. 168.

Bei 7537 Volksschulkindern fanden sich im ganzen 54 Missbildungen des äusseren Ohres und zwar Auricularanhänge 12 mal, Wildermuthsches Ohr 27 mal, Darwin'sches Spitzohr 9 mal, Satyrohr 1 mal, Katzenohr 5 mal. 32 der Missbildungen waren doppelseitig entwickelt. besonders häufig war der doppelseitige Befund beim Wildermuthschen und beim Darwinschen Ohr. Einzelne Ortschaften waren besonders stark betroffen. Öfters konnten bei Verwandten der betreffenden Kinder ebenfalls Missbildungen des äusseren Ohres konstatiert werden.

Haenel.

291. Sugar, Martin, Budapest. Rudimentär entwickelte, missbildete Ohrmuschel mit Atresie des Gehörganges, Fistulae auriculae congenitae und Hemiatrophia facialis, wahrscheinlich infolge kongenitaler Hypoplasie des paralytischen Nervus facialis. A. f. O. Bd. 58, S. 216.

Der Fall interessiert durch die Kombination der verschiedenen Missbildungen. Der Hörbefund sprach für Intaktsein des Labyrinths. Verfasser warnt vor Operationsversuchen, welche eine Wiederherstellung des Gehörgangs und Verbesserung des Gehörs bezwecken, indem er auf die vorhandenen Obduktionsbefunde hinweist, bei welchen sämtlich sehr tiefgreifende Veränderungen im äusseren und mittleren Ohr konstatiert wurden. Für kosmetische Zwecke empfiehlt er die von D. Henning, Wien, hergestellten Ohrmoulagen. Haenel.

292. Jürgens, Erwin, Dr., Warschau. Trois cas d'atrésie congénitale du conduit auditif externe avec microtie. La presse oto-laryngologique Belge 1903. Heft 7.

Jürgens veröffentlicht drei Fälle von Mikrotie mit Verschluss des äusseren Gehörgangs, bei denen er eine genaue Prüfung des Hörvermögens vorgenommen hat. Bei dem ersten fand er völlige Taubheit für alle Stimmgabeln in Luft- und Knochenleitung. Bei dem zweiten: Weber nach dem völlig normalen Ohr; laute Sprache wird bei gut verschlossenem normalen Ohr auf dem missgebildeten Ohr mit Mühe gehört; untere Hörgrenze bei h, obere bei f^5. — Der dritte Untersuchte, ein 3 Monate altes Kind, zeigte deutlich, dass es die Stimmgabeln vom Knochen und durch Luftleitung hörte, trotzdem die Missbildung doppelseitig war. Brandt (Strassburg).

293. Alexander, G. Wien. Zur pathologischen Anatomie des Ohrmuschelkeloides. A. f. O. Bd. 58, S. 195.

Alexanders mikroskopische Untersuchungen zweier Ohrmuschel-

keloide bestätigen die Anschauungen Thorns, dass das Keloid aus zelliger Hypertrophie und Hyperplasie des normalen Coriums hervorgehe, und ergeben keinen Anhaltspunkt für die Richtigkeit der Theorie Warrens, welcher als Ursache eine Proliferation der Media und Adventitia der Blutgefässe annimmt. Ätiologisch erscheint Alexander nicht das Tragen der Ohrgehänge, sondern das Anlegen des Stichkanals für die Ohrringe bezw. die darauf folgenden entzündlichen Vorgänge in der Umgebung des Kanals auf der Grundlage einer individuellen Disposition von Bedeutung. Haenel.

294. Fleischel, E., Dr. Über das arterielle Rankenangiom des Ohres. Wiener med. Wochenschr. Nr. 35, 1903.

Nach einer Übersicht über die Literatur, nach welcher 30 % der Rankenangiome auf die Ohrgegend treffen, teilt Fleischel die Krankengeschichte eines 36jährigen Patienten mit. Seit Geburt bestand eine stecknadelkopfgrosse Blutgeschwulst teleangiectatischen Ursprungs an der rechten Ohrmuschel in der Gegend des Helix, welche sich in den beiden letzten Jahren wesentlich vergrösserte. Seit 5 Jahren zeitweise Blutung. Die Ohrmuschel war auf das 3fache vergrössert, rot gefärbt und pulsierend. Durch Kompression konnte das Ohr auf die Hälfte verkleinert werden; dabei war deutliches Schwirren hörbar. Die Vergrösserung betraf Helix und Antihelix, das Ohrläppchen war frei; die Länge betrug 10 cm, die Breite 6 cm, die Dicke 3 cm.

Fleischel unterband nach Umschneidung der Muschel die Arteria auricul. post. dicht am Abgang von der Karotis, ferner die Art. auric. ant., ausserdem noch alle kleineren Gefässe. Mit Paquelin wurde die Ohrmuschel an 15 Stellen verschorft; letzterer Eingriff ist erst nach der Unterbindung der Gefässe auszuführen. Vollständige Heilung mit gutem kosmetischen Effekt. Wanner (München).

295. Braislin, W. C. Teratom des Ohres. Brooklyn Medical Journal. Juli 1903.

Die 50jährige Patientin klagte über sehr heftiges Ohrensausen, welches sie nachts wach erhielt. Dauer der Erkrankung zwei Jahre. Kein Schmerz, aber Jucken. In letzter Zeit fast absolute Taubheit. Die Untersuchung ergab, dass der äussere Gehörgang durch eine Geschwulst dicht verlegt war. Eine kleine Sonde konnte nicht hindurchgeführt werden. Die Geschwulst schien oben ihren Ansatz zu haben. Sie war mit Haut bedeckt und sah wie eine Talgcyste aus, deren äussere Fläche von einer erweiterten Vene durchkreuzt wurde. Sie war

für eine Cyste zu dicht. Eine Probepunktion verursachte lebhafte Blutung, was die Diagnose eines Angioms indizierte. Operation. Einschnitt hinter der Ohrmuschel; Ohr nach vorn gezogen, Geschwulst durch Stiel an dem Periost des knöchernen Kanals, den sie dicht ausfüllte, angeheftet. Die Geschwulst war abgekapselt. Wiederherstellung des Gehörs folgte ihrer Entfernung. Sie war aus Knorpel und myxomatösem Gewebe mit jungen Drüsenelementen zusammengesetzt. Sie wurde von manchen als ein Endotheliom, von andern als ein Teratom nach dem mikroskopischen Befund angesehen. Bryant.

296. Konictzko, Paul, Halle. Ein Fall von Chondrom im knöchernen Teil des äusseren Gehörganges. A. f. O. Bd. 59, S. 7.

Die zylindrisch gestaltete etwa 4 mm lange, $1\,^1/_2$ mm dicke Geschwulst sass an der vorderen knöchernen Gehörgangswand bei einem 14jährigen Knabeu. K. führt dieselbe auf Metaplasie des Periostes zurück, welche durch langdauernde Entzündungsprozesse in der Paukenhöhle angeregt war. Haenel.

Mittleres Ohr.

a) Akute Mittelohrentzündung.

297. Schmiegelow, E. Die Diagnose und Behandlung der akuten Mittelohreiterung. Ugeskrift for Laeger Nr. 33 und 34, 1903.

Schmiegelow gibt zuerst eine für den praktischen Arzt berechnete Übersicht über die Diagnose der akuten Mittelohreiterung und stellt dann 110 eigene Fälle zusammen, von denen 61 ohne Komplikationen geheilt wurden; in 31 Fällen traten Komplikationen auf, die Fälle wurden aber geheilt; in 2 Fällen kam bei Diabetikern letaler Ausgang, 5 mal bestand ein trockener Trommelfelldefekt, 6 mal wurde die Eiterung chronisch und 5 mal ist das spätere Schicksal unbekannt.

Schmiegelow rät dazu, sofort die Paracentese zu machen, wenn die Diagnose Mittelohreiterung festgestellt ist und stellt folgende Tabelle über 71 paracentesierte Fälle auf. Die durchschnittliche Krankheitsdauer betrug:

11 Tage,	wenn	am	1. bis	3.	Tage	paracentesiert	wurde (13 Fälle)
15 «	«	«	3. bis	6.	«	«	« (31 «)
21 «	«	«	7. bis	10.	«	«	« (16 «)
2 Monate,	wenn	nach dem		10.	«	«	« (11 «)

Die rechtzeitige Paracentese bildet den besten Schutz gegen Komplikationen. Nach der Paracentese legt Schmiegelow Jodoformgazestreifen, in $2\,^0/_0$igem Karbolwasser gefeuchtet, hinein und verbindet

dann mit steriler Gaze in Borwasser getaucht; der Verband wird täglich gewechselt; Ausspülungen, Austupfen u. dergl. dürfen nicht vorgenommen werden. Jörgen Möller.

298. Godokesen, N. Einige Bemerkungen anläßlich des Aufsatzes Prof. Schmiegelows: Die Diagnose und Behandlung der akuten Mittelohreiterung. Ugeskrift for Laeger Nr. 36, 1903.

Godokesen meint, man solle nicht zu früh paracentesieren, sondern falls keine anfangende Komplikationen vorhanden sind, den Verlauf ein wenig abwarten. Er empfiehlt rigoroses Bettliegen. Der Verband wirkt nicht günstig, er wirkt, wenn reichliche Sekretion vorhanden ist, als warmer Umschlag und gibt leicht Mazeration. Die beste Behandlung ist das Verschliessen des Gehörgangs mittelst steriler Wattepfropfen, welche häufig gewechselt werden; anfangs hat man von Kokaïn-Einträufelungen und Eisblase gute Wirkung. Jörgen Möller.

299. Hölscher. Über den gegenwärtigen Stand der Behandlung der akuten Mittelohreiterung, mit besonderer Berücksichtigung der Paracentese des Trommelfells. Württ. Med. Corr.-Blatt 1903, Nr. 41/42.

Der Inhalt der Arbeit ist in der Überschrift gegeben. Die Arbeit ist für den allgemeinen Arzt bestimmt und enthält für den Spezialisten nichts neues. Müller.

300. Haag, Dr. Über die operative Behandlung der Otitis med. pur. acuta. Korrespondenzblatt für Schweizer Ärzte 1903, Nr. 18.

Die concomittierende Warzenfortsatzentzündung bei Ot. media acuta heilt meist bei konservativer Behandlung; »wo eine operative Eröffnung des Warzenfortsatzes eintreten muss, handelt es sich um ein Empyem des letzteren«; auch Empyeme heilen zum Teil ohne Operation, so von 8 eigenen Fällen 7. »In der Behandlung der »Otitis mastoidea acuta« spielt die Paracentese des noch nicht perforierten Trommelfells eine wichtige Rolle; doch soll dieser operative Eingriff nur in den äussersten Fällen angewendet werden.« Bei der Operation des »Empyems« sagt H.: »das Antrum wird nur, wenn notwendig, aufgedeckt; in den meisten Fällen kann dasselbe geschont werden im Interesse der späteren Hörfunktion.« Das Autoreferat des Verf. über seinen Vortrag enthält Unklarheiten, welche ein deutliches Bild von seinem Standpunkt nicht geben. Brühl.

301. Botschkowski, P. Ein Fall günstigen Einflusses von Erysipel auf den Verlauf der eitrigen Mittelohrentzündung. Wratschebnaja Gaseta, Nr. 38, 1903.

Bei einer Patientin mit akuter Mittelohrentzündung waren entzündliche Erscheinungen am Warzenfortsatz während eines sich hinzu-

gesellenden Erysipels zurückgegangen. (Da eine beginnende Mastoiditis auch ohne Operation zurückgehen kann, ist die Schlussfolgerung des Verfassers, dass das Erysipel den günstigen Einfluss ausübte, nicht gerechtfertigt.) Sacher (Petersburg).

302. Biehl, C. Streng umschriebene Entzündungsherde im Schläfenbein. (Ohrenabt. des k. k. Garnisonspitals Nr. 1, Wien). Münchener med. Wochenschr. 1903, Nr. 34.

4 Fälle der nicht seltenen Form von akuter Mittelohrentzündung mit Beteiligung des Warzenfortsatzes bei ganz untergeordneter Erkrankung der Paukenhöhle. An Mikroorganismen fanden sich teils der Diplococcus pneumoniae, teils der Staphyl. pyog. Biehls Vorschlag, die Knochenhöhle mit der Mosetigschen Knochenplombe zu füllen und primär zu nähen wird wohl nicht viel Nachahmung finden.

Scheibe (München).

b) Chronische Mittelohreiterung.

303. Panse, Rudolf, Dresden. Klinische und pathologische Mitteilungen. II. Knochenerkrankungen des Labyrinthes mit 6 Abbildungen nach Zeichnungen des Verfassers. A. f O. Bd. 58, S. 184.

1. Fall. Hämorrhagische Entzündung des Labyrinthes bei Cholesteatom. Erweichung des umgebenden Knochens. Einbruchstellen: das Ringband des Steigbügels und eine Fistel im horizontalen Bogengang, durch den Acusticus fortgeleitete Meningitis.

2. Fall. Bei Cholesteatom ausgiebige Zerstörung der Labyrinthkapsel. Verlust der häutigen Theile der Schnecke, centralwärts fortgeschrittene Degeneration des Acusticus: der Nerv durch Granulations- bezw. Bindegewebe ersetzt, das centralwärts noch die Anordnung der Nervenfasern erkennen lässt.

3. Fall. Bei angeblich akuter linksseitiger Mittelohreiterung Bildung eines Sequesters, der den Vorhof und die Bogengänge enthält. Der nach der Heilung erhobene klinische Befund, dass bei Drehung des Patienten auf dem Drehstuhl nach dem gesunden Ohr hin kein Schwindel, in umgekehrter Richtung aber Schwindel entstand, ist dem Autor ein Beweis dafür, dass nur ein vom engen Theil nach der Ampulle gerichteter Lymphstrom im Stande ist, eine Bewegungsvorstellung auszulösen.

4. Fall. Chronische Mittelohreiterung. Heilung erst nach Entfernung eines grossen Schneckensequesters. Bei Drehversuchen nach beiden Richtungen kein Schwindel. Haenel.

304. Imhofer, Dr. R., Prag. Ein Fall von Spontanluxation des Amboss mit fistulösem Durchbruch in den knöchernen Gehörgang. Prager med. Wochenschr. 1903. No. 36.

Chronische Otorrhoe bei $2\,^1/_2$jährigem Kinde mit Facialislähmung, späterer Warzenfortsatzaffection, die wieder zurückging, schliesslich Abstossung des Amboss und eines Sequesters durch die hintere Gehörgangswand. Verf. meint, dass die akuten Erscheinungen der Warzenfortsatzerkrankung durch den luxierten und als Fremdkörper wirkenden Amboss hervorgerufen wurden. Piffl.

305. Boeke, Julius, Budapest. Aufmeisselung des link. Warzenfortsatzes, Entfernung einer über wallnussgrossen. cholest. Masse. A. f. O. Bd. 58, S. 228.

Bei der mikroskopischen Betrachtung des Eiters und der operativ entfernten, zerfallenen Cholesteatommassen fand B. neben anderen Organismen in spärlicher Anzahl Bacterien, welche er für Tuberkelbazillen hält. Er führt die Bildung des Cholesteatoms auf die Anwesenheit dieser Bazillen zurück. Haenel.

306. De Stella, Gent. Un cas de vertige vestibulaire chez une personne atteinte d'otorrhoe chronique. Arch. internat. d'otol. 1903, S. 905.

25jährige Patientin mit rechtsseitiger chronischer Mittelohreiterung. Heftige anhaltende Schmerzen in der r. Schläfengegend und starker Schwindel; Romberg'sches Symptom. Gegend der ovalen Fensternische kariös. Beim Austupfen des Sekretes drückt der Watteträger einen Sequester in das Vestibulum: äusserst heftiger Schwindel. Nystagmus, Erbrechen, Zuckungen in den oberen und unteren Extremitäten. — Die Radikaloperation entfernt den Sequester. Der horizontale Bogengang ist intakt. Vollständige Heilung.

Bei der Nachbehandlung der Radikaloperation warnt Verf. vor fester Tamponade, die zu übermässiger Granulationsbildung führt und empfiehlt deshalb ausschliesslich Borsäurebehandlung. Durchschnittliche Heilungsdauer: 40 Tage. Oppikofer.

307. Culbertson, R. L. Ein Fall von Entfernung der Schnecke und des halbzirkeligen Kanals. Annals of Otology, Rhinologie and Laryngology. Juni 1903.

Culbertson gebrauchte den elektrischen Strom, um die Lage des Facialis während der Operation festzustellen. Bryant.

308. Schiffers, Prof. Faits cliniques de complications osseuses de l'otite moyenne purulente chronique. La presse otolaryngologique Belge 1903, Heft 7.

Sch. veröffentlicht drei weitere interessante Fälle von Ohrerkrankungen: Ein 16jähriges Mädchen wird von hochgradiger Anämie

durch Operation einer ausgedehnten Stenose des Warzenfortsatzes befreit. — Ein 22jähriger Lokomotivheizer gewinnt durch Beseitigung einer Karies des Atticus und Antrum ein besseres Hörvermögen. — Eine 18jährige Näherin leidet an einer ausgedehnten Karies des Atticus und des Antrum auf dem rechten und chronischer Mittelohreiterung auf dem linken Ohr. Das erstere wird operiert und geheilt, das andere durch geeignete Behandlung wesentlich gebessert. Brandt.

309. Eemann, Prof. Pansement boriqué sans tamponnement après l'évidement pétro-mastoidien. La presse otolaryngologique Belge 1903, Heft 7.

G. berichtet über seinen Borsäureverband nach Oeffnung der Mittelohrräume. Er füllt, wie früher mitgeteilt, die Wundhöhle mit Borpulver, dessen Menge er mit Abnahme der Sekretion vermindert, so dass schliesslich nur noch die nicht epidermisierten Stellen mit Borpulver bestreut werden. Der Verband wird dadurch nach G. einfacher, der Verbandwechsel schmerzlos und die Dauer der Heilung abgekürzt.

Brandt.

310. Hölscher. Primäre Transplantation von Hautlappen bei der Totalaufmeisselung des Mittelohrs. Med. Korr.-Blatt d. württ. ärztl. Landesvereins 1903, Nr 35.

Fall von fötider chronischer Mittelohreiterung mit Totaldefekt des Trommelfells. Radikaloperation: Ganz sklerotischer Knochen. Primäre Transplantation eines Thierschschen Lappens von Zweimarkstückgrösse. Tamponade mit Vioformgaze. Erster Verbandwechsel nach 6 Tagen. Heilung in ca. einem Monat. Müller.

311. Schiffers, F., Prof., Liège. Complications osseuses de l'otite moyenne purulente chronique. Annales de la Société méd.-chirurg. de Liège 1903, p. 503.

Drei Fälle chronischer Mittelohreiterung mit Facialislähmung und Taubheit. — Die Arbeit ist für den praktischen Arzt bestimmt und soll von neuem einen Beweis dafür erbringen, welch' traurigen Ausgang eine Mittelohreiterung nehmen kann, wenn Patient und Hausarzt aus Unkenntnis sogar Jahre lang dem Ohrenleiden keine Bedeutung zumessen.

Oppikofer.

312. Politzer, Hofrat, Prof., Dr. Verfahren zum frühzeitigen Verschluss der Wundhöhle nach operativer Eröffnung des Warzenfortsatzes. Wiener med. Wochenschr. No. 30, 1903.

Um einen frühzeitigen Verschluss der Wundhöhle herbeizuführen, giesst P. die mit gesunden Granulationen ausgekleidete Wundhöhle mit, in einem kleinen Glaskolben geschmolzenem, sterilisirtem Paraffin aus.

Nach dem Erstarren der Masse werden die Wundränder mittelst Naht oder durch Michel'sche Klammern vereinigt.

In allen Fällen verlief der Heilungsprozess reaktionslos. Besonders eignen sich nach P. jene Fälle, bei welchem das Antrum nicht eröffnet wurde, da das geschmolzene Paraffin in die Paukenhöhle eindringen kann. Die Ausgiessung erfolgt, wenn die Wundhöhle keine eitrige Absonderung zeigt. Unter besonders günstigen Verhältnissen, welche die Annahme einer gründlichen Ausräumung gestatten, könnte die Ausfüllung unmittelbar nach der Operation versucht werden.

Wenn auch nach unseren Erfahrungen die durchschnittliche Heilungsdauer akuter Mastoitiden nicht 8—10 Wochen, geschweige denn bei Ausdehnung der Knochenwunde auf Wallnussgrösse auch bei normalem Verlauf mehrere Monate in Anspruch nimmt, wie P. angiebt, sondern nur 4— 5 Wochen, so dürfte doch eine Abkürzung des Heilungsprozesses auf ca. 3 Wochen, wie aus den 4 beigefügten Krankengeschichten hervorgeht, die neueren Methoden beachtenswert erscheinen lassen und eine Nachprüfung wohl gerechtfertigt sein. Das neue Verfahren lediglich auf Grund dieser wenigen Beobachtungen bereits für den praktischen Arzt zu empfehlen, scheint jedoch etwas verfrüht. Wanner.

313. Neufeld, Ludwig, Posen. Zur Diagnostik der Ohrtuberkulose. A. f. O. Bd. 59, S. 1.

Im Cerumen hat N. säurefeste Bazillen aufgefunden, welche mit den Smegmabazillen sehr grosse Ähnlichkeit haben sowohl in ihrer Lagerung nahe den desquamierten Epithelien als auch in der Variabilität ihrer Form. Diese Bazillen können ebenso wie die Epithelien des Cerumens auch im Ohreiter vorkommen und dann zu Verwechselung mit Tuberkelbazillen Anlass geben. Man findet dann diese Pseudotuberkelbazillen meist nur vereinzelt; in einem Cholesteatomfall sah N. sie in grosser Anzahl. N. erinnert an die Experimente Gottsteins und Bienstocks, welche in fetthaltigem Nährboden Bazillen, die ursprünglich nicht säurefest waren, in säurefeste Bazillen umzüchteten, und empfiehlt deshalb gründliche Entfernung von etwaigen Salbenresten vor der Entnahme von Untersuchungsstoff. Zur Unterscheidung der falschen von den echten Tuberkelbazillen dienen die Färbemethoden von Honsell, Bunge und Trautenrot, welche auf der geringeren Resistenz der Pseudotuberkelbazillen gegen Alkohol beruhen, sowie das Tierexperiment.

Haenel.

c) Cerebrale Komplikationen.

314. Kissel, A. Ein Fall von otogenem Abszess des Temporallappens des Gehirns bei einem 4jährigen Mädchen. Djetskaja Medizina No. 2, 1903.

Die Krankheit entwickelte sich rasch, ging mit stürmischen Symptomen einher und wurde als akute infektiöse Encephalitis betrachtet. Die Sektion ergab: doppelseitige Otitis media, Abszess im rechten Temporallappen und beginnende eitrige Leptomeningitis. Sacher.

315. Zaalberg, P. J., Hzn. Ein Fall von Entzündung der Mittelohrhöhlen endigend mit letaler Meningitis, die von einem bei Lebzeiten nicht erkannten extraduralen Abszess verursacht war. M. f. O. No. 5, 1903.

Der extradurale Abszess lag zu beiden Seiten der crista pyramidis und breitete sich in der mittleren und in der hinteren Schädelgrube, in letzterer bis über den porus acust. int. hinaus aus. Piffl.

316. Hertle. Über Pachymeningitis externa. Wiener klin. Wochenschrift No. 32, 1903.

Bei einem 36jährigen Patienten zeigte sich eine leichte, flache zirkumskripte Vorwölbung am Schädel über dem linken Ohre. Kontralaterale Parese des Facialis, Hypoglossus und der Extremitäten; starke Kopfschmerzen, linksseitige Stauungspapille.

Nach mehr als 1jähriger Dauer Trepanation, wobei sich eine grosse Menge Eiter entleert. Die Dura mit grauroten Granulationen bedeckt, in welchen zahlreiche stecknadelkopfgrosse Tuberkelknötchen enthalten sind. Der Knochen war überall gesund und es bestand kein Zusammenhang mit einer Ohraffektion. Wanner.

317 Schulze, Walther, Halle. Ohreiterung und Hirntuberkel. A. f. O. Bd. 59, S. 99.

Nach einem kurzen Bericht über die bisher veröffentlichten 9 Fälle obengenannter Krankheitskombination teilt Sch. ausführlich 2 im vorigen Jahre in der Hallenser Klinik beobachtete hierhergehörige Fälle mit:

1. Ein 16jähr. hereditär tuberkulös belasteter Knecht mit doppelseitiger fötider Mittelohreiterung war wegen Verdachtes auf Hirnabszess der Klinik zugewiesen worden (rechtsseitige Facialislähmung, Parese des rechten Armes, Schwäche in den Beinen, veränderte Psyche). Während der Beobachtungszeit zwangen dringende Erscheinungen kurz hintereinander zur Radikaloperation rechts, Sinusoperation rechts mit Jugularisunterbindung und Radikaloperation links (tuberkulöse Karies). Die bei letzterer Operation erfolgte bedeutende Sinusblutung war der Anlass zur Entwicklung einer tötlichen Miliartuberkulose. Die Sektion stellte ausser

dieser einen Konglomerattuberkel im Pulvinar des linken Thalamus opticus fest, der offenbar schon älteren Datums war, aber infolge eines kurz vor Eintritt in die Behandlung stattgehabten Schädeltraumas zu schnellerer Entwicklung gekommen war. Schon im Leben war die Diagnose mit Wahrscheinlichkeit auf Hirntuberkulose gestellt worden.

2. Bei einem wegen Karies radikal operierten 8jähr. Kinde bestanden Kopfschmerzen, Erbrechen, Veränderung der Psyche, Stauungspapille und Pulsverlangsamung, also Symptome, welche auf eine intrakranielle Komplikation hinweisen. Nachdem eiterige Meningitis durch das Ergebnis der Lumbalpunktion ausgeschlossen worden war, wurde die Trepanation auf einen vermuteten Schläfenlappenabszess vorgenommen. Ein solcher fand sich nicht, dagegen ergoss sich plötzlich aus der Gehirnwunde Liquor cerebrospinalis infolge Berstens des ektasierten Seitenventrikels. Hiernach eiterige Meningitis, Tod. Als Ursache der intrakraniellen Erscheinungen deckte erst die Sektion ausgebreitete ältere Gehirntuberkulose auf; daneben fand sich eine frische miliare Tuberkulose auch in den übrigen Organen, die offenbar von der Lunge ausgegangen war.

Von den ausführlichen Erörterungen über die Differentialdiagnose zwischen Hirnabscess und Hirntumor beziehentlich Hirntuberkel sei nur das folgende hervorgehoben: Typisch ausgebildete Stauungspapille spricht für Hirntumor, das Fehlen derselben weist mit ziemlicher Bestimmtheit auf Hirnabszess. Häufige Remissionen im Krankheitsverlauf, plötzlicher Wechsel in den Symptomen, Vereinigung von Symptomen, die sich nicht auf einen Herd zurückführen lassen, das Bestehen von Kleinhirnerscheinungen bei intaktem Labyrinth lassen an Hirntuberkel denken umsomehr, wenn es sich um jugendliche Personen handelt mit hereditärer tuberkulöser Belastung oder erkennbaren Zeichen von Tuberkulose. Haenel.

318. Haike, H., Berlin. Hirntuberkel am Dach des vierten Ventrikels und im Crus posterius cerebelli bei chronischer Mittelohreiterung. A. f. O. Bd. 58, S. 206.

Ausführlicher Bericht über einen derartigen Fall. Im Leben hatte die Diagnose zwischen Hirnabszess und Meningitis serosa geschwankt. Die zur Entscheidung vorgenommene Lumbalpunction entleerte keine Flüssigkeit (Verlegung der Abflusswege aus dem excessiv ausgedehnten Ventrikel in den Subarachnoidealraum). Ebenso verlief die Eröffnung des Schläfenlappens ohne Resultat. Am letzten Tage wies der Opisthotonus auf Lokalisation im Kleinhirn hin. Auch die Punktion des Kleinhirns verlief ergebnislos, und erst die Sektion stellte die Diagnose klar.

Auffallend war das Fehlen von Stauungspapille, welche sonst ein frühes und konstantes Symptom bei Kleinhirntumoren bildet, auffallend insbesondere bei dem vorhandenen hohen intracraniellen Druck. Verfasser glaubt, dass in der exorbitanten, fast ununterbrochenen Heftigkeit der Kopfschmerzen sowie in dem negativen Punktionsergebnis ein Hinweis auf einen Tumor der hinteren Schädelgrube zu erblicken gewesen sei. Das häufige Zusammentreffen von Mittelohreiterung und Hirntuberkel erklärt H. damit, dass infolge toxischer Einwirkung in der Umgebung des eiternden Mittelohres die Widerstandskraft des Gewebes gegen den Tuberkelbacillus abgeschwächt sei. Haenel.

319. Zaufal, Prag. Beitrag zur Unterbindung des zentralen Endes der Vena jugularis int. nach Durchtrennung der Clavicula bei otogener septischer Sinusjugularisthrombose. Prager med. Woch. 1908. No. 37.

Z. beschreibt den Fall eines 21 jährigen Studenten mit septischer Thrombose des Sinus und der Vena jugul. int. d. infolge von chronischer Mittelohreiterung, bei welchem behufs Unterbindung der Jugularis in ihrem untersten Teile die Clavicula durchtrennt wurde und der nach 3 monatlicher Behandlung zur Heilung gebracht wurde.

Z. knüpft daran die Bemerkung, dass immer zuerst der Versuch gemacht werden müsse, ohne Schlüsselbeindurchtrennung zum Ziele zu gelangen. «Begegnet jedoch das Isolieren der Vena im Grunde der Wunde und das Umführen der Ligatur grossen Schwierigkeiten, ganz besonders aber wenn es unmöglich ist sich davon zu überzeugen, dass die Ligatur auch gewiss um eine ganz gesunde Partie der Vena zu liegen kommt, dann möge mit der Durchtrennung der Clavicula Raum geschafft werden zur gefahrlosen ungehinderten Arbeit in der Tiefe und zur Prüfung der Abgrenzung des Abschlussthrombus gegen das gesunde Venenrohr, eventuell zur Punktion und Aspiration.« Piffl.

320. Grunert, K., Halle. Zur Frage der Grenzen der Operationsmöglichkeit otogener Sinusthrombosen. A. f. O. Bd. 59. S. 70.

Die Prognose der Sinusoperation ist abhängig von der Lokalisation und Ausdehnung der Thrombose, von ihrer Virulenz, vom Sitz und von der Zahl der Metastasen, sowie von der Schwere bezw. Heilbarkeit der komplizierenden intrakraniellen Folgezustände. Zwei Fälle von Thrombose, welche trotz sehr grosser Ausdehnung der Thrombose durch Operation zur Heilung kamen, werden ausführlich mitgeteilt. In dem einen wurde die Jugularis an der Einmündungsstelle in die Subclavia noch im Thrombus unterbunden, in dem andern, bei welchem die Thrombose

peripherwärts das Torkular Herophili erreicht hatte, wurde bis hierhin die äussere Sinuswand ausgeschnitten. Im ersteren Falle war die Subluxation der Clavicula nötig, um bis zur Subclavia zu gelangen. Erforderlichenfalls empfiehlt Gr. die Clavicula zu durchsägen. In beiden Fällen glaubt Gr. bis an die Grenzen der Operationsmöglichkeit gegangen zu sein. Haenel.

321. Alexander, Gust. Dr. Wien. Zur Pathologie und pathologischen Anatomie der Pachymeningitis interna in Fällen otogener Pyaemie. M. f. O. 1903. No. 3.

Alexander beschreibt einen Fall von Pyaemie mit Lungenmetastasen infolge von Sinusthrombose bei chronischer Mittelohreiterung. Die Incision des Sinus ergab den Abgang von foetiden Partikeln unter reichlicher Blutung. Trotzdem wurde die Jugularisunterbindung unterlassen. Einen Monat später trat unter allmählicher Zunahme der Erscheinungen von Seiten der Lungen und pyämischem Fieber der exitus letalis ein. — Die Sektion ergab ausser multiplen älteren und frischen Lungenabszessen und wandständiger Thrombose in der Nähe des Bulbus der Vena jugul. bei freier Blutbahn Pachymeningitis interna entsprechend der Konvexität der rechten Grosshirnhemisphäre bei intakter Arachnoidea, Pia und Hirnoberfläche. Die Erkrankung der Dura bestand in mehreren länglichrunden fibrinös-eitrigen Auflagerungen an ihrer Innenfläche. Piffl.

322. Labarre, E., Dr. Contribution à l'étude des complications endocraniennes de l'otite. La presse otolaryngologique Belge. 1903. Heft 7.

L. berichtet über einen Fall von Caries des Felsenbeins mit periphlebitischem Abszess, eitrigem Erguss in die Schädelhöhle und Sinusthrombose, bei dem eine durch die Weigerung der Patientin über 2 Monate hinausgeschobene Operation noch Heilung brachte. Zugleich will L. an der Hand dieses Falles zeigen, dass die vorherige Unterbindung der vena jugularis interna bei Thrombose des sinus lateralis entbehrlich ist, wenn zur Zeit des operativen Eingriffs keine krankhafte Temperaturveränderung beobachtet wird. Brandt.

323. Courtade, A., Paris. Observation de phlébite du sinus latéral d'origine otique avec vascularisation anormale du pavillon. Arch. internat. d'otol. etc. 1903. S. 943.

Eitrige Sinusthrombose und Pyaemie infolge rechtsseitiger chron. Mittelohreiterung bei einem 11jährigen Kinde. Da der Allgemeinzustand ein sehr schlechter war, glaubte C. auf einen operativen Eingriff verzichten zu müssen. Exitus.

Als Eigentümlichkeit erwähnt C. 5—6 venöse Gefässe, die auf der hintern Seite der Ohrmuschel in transversaler Richtung bis zum freien Rande verliefen. Da die Jugularis externa, der gewöhnliche Abflussweg dieser Venen, nicht thrombosiert war, so vermutet C. eine Anomalie im Gefässverlaufe, darin bestehend, dass das Blut aus diesen Venae auricul. post. ausschliesslich durch die Vena mastoidea in den Sinus transversus abfloss. Oppikofer.

324. Geschelin, J. S. Zur Kasuistik d. otogen. Pyaemie. Chirurgija, Bd. XIII. Nr. 76.

24 Fälle otogener Pyaemie, von denen 12 durch chronische und 12 durch akute Otitis media hervorgerufen waren. Von den durch chronische Otorrhoe verursachten Fällen war bei 8 Patienten reine Pyaemie ohne intracranielle Komplikationen. Von diesen ist ein Pat. genesen ohne Metastasen und ohne Operation; 2, ebenfalls ohne Matastasen, sind geheilt nach Eröffnung des Sinus und Entfernung von Thromben; 4 sind gestorben nach der Sinusoperation infolge zahlreicher Metastasen in den Muskeln, Gelenken und Lungen, 1 starb nach Sinusoperation und Unterbindung der Jugularis. Die 4 übrigen Patienten sind an Abscessen im Gross- oder Kleinhirn und auf der Dura oder eitriger Meningitis gestorben. Die kolossale Mortalität der Pyaemiker infolge chronischer Otorrhoe (9 von 12) erklärt sich durch die starke Vernachlässigung der Krankheit. — Von den 12 Pyaemikern mit akuter Otorrhoe sind 10 genesen; bei 5 von ihnen wurde ein Thrombus des Sinus transversus nachgewiesen; von diesen Patienten wurde bei 4 die Jugularis unterbunden; bei den 7 übrigen wurde der Sinus nicht operiert; von diesen sind 2 gestorben: 1 an Meningitis, der andere an Amyloid der inneren Organe $1^1/_2$ Jahre nach der Operation. Nur bei 3 Patienten dieser letzten Reihe waren keine Metastasen, bei allen übrigen bestanden teils eitrige, teils seröse Metastasen. Bei 2 Patienten bildeten sich neue Metastasen trotz Unterbindung der Jugularis. Ob der Sinus in jenen 7 Fällen thrombosiert war, bei denen die Operation sich nur auf die Aufmeisselung des Warzenfortsatzes beschränkte, lässt sich negativ nur für den Fall entscheiden, der an Meningitis zu Grunde gegangen ist; bei diesem Pat. war der Inhalt des Sinus bei der Probepunktion normal, was sich auch bei der Sektion bestätigen liess. Sacher.

325. Gosewer, S. Soll die Vena jugularis interna bei otogener Pyaemie unterbunden werden? Chirurgija Bd. XIII, No. 76.

Der Verf. spricht sich für frühzeitige Unterbindung der Vena jugularis aus. Sacher.

326. Heine, Dr. Über die operative Behandlung der otitischen Thrombose des Sinus transversus. Arch. f. klin. Chir. Bd. 70, 3.

1881—1901 wurden 111 Fälle von Pyämie behandelt, 27 mit 2 Heilungen von der Zeit der Sinusoperation. Von 84 Operierten starben 52, wurden 32 geheilt; da in 16 Fällen Tod nicht durch Sinusthrombose herbeigeführt wurde, bleiben unter 68 Fällen 32 Heilungen. Sofortige Freilegung des Sinus, wenn sich Fieber einstellt und die Erkrankung des Sinus wahrscheinlich erscheint; fällt Fieber danach nicht oder treten Schüttelfröste auf, Feststellung des Inhalts des Sinus, Eröffnung des Sinus und Entleerung seines pathologischen Inhalts, bis zu sicher gesundem Thrombus oder bis Blutung erfolgt, ev. Unterbindung der Vena jug. Die Probepunktion des Sinus muss event. durch die Incision ergänzt werden; die Probeincision des Sinus muss jedoch möglichst beschränkt werden, da sie nicht gefahrlos ist. Die Vena jug. wird unterbunden »bei der primären oder sekundären obturierenden Thrombose des Bulbus, die zu schweren pyämischen Erscheinungen geführt hat, und bei bestehender Erkrankung der Vene selbst«, ferner, wenn es misslingt, das zentrale Ende des Thrombus zu erreichen und das pyämische Fieber fortbesteht, bei wandständigen Thromben nur, wenn breite Freilegung des Sinus nicht genügt. Brühl.

327. Stenger, Dr., Königsberg. Die otitische Hirnsinusthrombose. Habilit.-Schrift Königsberg 1903.

An Hand von 15 Sinuserkrankungen, welche in der Charité beobachtet wurden, bespricht St. die anatomischen Verhältnisse, Ätiologie, Symptome, Diagnose, Therapie der otitischen Hirnsinusthrombose. Da die Sinuserkrankungen nach akuten Eiterungen anders beurteilt werden müssen wie die nach chronischen, genügt zur Heilung ersterer oft allein die Entfernung des primären Krankheitsherdes; da die nach chronischen Eiterungen entstehenden Thrombosen dagegen schnell Neigung zum Zerfall und zur Metastasenbildung haben, kommt bei diesen neben der Beseitigung des Krankheitsherdes die Unterbindung der Vena jug. in Betracht; die Unterbindung muss vor Ausräumung des Sinus gemacht werden. Bei Metastasen, isolierten Bulbusthrombosen muss die Vena jugularis unterbunden werden. Brühl.

328. Hölscher. 3 Fälle von operativ geheilten extraduralen und perisinuösen Abscessen. Med. Korr.-Blatt d. württ. ärztl. Landesvereins 1903, Nr. 31.

I. Fall: Akute Mittelohrentzündung, Parazentese, Besserung. Mehrere Wochen später halbseitige Kopfschmerzen, vorübergehend Ödem hinter

dem Ohr, andauernd starke Eiterung. Operation: Grosse, den ganzen Warzenfortsatz einnehmende Abszesshöhle, in der Sinus und Dura der mittleren Schädelgrube freiliegen. Heilung.

II. Fall: Akute Mittelohreiterung; lange Zeit hindurch mäfsige Beschwerden; dann Verschlimmerung, Kopfschmerzen, starke Eiterung, Ödem, Vorbauchung der hinteren Gehörgangswand. Operation: grosser extraduraler Abszess in der hinteren Schädelgrube; Sinus in einen dicken Granulationswulst umgewandelt. Es war nach Ansicht des Verf. im Anfang eine Thrombophlebitis des Sinus vorhanden gewesen, die spontan heilte, während der extradurale Abszess bestehen blieb.

III. Fall: Doppelseitige akute Mittelohreiterung. Von Anfang an sehr schwere Erscheinungen. Operation beiderseits etwa 1 Monat nach Beginn der Erkrankung. Links extraduraler Abszess in der hinteren Schädelgrube. Heilung. Müller.

329. Wertogradow, S. Zur Semiotik und Therapie der Sinusthrombose. Wojenno-Medizinski Shurnal Juli u. August 1903.

Ausführliche Beschreibung von 7 Fällen otogener Sinusthrombose. Die häufigsten und zuverlässigsten Symptome dieses Leidens sind nach Verf. folgende: 1. Plötzlicher Beginn der Krankheit bei einem an Ohrenfluss leidenden Pat., 2. Stürmischer Verlauf mit Schüttelfrösten und Intermissionen. 3. Schmerz an einer zirkumskripten Stelle hinter dem Proc. mastoideus, in der Gegend des Emissarium mastoideum. 4. Bei bestehender Neuritis optica muss die Operation sofort vorgenommen werden. Sacher.

330. Breyre, C., Liège. Phlébite du sinus lateral. ligature de la jugulaire, mort, autopsie. Annales de la société méd.-chirurg. de Liège No. 7, 1903.

10jähriges Kind. Linksseitige Ohreiterung seit 6 Jahren im Anschlusse an Masern. Kopfschmerz, Appetitlosigkeit, Stuhlverstopfung, hohes unregelmässiges Fieber und Schüttelfrost. — Erst einige Tage nach Aufmeisseln des Processus Freilegen des Sinus, dessen äussere Wand ausgedehnt gangränös ist und Unterbinden der bis zur Clavicula herunter entzündlich veränderten Vena jugularis interna. Lungenabscesse. Exitus. Oppikofer.

331. Randall, B. A. Septische Sinusthrombose infolge von Infektion des Ohres. Medicine Detroit, Juli 1903.

Besprechung von zwei Fällen. Bryant.

332. Kayser, F. Otitis media acuta sin. Mastoiditis. Thrombosis sinus transversi et venae jugularis. Operation. Heilung. — Hygiea Nr. 10, 1903.

Unterbindung der Vena jugularis vor der Radikaloperation. Möller.

d) Sonstige Mittelohrerkrankungen.

333. Stern, Arthur, Dr., Sohrau. Die Unbeweglichkeit des Steigbügels im ovalen Fenster. Inaug.-Diss. Freiburg i. Br. Aus der Univ.-Ohrenklinik zu Freiburg i. Br. (Prof. Bloch.) Wiesbaden 1903, J. F. Bergmann.

Die Dissertation enthält eine historische Einleitung, dann eine gründliche Darstellung der pathologischen Anatomie der Stapesankylose, die bisher über Stapesankylose veröffentlichten histologischen Befunde (Katz. Bezold-Scheibe, Politzer, E. Hartmann, Siebenmann). Die Ätiologie, Symptomatologie findet eingehende Würdigung. Im Kapitel »Hörprüfung« sind die 7 Fälle zusammengestellt, welche bisher im Leben untersucht und bei der Sektion eine Steigbügelankylose ergaben. Eine besonders eingehende Besprechung erfährt der Gellésche Versuch, dessen Wert an einer Reihe von Krankengeschichten erwiesen wird. Die mit ausserordentlichem Fleiss und hervorragender Klarheit geschriebene Arbeit dürfte das Interesse aller Otologen erregen. Brühl.

334. Roure, étude clinique sur le diagnostic et le traitement des otites moyennes chroniques dites sèches d'origine nasopharyngiennes Ann. des mal. de l'oreille, du lar. 1903, Nr. 2.

Roure unterscheidet als Folgezustände des Mittelohrcatarrhs die 3 Stadien: die hyperplastische Form, die trockene und die atrophische und notiert kurz die diagnostischen äusseren Merkmale. Mit grossem Optimismus werden für die Behandlung die Bougierung der Tube, die elektrisch betriebene Luftpumpe (nach Seligmann), Nasenrachenspülungen und Pinselungen, und allgemein diätetische Vorschriften empfohlen. Zimmermann.

335. Stenger, Privatdozent, Königsberg. Zur Ätiologie und Therapie der Sklerose des Mittelohrs. Deutsche med. Wochenschr. No. 29, 1903.

Verf. glaubt, dass die Sklerose der Mittelohrschleimhaut in weitaus den meisten Fällen auf einem entzündlichen Vorgange beruhe, der von der Nase und ihren Adnexen aus durch die Eustachische Röhre sich auf das Mittelohr fortsetze. Noltenius.

Nervöser Apparat.

336. Alexander, G., Wien. Zur Frage der pathologischen Bedeutung der endolymphatischen Labyrinthblutung. A. f. O. Bd. 59, S. 13.

A. hat diese Frage an 110 Labyrinthen erwachsener Tiere und 86 embryonalen Labyrinthen studiert, welche sämtlich von durch Chloro-

form getöteten Tieren stammten. Er hält die endolymphatische Blutung für eine Folge der Suffokation in gleicher Weise wie die häufiger konstatierte perilymphatische Labyrinthblutung und die Paukenhöhlenblutung und erklärt die Ansicht Kirchners, dass bei seinen Versuchen die endolymphatische Blutung als Chinin bezw. als Salizylwirkung anzusehen sei, für unhaltbar. Durch Wittmaacks Untersuchungen sind Veränderungen in den peripheren Ganglien des Akustikus bei chininvergifteten Tieren nachgewiesen worden. Haenel.

337. Bloch, Dr., Prag. Zur Galvanotherapie des Menièreschen Symptomenkomplexes. Prager med. Wochenschr. 1903, No. 20.

Verf. empfiehlt zur Behandlung des Menièreschen Symptomenkomplexes die Galvanisation quer durch den Schädel, da er durch regelmäfsige Anwendung derselben in zwei Fällen vollständige Heilung, in zwei anderen bedeutende Besserung erzielte. Piffl.

338. Alt, Ferd., Dr., Dozent, Wien. Über Erkrankungen des Hörnerven nach übermäfsigem Genuss von Alkohol und Nikotin. M. f. O. 1903, No. 4.

Ein Autoreferat über diese Arbeit ist enthalten in dieser Zeitschrift 1903, Bd. 42. Piffl, »Bericht über die 73. Versammlung deutscher Naturf. und Ärzte in Karlsbad«. S. 84.

339. v. Fragstein, Dr., Wiesbaden. Über doppelseitige Gehörstörungen, kombiniert mit bilateralen Krämpfen im Gebiete des Facialis, nebst Bemerkungen über das Versorgungsgebiet des letzteren. Wiener klin. Wochenschr. No. 38, 1903.

Bei einer 59jährigen Patientin, welche vor 2 Jahren erkrankte, bestehen zunehmende Schwerhörigkeit beiderseits, Schwindel und krampfhafte Erscheinungen im Gebiete des Facialis beiderseits.

Fragstein führt die Erscheinungen auf aneurysmatische Veränderungen an der Hirnbasis und zwar wahrscheinlich der Art. cerebell. post. zurück. Auffallend war besonders, dass auch die Sekretion der Thränendrüse und der Gaumenheber durch die Facialiserkrankung beeinträchtigt wurden. Wanner.

340. Pick, A., Prof., Prag. Neuer Beitrag zur Frage von den Funktionshemmungen des akustischen Sprachcentrums im linken Schläfenlappen. Wiener klin. Wochenschr. No. 38, 1903.

Mitteilung einer Beobachtung an einem 65jährigen Kranken, bei welchem ausgesprochene Paraphasie bei fehlender Worttaubheit, Schreibstörung bei teilweise erhaltener Lesefähigkeit, amnestische, der optischen

nahestehenden Aphasie bestand. Die hieraus gestellte Diagnose auf Läsion des linken Schläfenlappens mit fehlender oder geringer Beteiligung der ersten Schläfenwindung wurde durch die Obduktion bestätigt. Es ergab dieselbe ein Karzinom eines Bronchus mit zahlreichen Metastasen in allen Teilen des Gehirns. Einer der Knoten machte eine tiefe Impression am linken Schläfenlappen.

Nase und Nasenrachenraum.

a) Allgemeines.

341. Peyre Porcher W. Gesichtsneuralgie: sechs Fälle in Folge von Erkrankung der Nase und des Antrum Highmori. Laryngoscope. August 1903.

Peyre Porcher behauptet, dass die Gesichtsneuralgie häufig von Erkrankung der Nase und des Antrums herrührt. Im Fall I. war die Neuralgie durch Druck der hypertrophischen Schwellkörper hervorgerufen. Im Fall II. durch Entzündung des Antrums. Im Fall III. war das Septum zerquetscht und drückte auf die Schwellkörper unter vollständigem Verschluss der entsprechenden Nasenhälfte und Entzündung des Antrums. Im Fall IV. hatte eine schwere und verschlimmerte Neuralgie nach der Entfernung des Ganglion Gasseri weiter bestanden, war aber nach der Geraderichtung der Krümmung der Nasenscheidewand und der Entfernung des Eiters aus dem Antrum wieder verschwunden. Im Fall V. war das Septum zerquetscht und das Antrum entzündet. Im Fall VI. wurde das Septum gerade gerichtet und das Antrum nach vorhergegangener Entfernung des Ganglion Gasseri eröffnet. Toeplitz.

342. Kikuchi (Japan): Der histologische Bau der Knochenblasen in der Nase nebst Bemerkungen über Wachstum und Entstehung derselben. Arch. f. Laryng. Bd. 14, S. 308.

Die histologische Untersuchung von 15 Knochenblasen, die teils von Leichen (4) teils von Lebenden (11) gewonnen waren, und ein (nach Ansicht des Ref. nicht völlig einwandsfreier) Befund an einem 4 Monate alten Embryo führen den Verf. zu folgenden Thesen: «1) die Knochenblase kann schon in der Knorpelzeit der fötalen Muscheln entstehen. Mein Fall deutet auf den 4. Monat hin. Ich fasse sie als eine aberrierte Siebbeinzelle in der mittleren Muschel auf, denn 2) die Beschaffenheit der Innenschleimhaut der Knochenblase ist identisch mit derjenigen der Siebbeinzellen. Ihre Schleimdrüsen lokalisieren sich an der Mündungsgegend der Blase. 3) Die Erweiternng resp. Verdünnung

der Knochenwand der Blase wird durch Resorptionsprozesse im Anschluss an eine im Ablauf begriffene Entzündung allmählich eintreten.«

Zarniko.

343. Bresgen. M., Dr. (Wiesbaden): Die drüsigen Wucherungen im oberen Rachenraume und die Dauerschwellung der Nasenschleimhaut in ihren Beziehungen zu einander und zum geistigen Zustande des Kindes. „Die Gesundheitswarte des Kindes" I. 1903, Nr. 9.

Populäre Auseinandersetzung des bedeutsamen Einflusses der Nasenverstopfung auf das geistige Verhalten besonders neurasthenisch veranlagter Kinder. B. entfernt nie die ganze Rachenmandel, beobachtet aber trotzdem keine Recidive, weil er der Operation stets eine geeignete Nasenbehandlung folgen lässt; die unbeachtet bleibende Nasenschwellung ist Ursache der Recidive. Brühl.

344. Citelli, Catania. Zur Frage der Regeneration der Nasenschleimhaut beim Menschen. Arch. f. Laryngol. Bd. 14, S. 350.

Verf. schnitt bei Patienten, deren untere Nasenmuscheln der Verkleinerung bedurften, zunächst kleine Stückchen fort und entfernte darauf nach 2—60 Tagen grössere, die zuerst angelegte Wunde miteingreifende Stücke zur mikroskopischen Untersuchung. So konnte der Wundheilungsverlauf gradatim verfolgt werden. Nach Schilderung der Einzelheiten, die im Original nachzulesen sind, findet Verf. «dass nach Entfernung von oberflächlichen Teilen der Nasenschleimhaut, wobei die tiefen Schichten fast unbeschädigt bleiben, infolge der Proliferationsprozesse, welche nach dem Operationsakt auftreten, die anatomische Beschaffenheit der Schleimhaut nur geringfügige Veränderungen erleidet. Die Drüsen nämlich und die Schwellkörper bleiben erhalten; nur an Stelle des laxen Gewebes der oberflächlichen Schicht tritt fibröses Bindegewebe. Der Knochen erleidet keine Veränderung.» Die Narbe erzeugt eine Einziehung der Oberfläche, die von guter Wirkung ist. Die totale Entfernung der Muschel ist unnötig und verwerflich.

Zarniko.

345. Trautmann, Gottfr. Dr., München. Zur Frage der Beziehungen zwischen Nase und Genitalien. M. f. O. 1903. Nr. 4.

Der Verf. hat sich der dankenswerten Aufgabe unterzogen, die bestehenden, jedoch vielfach unklaren Beziehungen zwischen Nase und Genitalsphäre auf ihre anatomisch-physiologische Grundlage zu untersuchen. Er führt uns mittelst gelungener schematischer Zeichnungen die Nervenbahnen vor Augen, welche die Vermittlung zwischen den beiden in Rede stehenden Gebieten übernehmen können. In den an-

schliessenden Betrachtungen nimmt Verf. hinsichtlich der verbindenden Nervenbahnen als wahrscheinlich an, dass ausser den von Fliess sogenannten »Genitalstellen« noch andere in der Nase vorhanden seien, ja dass jede andere Schleimhaut und selbst die äussere Haut ganz analoge Stellen besitze, die ebenfalls mit der Sexualsphäre einen Reflexbogen bilden. — Die Ausführungen des Verf. sind für ein kurzes Referat völlig ungeeignet, verdienen aber sehr wohl im Originale nachgelesen zu werden. Piffl.

346. Löwe, Ludw., Dr., Berlin. Weitere Mitteilungen zur Nasenchirurgie. M. f. O. Nr. 6 und 7, 1903.

Die Publikation ist für ein kurzes Referat nicht geeignet, muss daher im Originale nachgelesen werden. Piffl.

b) Untersuchungs- und Behandlungsmethoden.

347. Onodi, Budapest. Ein Olfaktometer für die Praxis. Arch. f. Laryngol. Bd. 14, S. 185.

Glasröhre mit verjüngtem Nasenende, in die durch einen senkrecht aufsitzenden Seitenstollen ein mit dem Riechstoff getränktes Wattebäuschchen gebracht wird. Die Riechstoffe (Jonon, Äthylbisulfid) werden so verwandt, dass bei der Prüfung 10, 500, 1000 und 5000 Olfaktieen zur Einwirkung gelangen. Zarniko.

348. Courtade, A. Etude clinique et physiologique de l'obstruction nasale. Arch. internat. d'otol. etc. 1903, S. 321.

In eingehender Weise schildert C. die Ursachen und Nachteile behinderter Nasenatmung; auch bespricht er die verschiedenen Methoden und Apparate zur Prüfung der Luftdurchgängigkeit der Nase.

Oppikofer.

349. Hirschmann, A., Berlin. Über Endoskopie der Nase und deren Nebenhöhlen. Eine neue Untersuchungsmethode. Arch. für Laryngol. Bd. 14, S. 195.

Beschreibung des von Reiniger, Gebbert u. Schall ausgeführten, nach dem Prinzip von Nitzes Cystoskop gebauten Instrumentes. Verf. hat es mit Vorteil zur Endoskopie der Kieferhöhle, der Siebbeinzellen und des Nasenrachens benutzt. 6 farbige Abbildungen erläutern das Gesagte. Zarniko.

350. Lubet-Barbon. Le pengawar djambi agent hémostatique dans les operations nasales. Ann. des mal. de l'or. du lar., 1903, 2.

Eine Empfehlung des bekannten von Michelson zuerst empfohlenen Mittels ohne besondere neue Gesichtspunkte. Zimmermann.

351. Hurd, L. M. und Holden. W. A. Ein Fall von Paraffininjektion, in die Nase mit unmittelbar darauf erfolgender Blindheit, durch Embolie der zentralen Netzhautarterie. Medical Record d. 11. Juli 1903.

Dem 34jährigen Patienten wurden dreimal wegen einer sattelförmigen Nase Paraffin injiziert: 1. In die eingedrückten Teile unterhalb der Nasenbeine; 2. sechs Wochen später, ungefähr einen Zoll von der Spitze auf der rechten Seite; 3. über fünf Monate später, nahe der Stelle der zweiten Injektion. Die Nadel wurde zuerst an der Nasenspitze eingeführt, nach oben geschoben und dann an der Nasenwurzel gerade bis an die frühere Injektionsstelle nach unten gestossen. Man sah nun, wie der Patient sein Auge rieb; er klagte, dass er damit nicht sehen könne. Ein wenig später erschienen Ekchymosen an der Nasenspitze, ein Zeichen, dass eine Vene durchstochen war. Fünfundzwanzig Minuten später untersuchte Holden diesen Patienten; Pupille des rechten Auges gross, reagiert nicht auf Licht. Subjektive Empfindung von Gegenständen, welche im ganzen Gesichtsfeld herumschwimmen, aber objektiv unfähig, zwischen Licht und dunkel zu unterscheiden. Medien und Netzhaut klar, Netzhautvenen normal. Der untere Hauptzweig der zentralen Netzhautarterie und ihre Äste waren leer und kollabiert. Der obere Hauptzweig enthielt etwas Blut, aber bei leichtem Druck auf den Augapfel zerfiel die Blutsäule und das Blut floss in die zentrale Arterie zurück. — Zwei Stunden nach der ersten Untersuchung war die Pupille leicht getrübt an ihren Rändern und die Netzhaut um die grösseren Gefässe herum war trübe. Wiederholte Massage hatte das Blut sowohl aus den Arterien als auch aus den Venen verdrängt, so dass die Netzhaut ganz blutleer war. Drei Stunden später war das Blut in die Venen zurückgekehrt und die obere Arterie teilweise gefüllt, aber ausgeübter Druck entleerte sofort alle Gefässe nahe der Pupille, während in der Peripherie dünne Blutsäulen bestehen blieben, obwohl sie in vielen Gefässen zerfallen waren. Die Netzhaut war jetzt ödematös und der gewöhnliche rote Fleck in der Makula sehr deutlich. Es fand später keine Besserung des Sehens statt. Die Verstopfung der Netzhautarterien rührt hauptsächlich von einer Endarteriitis obliterans her. Eine gute Übersicht der Literatur beschliesst den Artikel. Toeplitz.

352. Stein, Dr., Wiesbaden. Über die Verwendung von hartem oder weichem Paraffin zu subkutanen Injektionen. Deutsche mediz. Wochenschrift. Nr. 37. 1903.

Stein wendet sich in dieser Arbeit namentlich gegen Eckstein, der mit Vorliebe ein Paraffin benutzt, das erst bei etwa 60 Grad

schmilzt. Stein kommt auf Grund seiner Beobachtungen am Menschen und an Versuchstieren zu folgendem Resultat. Die Gefahr der Lungenembolie ist bei richtiger Anwendung der Methode so gut wie ausgeschlossen, wolle man sie überhaupt zugeben, so sei sie bei Hartparaffin jedenfalls grösser als bei Weichparaffin. Die Technik ist in jenem Falle weit schwieriger, auch besteht die Gefahr der Verbrennung der Gewebe und der Nekrose der Haut in Folge zu starker Spannung durch das eingespritzte Hartparaffin. Ist aber von dem Weichparaffin etwa zu viel eingespritzt, so lässt sich ein Teil durch die Einstichöffnung noch nach Stunden wieder ausdrücken. Letzteres wird im Laufe der Zeit zwar nicht resorbiert aber von Bindegewebe durchwachsen und bildet somit einen geradezu idealen Ersatz für das verloren gegangene Gewebe, während Hartparaffin nur eingekapselt wird und dauernd als ein Fremdkörper an der eingespritzten Stelle liegen bleibt. «Die Methode der Paraffininjektionen eignet sich hauptsächlich zur Korrektur kleiner, der Körperoberfläche naheliegender Deformitäten.» Es sollen daher nur kleine Mengen eingespritzt werden, wären grosse Mengen erforderlich, um den Zweck zu erreichen, so dürften andere Methoden vorzuziehen sein. Das von Stein empfohlene Weichparaffin ist ein Gemisch von Vaselin und höher schmelzendem Paraffin. Es besitzt einen Schmelzpunkt von c. 41 Grad und ist unter dem Namen «Normalmischung» zu beziehen aus der Apotheke von Dr. Brettschneider Berlin N. Oranienburgerst. 37. Das Paraffin muss vor dem Gebrauche sterilisiert und im Wasserbade verflüssigt werden und darf nicht im flüssigen, sondern nur in pastösem Zustande eingespritzt werden.

Noltenius.

353. Boye, K., Dr., Hamburg. Beiträge zur intranasalen Vaporisation. M. f. O. 1903. Nr. 6.

B. behandelte eine Anzahl von Patienten mit Ozaena und Rhinitis atrophic. chron. mit und ohne Beteiligung der Nebenhöhlen, ferner je einen Pat. mit hypertrophischer Rhinitis und Kieferhöhleneiterung mit der intranasalen Vaporisation nach Berthold. Die Erfolge bei den erstgenannten Erkrankungen waren relativ günstig, während Nebenhöhleneiterungen nicht wesentlich beeinflusst wurden. Die Anzahl der so behandelten Empyeme ist auch für Abgabe eines Urteiles zu gering.

Piffl.

354. Delsaux, V., Dr. Note préliminaire sur le traitement du lupus des premières voies aériennes par le Radium. La presse otolaryngologique Belge 1903. Heft 18.

D. machte in der belgischen otologischen Gesellschaft eine vor-

läufige Mitteilung über seine Versuche mit Radium-Strahlen bei der Behandlung des Lupus der ersten Luftwege. Er befestigte in einer kleinen Glaskugel reines Radiumbromür und brachte diese Kugel an der Spitze einer Kehlkopfsonde an. Zur Behandlung der Nase und des Rachens war die Kugel an einer geraden Sonde befestigt. Bei der Neuheit des Mittels und bei der bekannten Sensibilität der Kehlkopfschleimhaut ging D. bei dem ersten Kranken äusserst vorsichtig vor und beschränkte die Zeit der Applikation auf 1 Minute, um später bis auf 4 Minuten zu steigen. Er beobachtete dabei zuerst eine Anämie der Schleimhaut und des lupösen Gewebes an der Applikationsstelle der Lampe. Der Kranke hatte dabei ein eigentümliches zusammenziehendes Gefühl und gab nach einigen Sitzungen an, dass er die Wirkung der Radiumstrahlen tiefer verspüre: Er bemerkte hinter dem Brustbein ein Gefühl von Kälte. Nach der 6. Sitzung erwachte der Kranke in der Nacht durch ein Gefühl von Striktur der Luftröhre mit leichtem Ziehen. D. konstatierte eine Schwellung des Kehldeckelrandes und Ödem der vorderen Wand des Kehldeckels. Auf der linken Seite des Pharynx zeigte ein ebenfalls behandeltes Lupushäutchen starke Reaktion. Nach einigen Tagen waren diese Erscheinungen unter geeigneter Behandlung geschwunden. Nach 19 Sitzungen, deren jede nur 45 Sekunden dauerte, war die Wirkung eine recht zufriedenstellende und glaubt D. fest an den Heilwert des neuen Mittels. D. hat auch die Ozäna und die Kehlkopftuberkulose zur Behandlung mit Radiumstrahlen herangezogen, will aber über die Erfolge noch kein Urteil abgeben. Brandt.

c) Ozäna.

355. Réthi, Dr. Doz., Wien. Die elektrolytische Behandlung der Ozäna. Klinisch therapeutische Wochenschrift Nr. 27, 1903.

Die Diagnose auf Ozäna kann nach Ansicht R. lediglich durch den spezifischen Geruch gestellt werden. Nach ein- oder zweimaliger Anwendung der Elektrolyse ist, wie R. an 100 Fällen zu beobachten Gelegenheit hatte, der Fötor zu verringern und in nicht sehr veralteten Fällen ganz zu beseitigen.

Zur Elektrolyse wird die positive Elektrode in die mittlere Muschel eingestochen, die negative in den vorderen unteren Teil des Septums der gleichen Seite und 5—10 Minuten ein Strom von 5—10 M.-A. durchgeleitet. Sollte nach einigen Monaten der Fötor wiederkehren, ist eine neuerliche Elektrolyse auszuführen. Wanner.

356. Somers, L. S. Die Wirkung des Erysipels auf die atrophische Rhinitis, mit Bericht über einen Fall. Med. News. d. 29. August 1903.

Ein 38jähriger Mann hatte seit seinem zehnten Lebensjahre üblen Geruch und Verlegung der Nase durch grosse grünliche Krusten, nach deren Entfernung die Schwellkörper atrophisch befunden wurden. Nach einem leichten Schlag über das linke Auge entwickelte sich ein Erysipel, welches das ganze Gesicht, den Hals und die Nasen- und Rachenschleimhaut zugleich mit Abscessen in den oberen und unteren Lidern und Vereiterung der seitlichen Halsdrüsen befiel. Nach Ablauf des Erysipels stellte es sich heraus, dass die Ozäna und die Krusten vollständig verschwunden waren. Während die Nasenschleimhaut stellenweise etwas atrophisch blieb, war sie im oberen Rachen normal. Toeplitz.

357. Braeckaert, J., Dr. Les injections de paraffine appliquées au traitement de l'ozène. La presse otolaryngologique Belge, 1903, Heft 6.

B. macht interessante Mitteilungen über die Paraffinbehandlung der Ozäna. Er verwendet zur Injektion unter die Schleimhaut der Muscheln ein bei 45° C. flüssig werdendes Paraffin an, und hält diesen Temperaturgrad für den vorteilhaftesten, weil das Paraffin dabei sehr langsam fest wird und weil des niedrigen Temperaturgrades wegen die Gefahr der Phlebitis verringert ist. B. schildert dann eingehend sein Verfahren. beleuchtet an der Hand zweier Krankengeschichten die Resultate der Methode und zeigt die dem Operierten drohenden Gefahren. Am Schluss vergleicht er histologisch die Schleimhaut vor und nach der Injektion des Paraffins und rühmt in warmen Worten den Heileffekt des Verfahrens.

Brandt.

358. Alexander, A., Berlin. Die Beziehungen der Ozäna zur Lungentuberkulose nebst Bemerkungen über die Diagnose der Ozäna. Arch. f. Laryngol. Bd. 14, S. 1.

Bevor Verf. auf sein eigentliches Thema eingeht, präzisiert er den Begriff Ozäna, wie er ihn auffasst, im Sinne B. Fränkels als atrophierenden, auf einen hypertrophierenden folgenden, Katarrh der Nasenschleimhaut, bei dem durch bakterielle Zersetzung des Sekrets ein nicht spezifischer Fötor entsteht. Die Ozäna könne mit Herdeiterungen vergesellschaftet sein. in der Mehrzahl der Fälle sei sie es nicht. Weder die pathologisch-anatomischen Veränderungen noch die bakteriologischen Befunde gäben sichere diagnostische Anhaltspunkte.

Verf. hat 200 Phthisiker aus der Lungenheilstätte Belzig, der Kgl. Universitätspoliklinik für Lungenkranke, und der B. Fränkelschen Poliklinik rhinologisch untersucht und nur 1 typischen Ozänafall,

6 Fälle von wahrscheinlich geheilter Ozäna, 9 Fälle hochgradiger Atrophie ohne Ozäna, 5 Fälle mäfsiger Atrophie ohne nachweisbare Ursache und 11 Fälle durch Marasmus und Ernährungsstörungen bedingte Atrophie vorgefunden.

Dagegen entdeckte er bei 50 Patienten, die wegen Ozäna in die B. Fränkelsche Poliklinik kamen, 22 mal Phthisis pulmonum. 7 Fälle waren suspekt, 4 hatten anderweite Lungenerkrankungen, 17 waren lungengesund.

Es liegt also bei der Ozäna eine Disposition zur Lungentuberkulose vor. Verf. glaubt, dass die mangelhafte Funktion der Ozänanase als Filter für Luftkeime, als Erwärmer und Anfeuchter der Respirationsluft daran schuld sei, sowie der Umstand, dass die Luftkeime im Ozänasekret einen geeigneten Nährboden fänden (auch die Tuberkelbazillen? d. Ref.).

Verf. hat in 7 Fällen im Ozänasekret sog. säurefeste Bazillen gefunden, die den Tuberkulosebazillen zum Verwechseln ähnlich sind. Gelangen solche Bazillen bei Ozäna der tiefern Luftwege ins Sputum, so können sie zur fälschlichen Diagnose Tuberkulose Veranlassung geben.

Zarniko.

d) Neubildungen der Nase.

359. Royet, Dr., Lyon. Troubles mentaux á forme mélancolique avec anxiété, dus à l'existence ignorée de polypes muqueux des fosses nasales. Le Progrès médical 1903, No. 33.

38jähriger Mann leidet seit 3 Jahren an beständigem Angstgefühl, Gehörstäuschungen, Kopfschmerz, körperlicher und geistiger Mattigkeit und trägt sich mit Selbstmordgedanken. Sofortige Heilung nach Entfernung der Nasenpolypen, obwohl dieselben auf die mittleren Nasengänge beschränkt waren und zu keinen Klagen Veranlassung gegeben hatten.

Oppikofer.

360. de Ponthière, un cas d'écartement des os propres du nez causé par d'énormes et nombreux fibromyxomes des fosses nasales. Ann. des mal de l'or. du lar, 1903. 3.

Völlige myxomatöse Degeneration der beiden oberen Muscheln beiderseits, seit Jahren bestehend, hatte die Nasenbeine bei einem 45jährigen Mann soweit auseinandergetrieben, dass sie $5^1/_2$ cm von einander in der Mittellinie des Nasenrückens abstanden.

Zimmermann.

361. Price Brown, J. Fälle von Sarkom der Nase. Laryngoscope. August 1903.

In dem 1. und 2. Falle kehrte die Geschwulst nach der Entfernung niemals wieder; in dem letzteren entsprang sie von der senkrechten Platte des Siebbeins. Im Fall 3, einen 21jährigen Mann betreffend, füllte die Geschwulst die linke Nasenhälfte vollständig an, indem sie das Septum nach rechts hinüberschob und die Nasenöffnung ausdehnte; sie flachte die rechte Seite ab und bewirkte ein einseitiges Froschgesicht. Sie füllte den Nasenrachenraum aus und drückte den weichen Gaumen nach unten. Die Geschwulst war breitbasig; sie war von der unteren und mittleren Muschel und dem hinteren Teile des Rachengewölbes ausgegangen, war ferner an den oberen Teil des linken Gaumenbeins, den Keilbeinkörper und das hintere Ende des Vomers angeheftet. Die untere und mittlere Muschel und ein Teil des Keilbeinknochens waren fast vollständig resorbiert. Price entfernte zuerst zwölf Stücke der Geschwulst mit Schlinge und Schere und operierte sie auch 49 Mal mit der Elektrokaustik, indem er so den grösseren Teil der Geschwulst entfernte, ausgenommen ein grosses an das Rachengewölbe und das hintere Ende des Septums inseriertes Stück, welches er unter Chloroform mit dem Ekraseur entfernte. Darauf wurden noch 25 weitere elektrokaustische Operationen an Teilen der Geschwulst, die nicht ganz entfernt waren, besonders in der Gegend der Muscheln ausgeführt. Es fand eine vollständige Heilung mit Wiederherstellung des Geruches und ausgezeichnetem kosmetischem Resultat statt. Toeplitz.

e) Nebenhöhlenerkrankungen.

362. Gibert, P. Mucocèle des cellules ethmoidales antérieures. Ann. de mal. de l'or. du lar. 1903. 3.

Der kleine nussgrosse Tumor wurde nach den Beschwerden von Tränenträufeln und seiner Lage am inneren Augenwinkel zunächst für einen Tumor des Tränensacks gehalten. Die Operation zeigte, dass es sich um eine Mucocele einer isolierten und gegen die Nase abgeschlossenen Siebbeinzelle handelte. Schluss durch primäre Naht.

Zimmermann.

363. Yankauer, Sidney. Ein ungewöhnlicher Fall von Empyem des Antrum Highmori. Medical Record., 15. August 1903.

Ein 48jähriger Mann zeigte eine Schwellung beider unteren Schwellkörper und nach Kocainisierung eine grosse Geschwulst in der linken Nasenhälfte unter der mittleren Nasenmuschel. Sie dehnte sich über die mittlere Muschel $2^1/_2$ cm aus und entsprang von der Seitenwand wie

ein Polyp; sie war mit glatter Schleimhaut und grossen erweiterten Venen bedeckt. Auf dem Nasenboden befand sich Eiter, und auf einen Einschnitt entleerten sich acht Gramm Eiter. Die Geschwulst kollabierte dann vollständig. Toeplitz.

364. Krebs, G., Dr., Hildesheim. Trochlearislähmung bei Kieferhöhleneiterung. Therap. Monatshefte. 1903 September.

Unmittelbares Aufeinanderfolgen der Augenaffektion (Beweglichkeitsbeschränkung nach unten, Doppelbilder) auf den Eintritt einer Kieferhöhleneiterung, Nachlassen der Augensymptome nach Anbohrung und Heilung der Lähmung mit Beendigung der Eiterung in der Kieferhöhle. Brühl.

365. Onodi, Budapest. Die Eröffnung der Kieferhöhle im mittlern Nasengange. Arch. f. Laryngol. Bd. 14, S. 154.

Siebenmann hat bekanntlich vorgeschlagen, die Kieferhöhle im Bereiche des mittlern Nasenganges mit dem kleinen Finger zu durchbrechen und so eine weite Lücke zu schaffen. Statt des kleinen Fingers benutzt Onodi einen Dilatationstroikart, mit dem er leicht eine 2 cm breite Öffnung im mittlern Nasengange anlegt, durch die die Höhle bequem gereinigt und tamponiert werden kann. Zarniko.

366. Weinberger, M. Dr., Wien. Über fortgepflanzte Tuberkulose der Kieferhöhle. Arch. f. Ohrenheilk., 1903. H. 4.

Verf. beschreibt einen Fall von tuberkulöser Erkrankung beider Oberkieferhöhlen, entstanden durch Fortschreiten einer Tuberkulose der Mundhöhle, namentlich des Oberkiefers nach Durchbruch des Knochens in der Fossa canina. In der Schleimhaut der Oberkieferhöhlen fanden sich mikroskopisch Riesenzellen, Verkäsung und epithelioide Zellen. Tuberkelbazillen konnten nicht nachgewiesen werden. Piffl.

367. Luc, Dr. Mes derniers perfectionnements dans le traitement radical des sinusites chroniques de la face. La Presse oto-laryngologique Belge 1903, Heft 5.

Luc legt dem in Washington am 12. V. 1903 tagenden Congress der amerikanischen laryngologischen Gesellschaft seine neuesten Erfahrungen auf dem Gebiete der Nasenpathologie vor.

I. Sinus maxillaris. Die chirurgische Behandlung soll streng auf die Fälle chronischer Eiterung beschränkt bleiben. Man hat zu unterscheiden zwischen der eitrigen Sinusitis im eigentlichen Sinne, die verursacht und unterhalten wird durch Entzündung der bald fungös degenerierenden Schleimhaut und dem Empyem der Highmorshöhle, das

durch Zahnkaries oder Entzündung der Stirnhöhle hervorgerufen wird und bei dem die Schleimhaut lange gesund bleibt. Hat man in diesen letzteren Fällen die Quelle der Infektion beseitigt, dann genügt oft eine einzige Ausspülung der Kieferhöhle zur Heilung. Zur Radikaloperation entschliesst sich L. erst, nachdem er die Kieferhöhle vom unteren Nasengang aus mehrmals punktiert und ausgespült hat. Bei der Radikaloperation macht L. zwei grosse Knochenlücken, die eine in der vorderen Wand, die später wieder zum Schluss gebracht wird, die andere an der inneren oder nasalen Wand der Höhle, die eine bleibende sein und breite Kommunikation mit der Nasenhöhle sichern soll. Die letztere bedingt die Entfernung eines grossen Teils der mittleren und unteren Muschel. Die Resultate sind unerwartet gut.

II. Sinus frontalis. L. empfiehlt mit warmen Worten die Killian'sche Operation bei abnorm grossem Sinus und Mitbetheiligung der Ethmoidalzellen. Bei kleinem Sinus und gesunden Siebbeinzellen bleibt er bei der Ogston-Luc'schen Operation.

III. Siebbeinlabyrinth. L. beschreibt ein neues Verfahren der Ausräumung der Ethmoidalzellen mit Hilfe eigens konstruierter Zangen mit breitem und horizontal gestelltem Mundstück. In 2 oder 3 Zügen beseitigt er mit diesen Zangen den grössten Teil der mittleren Muschel und die fungöse Schleimhaut oder Myxome mit Leichtigkeit. Er verfährt dabei so, dass er in der ersten Sitzung die Nase mit der kalten Schlinge nach Möglichkeit von Myxomen säubert. In der zweiten Sitzung wird zunächst gehörig kokainisiert, dann führt er seine Zange ein, ergreift das hintere Ende der mittleren Muschel und reisst es mit brüsker Drehung aus. Das Verfahren wiederholt er 3 bis 4 mal, ehe die Blutung alles überschwemmt und reseziert so die ganze mittlere Muschel. Unter ihr findet er dann häufig fungöse und myxomatöse Massen, die er ebenfalls mit seinen Zangen entfernt. Mit eben diesen Zangen öffnet er von vorn nach hinten gehend alle Ethmoidalzellen und räumt sie aus, endlich durchstösst er damit die vordere untere Wand der Keilbeinhöhle und erhält auf diese Weise in 2 oder 3 Sitzungen völlige Heilung. Rezidive sind selten und leichter zu bekämpfen, da Buchtungen und Winkel beseitigt sind.

IV. Den Sinus sphenoidalis kann man auf rhinoskopischem Wege und durch Schaffung einer künstlichen Lücke eröffnen. Welchen Weg man einschlägt, hängt von der Geräumigkeit der Nase und von dem Mitergriffensein des Sin. maxillaris ab. Ist nämlich die Highmorshöhle gesund, dann sollte man nicht auf den rhinoskopischen Weg ver-

zichten und operieren wie unter III angegeben ist. Nach Ausräumung der Ethmoidalzellen gelangt man leicht in die Keilbeinhöhle. Die Öffnung wird so weit als möglich angelegt. Ist die Highmorshöhle miterkrankt, dann empfiehlt es sich mehr, die Keilbeinhöhle von ihr aus zu erreichen (Jansen, Luc, Foret), ein Weg, der auch bei unkorrigierbarer Nasenenge einzuschlagen ist, selbst wenn die Highmorshöhle nicht krank ist. Brandt.

368. Onodi, Budapest. Zur Kenntnis der Höhlen im Stirnbein. Arch f. Laryngol. Bd. XIV. S. 375.

Genaue Mitteilung des Stirnhöhlenbefundes an 30 Schädeln, durch zahlreiche Photogramme illustriert. Bemerkenswert ist die hier zuerst beschriebene Varietät, wobei die Vasa ethmoidalia anteriora nebst dem gleichnamigen Nerven in einem Halbkanal liegen können, der am Boden der Stirnhöhle oder einer orbitalen Siebbeinzelle verläuft. Hierdurch wird ein Weiterschreiten von Entzündungen dieser Höhlen auf Orbita und Schädelhöhle begünstigt. Zarniko.

369. Hansen und Pluder, Hamburg. Ein Fall von wahrer Zweiteilung der Stirnhöhle. Arch. f. Laryngol. Bd. XIV, S. 404.

Verff. fanden an einer Leiche die Stirnhöhle sehr gross, nach der Schuppe, nach dem Jochbein und der Orbita hin ausgedehnt; die andere ebenso gross, aber durch eine sagittale Scheidewand vollständig in zwei Abteilungen geteilt, die beide nebeneinander in den gemeinsamen Ductus nasofrontalis mündeten. Zarniko.

370. Eschweiler, Dr., Bonn. Die Radikaloperation des Stirnhöhlenempyems, nach Killian. Sitzungsber. d. Niederrhein. Gesellsch. f. Natur u. Heilkunde 13. Juli 1908.

Bericht über 3 Patienten mit chronischer Stirnhöhleneiterung, welche nach Killian mit gutem Erfolg operiert wurden. (Ablösung der Trochlea erleichtert Operation.) Brühl.

371. Blondiau, Charleroi. Coup de revolver. Curieux effets de balistique. Pénétration du projectile dans la boite cranienne à travers le sinus frontal. Archiv internat. d'otol, etc. 1903, S. 937.

Aus einer Entfernung von ca. 75 cm wird auf einen 17jährigen Mann ein Revolverschuss abgegeben. Die Einschussöffnung entspricht der rechten Stirnhöhle. Wie das Röntgenbild zeigt, wird das Geschoss auf der Höhe der vorderen Stirnhöhlenwand in zwei Teile zersprengt. Das grössere Stück durchbohrt Vorder- und Hinterwand des Sinus, verläuft dann, seine Richtung ändernd, direkt an der Innenseite des

Schädeldaches nach oben und bleibt auf der Höhe des Scheitels symptomlos liegen, ohne das Hirn zu verletzen. Das kleinere Stück des Geschosses dringt nicht in die Stirnhöhle ein, sondern kommt 2 cm oberhalb der Einschussöffnung zwischen Haut und Vorderwand des Sinus zu liegen. — Der operative Eingriff bestand in Entfernen der Knochensplitter aus Stirnhöhle und Extraktion des kleineren Teiles des Geschosses. Reaktionslose Heilung. Oppikofer.

372. Onodi, Budapest. Das Verhältnis des Nervus opticus zu der Keilbeinhöhle und insbesondere zu der hintersten Siebbeinzelle. Arch. f. Laryngol. Bd. XIV, S. 360.

Verf. hat 20 Leichenköpfe untersucht. Er fand in 6 Fällen auf beiden Seiten die hinterste Siebbeinzelle im kleinen Keilbeinflügel und in 10 Fällen nur auf der einen Seite. In 5 Fällen drangen die Keilbeinhöhlen in die kleinen Keilbeinflügel vor.

In jenen 6 Fällen, wo die hinterste Siebbeinzelle auf beiden Seiten im kleinen Keilbeinflügel vorhanden war, bestand eine innige Beziehung zwischen ihr und dem N. opticus, überall bildete sie die mediale Wand des Can. opticus, in 2 Fällen auch seine untere Wand und in 2 Fällen auch die Wand des Sulcus opticus. In 3 Halbschädeln bildete nur die hinterste Siebbeinzelle die Wände des Sulcus opticus, Canalis opt. und For. optic. — Die Keilbeinhöhlenwand ist in der Höhe des For. opt. zumeist papierdünn. Ebenso die Wand des Can. opt., wenn sie von der hintersten Siebbeinzelle gebildet wird. Zuweilen sind Differenzen zwischen beiden Seiten vorhanden. — Diese höchst interessanten Verhältnisse werden durch 9 photographische Abbildungen illustriert. Literarische Notizen beschliessen die Arbeit. Zarniko.

f) Sonstige Erkrankungen der Nase.

373. Dunbar. Zur Ätiologie und spezifischen Behandlung des Herbstkatarrhs. Berliner klin. Wochenschr. Nr. 28, 1903.

Seine bekannten Untersuchungen über das Heufieber hat D. nunmehr auf den Herbstkatarrh, eine in Nordamerika heimische Form des Heufiebers ausgedehnt. Den Erreger des Herbstkatarrhs glaubt D. in dem Pollentoxin verschiedener Pflanzenarten (Solidago und Ambrosiaceen) gefunden zu haben; dieses Toxin ist von dem das gewöhnliche Heufieber verursachenden Gramineentoxin verschieden (Patienten, die gegen letzteres sehr empfindlich sind, reagieren auf ersteres oft gar nicht): auffälligerweise wirkt jedoch das mittelst des Pollentoxins der Grami-

neen gewonnene Antitoxin neutralisierend auch auf das Pollentoxin von Solidago. Müller.

374. Immerwahr. Über Heufieber und die Behandlung desselben mit Dunbars Pollenantitoxin. Berliner klin. Wochenschr. Nr. 28, 1903.

Seine durch Versuche am eigenen Körper gewonnenen Erfahrungen fasst I. folgendermafsen zusammen: »Das Dunbarsche Pollenantitoxin ist ein vorzügliches Mittel zur Unterdrückung der Anfänge des Heufiebers, wenn man sich möglichst in geschlossenen Räumen aufhält und nebenbei das Wetter im Juni, zur Zeit der Gräserblüte, noch trübe und regnerisch ist. Ist man jedoch gezwungen, sich im Juni genau so, wie zu anderen Jahreszeiten, viel auf der Strasse zu bewegen, Eisenbahnfahrten zu machen und auch auf das Land zu gehen, so ist das Pollenantitoxin in seiner bisherigen Beschaffenheit und Anwendungsweise nur ein Hilfsmittel zur Bekämpfung der lästigen Heufiebererscheinungen, das zwar viel wirksamer ist, als jedes andere Medikament, aber durchaus kein unfehlbar spezifisches Heilmittel. Müller.

375. Mayer, Emil. Die Ursache und spezifische Behandlung des Heufiebers: ein vorläufiger Bericht über die Anwendung der Toxine und Antitoxine des Herrn Professor Dunbar. New-York. Med. Journal und Philad. Med. Journ. d. 8. August 1903.

Bericht über die Dunbarschen Arbeiten. Toeplitz.

376. Stowell, F. E. Heufieber. Seine Ursache und seine Behandlungsweise. New-York Med. Journ. u. Philad. Med. Journ. den 5. August 1903.

Heufieber ist eine Erkrankung des Nervensystems, gereizt durch die aktinischen Strahlen der Sonne, die in der Heufiebersaison am stärksten sind und einen Reflex durch das Auge hervorrufen, der die Ciliarnerven durch die Verbindung des Ganglion lenticulare mit dem Ganglion nasale oder durch die Verbindung des Ganglion Gasseri mit andern Zweigen des Trigeminus passiert. Die Behandlung besteht in dem Tragen rauchfarbiger Gläser und ist besonders für den frühen Sommertypus geeignet. Toeplitz.

377. Baurowicz, Krakau. Die Wanderung eines Fremdkörpers. Arch. f. Laryng. Bd. 14, S. 187.

Conamen suicidii. Die Revolverkugel dringt durch das Kinn in den Oberkiefer ein und bleibt in der Gegend des linken Proc. frontalis stecken. Nach 4 Jahren Eiterausfluss aus der Nase und Verstopfung der linken Nasenhälfte. Verf. entdeckte die Kugel von Granulationen umgeben im mittleren Nasengang. 4 Wochen später war sie in den

unteren Teil des Meatus nasi communis hinabgeschoben und konnte mit leichter Mühe herausgehakt werden. Zarniko.

378. Helot. Deux observations de diphtérie nasale primitive. Ann. des mal. de l'or. du lar 1903. 1.

An der Hand zweier ausgewählter Fälle primärer Nasendiphtherie — eines mit schweren Allgemeinerscheinungen und eines scheinbar leichteren Falles — macht Helot darauf aufmerksam, dass man die Diagnose Diphtherie nicht von der einfachen bakteriologischen Untersuchung abhängig machen dürfe, man müsse auch, wenn sich morphologisch den Diphteriebazillen gleichende Formen fänden, Impfversuche an Tauben machen und erst aus dem Ausfall dieser Versuche entscheiden.

Zimmermann.

379. Wittmaack, Leipzig. Die Behandlung des Schleimhautlupus der Nase mit Pyrogallussäure. (Univ. Pol. f. Ohrenkranke u. s. w. Breslau.) München. med. Woch. 1903. Nr. 31.

Die Pyrogallussäure hat vor der Milchsäure manche Vorzüge voraus, insbesondere ist die entzündliche Reaktion geringer. Nach vorausgegangener chirurgischer Behandlung werden Gazestreifen mit 10—20% Salbe den erkrankten Stellen antamponiert und einen Tag lang liegen gelassen. Die Behandlung muss in grösseren Pausen öfters wiederholt werden. Scheibe.

380. Treitel, Berlin. Über syphilitische Nekrose des Oberkiefers. Arch. f. Laryng. Bd. 14, S. 394.

Das vom Verf. operativ entfernte Stück umfasste den Alveolarrand im Bereich des Dens caninus und des Prämol. I, sowie die darüberliegende Partie der Fossa canina. Ausserdem stiess sich noch ein Stück mit dem 2. Schneidezahn ab. Ursache: Lues. — Literatur.

Zarniko.

381. Streit, Königsberg i. Pr. Über das Vorkommen des Skleroms in Deutschland. Arch. f. Laryngol. Bd. 14, S. 257.

Verf. gibt in dieser Studie zunächst eine Zusammenstellung sämtlicher bis dahin in Deutschland bekannt gewordener Sklerom fälle. Er teilt sie in 3 Gruppen: A. bis jetzt publizierte Fälle 1. mit sicherer Diagnose (18), 2. mit nicht völlig einwandsfreier Diagnose (4). B. nicht oder unvollkommen publizierte Fälle (10). C. als Sklerom publizierte Fälle, deren Diagnose nicht aufrecht zu erhalten ist. — Abgesehen von 3 Fällen (Westpreussen, Mecklenburg, Bayern) stammten sämtliche Kranke aus Ostpreussen und aus Schlesien, die meisten vom Lande oder aus kleineren Städten. Sie gruppieren sich um 2 Infektions-

herde. Diese sind in Ostpreussen die masurischen Kreise Oletzko, Lyck, Johannisburg; in Schlesien die Kreise Neisse, Neustadt, Leobschütz und Ratibor. — Vermutlich werden noch sehr viele Skleromfälle übersehen und es ist anzunehmen, dass ihre Gesamtzahl in Deutschland die der Leprösen bedeutend übertrifft. Die Gefahr ist gross, dass weitere Bezirke, ja dass ganz Deutschland allmählich verseucht wird, deshalb sind energische Gegenmafsregeln am Platze. Solche müssen nach Ansicht des Verf. in folgendem bestehen:

1. Es ist die Anzeigepflicht für das Sklerom zu dekretieren.

2. Es ist mit allen Mitteln, durch Mithilfe der praktischen Ärzte oder, wenn diese versagen, durch besondere Kommissionen die genaue Erforschung in den befallenen Bezirken anzustreben.

3. Die Skleromverdächtigen sind an geeignete Spezialärzte zu verweisen und, falls die Diagnose gesichert ist,

4. in besonderen Skleromheimen unterzubringen.

Die vortreffliche Arbeit sei der Beachtung der Fachgenossen und der Epidemiologen dringend empfohlen. Zarniko.

382. Lichthorn, B., Dr., Berlin. Über einen Fall von Rhinosclerom. Ing.-Diss. Berlin (Universitätsklinik für Halskranke). 1903.

An Hand eines auf der Fränkel'schen Klinik zur Beobachtung gekommenen Falles von Rhinosclerom Zusammenstellung aus der Literatur und genaue Beschreibung des Falles. [26 jähr. Mann aus Warschau; obwohl das Mittelohr von der Erkrankung mit befallen gewesen zu sein scheint (s. S. 25), fehlt ein genauerer Untersuchungsbefund der Ohren.] Brühl.

g) Nasenrachenraum.

383. Loewenberg, Paris. Über den Zusammenhang von Thoraxdeformitäten und adenoiden Wucherungen des Nasenrachenraumes. Deutsche mediz. Wochenschrift. Nr. 29. 1903.

Um sich in dieser Frage die Priorität zu wahren, übersetzt Loewenberg, aus seinem Buche, Les Tumeurs adenoïdes du Pharynx nasal etc. Paris 1879, das zwar ins Spanische, Englische und Italienische, aber nicht ins Deutsche übersetzt wurde, ein Kapitel, das sich mit den Thoraxveränderungen bei adenoiden Vegetationen befasst. L. führt den eingesunkenen Brustkorb sowie das Pectus carinatum darauf zurück, dass in Folge der durch Adenoide behinderten Nasenatmung zur Zeit der Entwickelung des Brustkorbs zeitweilig die Lunge und damit der Brustkorb unter negativen Druck gerät und einsinkt, wenn das Zwerch-

fell bei der Inspiration herabsteigt, um trotz der behinderten Luftzufuhr die Lunge genügend zu füllen. Wird das Hindernis nicht beseitigt, so resultiert daraus allmählich ein dauernd eingesunkener flacher Brustkorb.

Noltenius.

384. Barth. E., Sensburg. Die Hypertrophie der Rachentonsille bei Soldaten und ihre Beziehungen zur Rhinitis hypertrophica und Pharyngitis chronica. Arch. f. Laryngol. Bd. 14, S. 82.

Verf. teilt die Hypertrophieen der Rachenmandel von den leichtesten bis zu den grössten in 4 Kategorien (I—IV). Es zeigten von 561 Rekruten, Kategorie I 32,0 %; II 36,8 %; III 21,4 %; IV 9,8 %.

Die Hypertrophie der Rachenmandel begünstigt die Rhinitis hypertrophica, besonders Hypertrophie der hinteren Muschelenden. Die Hypertrophie der Gaumentonsillen fand Verf. viel seltener vor (ca. 10 %), als die der Rachentonsille; Pharyngitis chronica in 30—40 %, Ph. sicca in 2 % der Fälle. Bei stärkerer Hypertrophie der Rachenmandel war stärkere Gaumenwölbung vorhanden. Zarniko.

385. Weil, E., Dr., Stuttgart. Zur Operation der hypertrophischen Rachenmandel. M. f. O. 1903. Nr. 7.

Verf. operiert selten unter allgemeiner Narkose, in der Regel unter lokaler Cocain-Anaesthesie, mit dem Beckmann'schen Messer. Hängen bleibende Stücke entfernt er mit der Pinzette oder mit der Schlinge. Nachblutungen stillt er durch Zerreiben und Drücken der wunden Stelle mit dem Finger. Etwa noch zurückgebliebene Reste werden nach Wochen mit der Schlinge durch die Nase hindurch entfernt unter Adrenalin-Cocaïn Anwendung. Piffl.

386. Pugnat, A. De quelques complications des végétations adénoides. Revue médicale de la Suisse Romande 1903. S. 611.

P. macht den praktischen Arzt auf die bekannte Tatsache aufmerksam, dass die adenoiden Vegetationen nicht nur auf die Atmungsorgane und das Ohr, sondern auch auf das Nervensystem, den Verdauungsapparat etc. schädigend einwirken können. Oppikofer.

387. Röpke, Solingen. Beitrag zur Kasuistik der Fremdkörper im Kehlkopf und in der Luftröhre. Arch. f. Laryng. Bd. 14, S. 189.

In einem der geschilderten 4 Fälle handelt es sich um das Hinabgleiten der abgeschnittenen Rachenmandel in den Larynx. Verf. stellte den Pat., einen 11 Jahre alten Knaben, auf den Kopf und gab ihm einen tüchtigen Schlag auf den Rücken, worauf die Rachenmandel herausfiel. Zarniko.

388. Senator, Dr., Frankfurt a. M. Ein Fall von Spindelzellensarkom im Nasenrachenraum eines fünfjährigen Knaben. Deutsche med. Wochenschrift, No. 27, 1903.

Senator beschreibt einen Tumor von blumenkohlartigem Bau, der einer Traube gleich aus dem Nasenrachenraum eines fünfjährigen Knaben in den Pharynx herabhing. Bei der Entfernung mit dem Gottsteinschen Ringmesser verfiel derselbe in mehrere Stücke, die offenbar an einem gemeinsamen Stiel gesessen hatten. Die Blutung war auffallend gering. Die mikroskopische Untersuchung durch Weigert ergab, dass die Geschwulst im wesentlichen aus Spindelzellen bestand, denen spärliche Rundzellen beigemischt waren. Das Zwischengewebe war sehr spärlich, sodass die Geschwulst genau genommen als ein zellreiches Fibrosarkom bezeichnet werden muss. Noltenius.

Gaumensegel, Mund- und Rachenhöhle.

389. Bentzen, S., Kopenhagen. Beitrag zur Ätiologie des hohen Gaumens. Arch. f. Laryng. Bd. 14, S. 203—256.

In der Einleitung referiert Verf. sehr eingehend die Ansichten der verschiedenen Autoren über die Ätiologie des Gaumenhochstandes und den Meinungsstreit, der augenblicklich vorzüglich zwischen Bloch und Körner auf der einen und Siebenmann auf der andern Seite herrscht. Den Untersuchungen von E. Fränkel (aus Russland), Grosheintz und Alkan wirft er verschiedene Ungenauigkeiten und Fehlschlüsse vor, gegen die sich die Autoren zu verteidigen haben werden. — Er schildert dann seine eigenen, sehr eingehenden Untersuchungen an 394 Individuen. Die hauptsächlichsten Ergebnisse sind folgende: Es gibt kein bestimmtes Verhältnis zwischen der Höhe und der Breite eines normalen Gaumens. Die absolute Höhe nimmt bis zum 25. Lebensjahre zu, am meisten nach Eintritt der Pubertät, darauf nimmt sie ab; die Breite nimmt beständig zu, am meisten in der Zeit nach dem Zahnwechsel. Die Männer haben einen breiten, die Weiber einen schmalen und relativ hohen Gaumen. Der Gaumen ist bei Leptoprosopen hoch, bei Chamaeprosopen niedrig nach dem Zahnwechsel, vor dem Zahnwechsel ist es umgekehrt. Der V-förmige Gaumen ist nicht so selten bei Individuen, die weder eine Septumdeviation haben noch Mundatmer sind, hauptsächlich ist er bei Gaumenhochstand vorhanden. — Die adenoiden Vegetationen kommen bei den leptoprosopen Rachitikern etwa doppelt so häufig vor, als bei den chamaeprosopen. Individuen mit adenoiden Veget. und Mundatmung haben einen höheren Gaumen als

die mit Nasenatmung. — Die Rachitis hat auf die Höhe des Gaumens keinen erkennbaren Einfluss, wenn es sich gleichzeitig um Mundatmung und um adenoide Vegetationen handelt. Es besteht ein Causalnexus zwischen Mundatmung und Gaumenhochstand. Der V-förmige Gaumen ist häufiger bei adenoiden mit Mundatmung, als bei normalen; er ist häufiger beim männlichen als beim weiblichen Geschlecht, häufiger bei Leptoprosopen als bei Chamaeprosopen, häufiger beim hohen als beim niedrigen Gaumen (s. o.). Die Deviatio septi ist vorzüglich bei Leptoprosopie vorhanden. Die adenoiden Vegetationen scheinen keinen Einfluss darauf zu haben. Zarniko.

390. Strebel, H., München. Die Verwendung des Lichtes zur Heilung des chronischen Pharynxkatarrhes und anderer Pharynxprozesse. Arch. f. Laryng. Bd. 14, S. 99.

Verf. hat von der Einwirkung kalten Lichtes auf die Pharynxschleimhaut sehr günstige Erfolge bei chronisch-katarrhalischen Prozessen. hypertrophischen und atrophischen gesehen. Die wirksamen Strahlen sind die von Ultraviolett bis Blau. Beschreibung des Instrumentariums. Zarniko.

391. Baumgarten, Dr. E. Budapest. Aneurysma der Arteria pharyngea ascendens. M. f. O., 1903. Nr. 7.

Bei einer 42jährigen Frau, die wegen starken Schnarchens die Poliklinik aufsuchte, fand sich eine von der rechten seitlichen Rachenwand ausgehende, in der Grösse wechselnde, pulsierende Geschwulst, die nach der Lage nur der Arteria pharyngea ascendens angehören konnte. Die Pat. hatte von dem Vorhandensein derselben keine Kenntnis, da sie ihr nicht die geringsten Beschwerden verursachte. Piffl.

392. Glas, E. Zur Pathologie der Tuberculose der Gaumentonsillen. Wiener klin. Wochenschrift No. 36. 1903.

Nach einem Überblick über die einschlägige Literatur teilt G. 2 Fälle von primärer Tonsillartuberkulose und einen Fall von miliarer Form mit. Im 1. Fall bot die Tonsille das mikroskopische Bild einer gewöhnlichen Tonsillarhypertrophie Im Verlaufe der Erkrankung schloss sich ein Retropharyngealabszess an. Im 2. Fall fand sich neben der Erkrankung der Tonsille auch eine solche des gleichseitigen Stimmbandes. In der Tonsille reichliche Tuberkelbazillen. Im 3. Fall waren die oberen Luftwege vollständig mit Knötchen und ausgebreiteten tuberkulösen Geschwüren übersät. Ätiologisch kommt sowohl die Inhalationstuberkulose als auch die Sputuminfektion in Betracht. G. weist ferner

auf die Möglichkeit einer Infektion durch den eingeführten Kehlkopfspiegel hin.

Die Therapie besteht bei primärer Tonsillartuberkulose in der radikalen Entferung mit Tonsillotom und Galvanokaustik.

G. unterscheidet auf Grund seiner mikroskopischen Untersuchungen folgende Formen von Tonsillartuberkulose: 1. die miliare, 2. sklerotische, nicht ulcerierende, 3. die chronisch ulcerierende, 4. die chronisch granulierende Form. Wanner.

393. Escomel, E., Lima. Les Amygdales palatines et la luette chez les tuberculeux. Revue de Médecine, 1903, S. 459.

E. untersuchte die Tonsillen von 25 Individuen, die an allgemeiner Tuberkulose gestorben waren und konnte bei 21 Tuberkel-Bazillen nachweisen. Ulcerationen fehlten, so dass die Diagnose nie mit blossem Auge, sondern nur mit Hülfe des Mikroskops gestellt werden konnte. Die Bazillen können sich an jeder Stelle der Mandel vorfinden, am häufigsten aber in der Tiefe der Krypten. 3 mal sah E. Bazillen in den Blutgefässen. Ausser den Tuberkelbazillen finden sich regelmäfsig an der Oberfläche zahlreiche Kokken, Bazillen, Pilze, die das Epithel schädigen, stellenweise unterbrechen und so den Kochschen Bazillen das Eindringen erleichtern.

Ausserdem untersuchte E. die Tonsillen von 11 Individuen, die frei von Tuberkulose an anderer Krankheit gestorben waren. Die mikroskopische Untersuchung konnte keine tuberkulösen Veränderungen nachweisen, obwohl sich 2 mal in der Tiefe der Krypten Tuberkelbazillen vorfanden.

Die Uvula von 25 Tuberkulösen und 11 Nicht-Tuberkulösen zeigte durchwegs normale Verhältnisse. Oppikofer.

394. Theisen, C. F. Ein Fall von Lipom der Mandel. Laryngoskope. Juli 1903.

Fin 8 jähriges Mädchen litt drei Jahre lang an heftigem. Husten. Eine Geschwulst von der Grösse einer kleinen Marmorkugel war an der Mitte der rechten Mandel durch einen ziemlich langen, dünnen Stiel befestigt, der in einer Vertiefung der Mandel entsprang. Sie war rund, glatt, gelblich. Mikroskopisch war sie ein Lipom. Ausser dem Theisenschen Falle sind nur sechs Fälle veröffentlicht. Diese sind ausführlich angegeben zugleich mit einer vollständigen Übersicht der Literatur des Lipoms der Nase und des Rachens und der relativen Häufigkeit der gutartigen Geschwülste der Mandeln. Toeplitz.

395. Neufeld, Posen. Zur Semiotik der tiefsitzenden Pharynxkarzinome. Arch. f. Laryng. Bd. 14, S. 182.

Der Verdacht auf malignen Pharynxtumor wurde durch harte Drüsentumoren der angularen und vereinzelter supraclavicularer und Nackendrüsen wachgerufen. Mikroskopische Untersuchung einer exstirpierten Nackendrüse ergab: Karzinom. Der weitere Verlauf und die Sektion bestätigten die Diagnose: tiefsitzendes Pharynxkarzinom durchaus.

Zarniko.

396. Prokunin, A. Die chirurgische Behandlung der malignen Rachengeschwülste. Chirurgija Bd. XIII. No. 76. April 1903.

Die Arbeit beschäftigt sich mit den malignen Geschwülsten nur des Pharynx oralis und umfasst 31 Fälle ausschliesslich russischer Chirurgen (darunter 3 des Verfassers). Auf Grund dieses Materials kommt Verf. zu folgenden Schlüssen: 1. Eine vorhergehende Tracheotomie ist bei der chirurgischen Behandlung der malignen Geschwülste des Pharynx oralis vollkommen überflüssig und kann mit bestem Erfolge durch Seitenlage des Pat. mit herabhängendem Kopfe ersetzt werden. 2. Die grossen Halsgefässe brauchen nicht zuerst unterbunden zu werden, anstatt dessen kann man nur die zur Geschwulst gehenden Gefässe unterbinden. 3. In allen Fällen maligner Neubildungen des Pharynx oralis müssen jene Teile des Halses entblösst werden, an denen die am häufigsten affizierten Lymphdrüsen liegen. 4. Es kann keine einzelne Operationsmethode für alle Fälle als beste angegeben werden. Im allgemeinen müssen die Schnitte so geführt werden, dass das Operationsfeld möglichst breit eröffnet wird und die Geschwulst gut entfernt werden kann.

Sacher.

Bericht über die Verhandlungen der Berliner Otologischen Gesellschaft.

Von Dr. M. Leichtentritt.

Sitzung vom 9. Juni 1903.

Diskussion über den Vortrag des Herrn **Heine**: Die Behandlung der akuten Mittelohrentzündung.

Herr Schwabach stimmt im wesentlichen mit den Anschauungen des Herrn Heine überein, insbesondere hält auch er die Paracentese für ein nicht hoch genug zu schätzendes Behandlungsmittel. Doch will er dieselbe, bei frisch in Behandlung getretenen Fällen, gestützt auf die namentlich bei Kindern gemachten Erfahrungen, dass sich unter Anwendung von lokalen hydropatischen Umschlägen und zweckentsprechenden Allgemeinverordnungen, selbst sehr heftige Entzündungserscheinungen innerhalb 24 Stunden wesentlich mildern, erst nach Ablauf dieser Frist angewandt wissen. Auch bei schon mehrere Tage bestehenden Entzündungen sucht Sch., vorausgesetzt, dass Schmerz und Fieber von vornherein nicht beträchtlich sind, mit der einfachen Behandlungsweise auszukommen und greift nur dann zur Paracentesennadel, wenn Rötung und Hervorwölbung des Trommelfells trotz Nachlassen von Schmerz und Fieber fortbestehen. Die Resultate dieser Methode hat Vortragender an 146 von Beginn bis Ablauf der Erkrankung beobachteten Fällen seiner Privatpraxis statistisch zusammengestellt. Das Ergebnis ist im wesentlichen folgendes: Es kamen 95 Fälle vor Eintritt der Perforation, 51 nach spontanem Durchbruch mit nachfolgender Eiterung zur Behandlung. Von ersteren am ersten Krankheitstage 38,9 %, am zweiten 32,6 %, am dritten und vierten Tage 22,2 %, zwischen dem fünften und achten Tage 3,15 %, nach dem achten Tage 2,1 %.

Von diesen 95 Fällen heilten 62,1 % ohne Paracentese; bei 37,9 % wurde dieselbe ausgeführt, und zwar in 57,7 % innerhalb der ersten 24—48 Stunden, in 33,3 % am dritten und vierten Tage, in 20 % am fünften bis achten Tage.

Unter den nicht paracentesierten Fällen erfolgte die Heilung, worunter vollkommene Restitutio in integrum auch bezüglich der Hör-

fähigkeit zu verstehen ist, in 50,8 % innerhalb acht Tagen, in 30,5 % nach 8—14 Tagen, in 6,7 % nach 14—21 Tagen, in 11,8 % nach mehr als 21 Tagen.

Unter den paracentesierten Fällen trat Heilung ohne Komplikation mit Mastoiditis ein bei 13,9 % in den ersten 8 Tagen, eben soviel nach 8—14 Tagen, in 22,2 % nach 14—21 und 21—30 Tagen, in 16 % nach mehr als 30 Tagen. In 4 Fällen d. h. 11,1 % wurde die Mastoidoperation notwendig; unter denselben ist jedoch ein Fall eingerechnet, der erst 8 Tage nach der Erkrankung mit bereits vorhandener Schwellung des Warzenfortsatzes in Behandlung kam. Derselbe in Abzug gebracht, vermindert den Prozentsatz auf 8,5 %.

Von den spontan perforierten Fällen heilten ohne Komplikation von seiten des Warzenfortsatzes 1,9 % in den ersten 8 Tagen, 15,7 % nach 8—14 Tagen, 31,3 % nach 14—21 Tagen, 39,2 % nach 21—30 Tagen, 1,9 % nach mehr als 30 Tagen. Bei fünf Fällen (9,8 %) wurde die Mastoidoperation notwendig.

Zum Schluss bittet Sch. Herrn Heine auch um Äusserung über diese Komplikation und wünscht, dass dieselbe mit in das Bereich der Diskussion gezogen wird.

Herr Jacobson glaubt, dass die Diskussion nur dann eine erspriessliche ist, wenn über die einzelnen in Betracht kommenden therapeutischen Mafsnahmen, wie Blutegel, Eisbeutel, Fomentationen. Paracentese etc. gesondert diskutiert wird.

Herr Heine entgegnet, dass es nicht der Zweck seines Vortrages war, sämtliche Behandlungsmethoden zur Sprache zu bringen.

Herr Lucae wünscht die Diskussion über die weitere Therapie der akuten Mittelohrentzündung bis zur nächsten Sitzung verschoben.

Herr Schwabach regt an, dass Herr Heine in einer Fortsetzung seines Vortrages den Vorschlägen des Herrn Jacobson gerecht wird.

Herr A. Bruck fragt Herrn Heine, wie er sich therapeutisch zu den katarrhalischen Prozessen stellt, und ob auch er zu diesen nur solche ohne Entzündung des Trommelfells rechnet.

Herr Heine erklärt sich bereit, in einer späteren Sitzung über die übrigen therapeutischen Mafsnahmen ein Referat abzustatten und gleichzeitig die Ansicht der Lucaeschen Klinik über akute Mittelohrentzündung klar zu legen.

Herr Levy glaubt, dass man auf statistischem Wege nur dann zu einem Resultat über die therapeutischen Mafsnahmen kommt, wenn man für Gleichmäfsigkeit des Materials sorgt und daher nur bettlägerig Kranke, die unter ständiger ärztlicher Kontrolle stehen, berücksichtigt, des weiteren die auf akuten Infektionskrankheiten beruhenden Ohrenentzündungen besonders rubriziert und schliesslich nur solche Fälle statistisch verwendet, die in den ersten drei Tagen zur Behandlung kommen.

Herr Jacobson wünscht in der von Herrn Heine in Aussicht gestellten Fortsetzung seines Vortrages noch die Beantwortung der Frage, ob unter Umständen eine eitrige Mittelohrentzündung, die ein Jahr und darüber dauert, auch zu den akuten Mittelohreiterungen zählt.

Herr Schönstadt demonstriert im Anschluss an den Vortrag des Herrn Heine eine Paracentesennadel, die ein scharfgeschliffenes halbmondförmiges Messer darstellt.

Herr Lucae zieht das alte lanzenförmige Instrument vor. Zum Vortrag des Herrn Heine weist derselbe auf die durch verzögerte Paracentese in Frage gestellte Wiederherstellung der Funktion hin. Er nimmt, gestützt auf eigene Beobachtung, an, dass es unter Umständen zu einer Fortleitung der Entzündung auf das Labyrinth mit mehr oder weniger ausgedehnter Zerstörung des Schneckeninhaltes kommen kann.

Herr Heine stellt in seinem Schlusswort die Übereinstimmung der Anschauungen über die Paracentesen-Indikation zwischen Herrn Schwabach und der Lucaeschen Klinik fest. Er bemerkt noch, dass er bei kleinen Kindern häufig ein Nachlassen der Schmerzen und des Fiebers nach der Paracentese, die nicht sofort Sekretabfluss herbeiführte, nicht beobachten konnte und daher mit seiner diesbezüglichen Prognose vorsichtig geworden ist. — Auf den Einwand des Herrn Schwabach, das Verhältnis der paracentesierten Fälle mit Mastoidkomplikationen zu den nicht paracentesierten unberücksichtigt gelassen zu haben, erwidert Vortragender, dass das ihm zur Verfügung stehende Material die hierzu notwendige statistische Übersicht nicht gestatte.

Besprechungen.

Werner Spalteholz, Handatlas der Anatomie des Menschen. 3 Bände. Leipzig, Verlag von S. Hirzel, 1895—1903.

Besprochen von

O. Körner in Rostock.

Es hiesse Eulen nach Athen tragen, wenn Ref. in einer einem Spezialgebiet gewidmeten Zeitschrift noch etwas zum Lobe dieses Monumentalwerkes deutschen Fleisses sagen wollte, nachdem dessen einzelne Bände nach ihrem Erscheinen das ungeteilte Lob der gesamten allgemein-medizinischen Fachpresse gefunden haben. Es muss aber darauf hingewiesen werden, dass auch der Spezialist mit Freuden die vortrefflichen Abbildungen der Anatomie des von ihm bearbeiteten Gebietes betrachten und sowohl zur eigenen Information als auch beim Unterricht mit Vorteil benutzen kann. Es seien deshalb dem Referenten einige Vorschläge vom Standpunkte des Ohrenarztes erlaubt, deren eventuelle Berücksichtigung in späteren Auflagen das Werk auch für die Benutzung seitens der Studierenden in klinischen Semestern noch bequemer und nutzbringender machen dürfte.

Das klinische Bedürfnis ist es offenbar, das den Verfasser veranlasst hat, ein Spiegelbild des Augenhintergrundes zu geben; sollte es da nicht auch von Nutzen sein, das Spiegelbild des Kehlkopfes, des Nasenrachenraumes und des Trommelfells darzustellen? Namentlich das letztere wäre erwünscht, da die anatomische Abbildung des Trommelfells nicht in der Lage gegeben wird, wie wir sie beim Lebenden sehen und deshalb für uns zunächst etwas Verwirrendes hat. Bei der Abbildung des Schläfenbeins von aussen dürfte der für uns topographisch wichtige, von Henle Spina supra meatum genannte Vorsprung auch im Bilde benannt werden. Ferner sollten auch die hinter der Spina gelegene Bezoldsche Fossa mastoidea, in welcher der Durchbruch der Antrumeiterungen nach aussen zu erfolgen pflegt, sowie die über dieser Fossa

hinziehende Linea temporalis, die uns über die Lage des Bodens der mittleren Schädelgrube orientiert, mit ihrem Namen versehen werden. Eine genauere Abbildung der praktisch so eminent wichtigen Tonsilla pharyngea, speziell die Hervorhebung ihrer lamellenartigen Anordnung, wäre in dem Bilde Nr. 550 oder in einer besonderen Abbildung in natürlicher Grösse erwünscht.

Als für unsere Bedürfnisse ganz besonders instruktiv und in allen Einzelheiten wohlgelungen zu bezeichnen sind die Abbildungen der Arteria carotis interna und ihrer Beziehungen zur Paukenhöhle (Nr. 442), sowie die des Nervus facialis und Plexus tympanicus (Nr. 773). Ausser in dem osteologischen und angiologischen Teile finden wir Abbildungen des Gehörorgans von Nr. 875—918 in grosser Vollständigkeit und zumeist bedeutend vergrössert wiedergegeben. Der Lage des Labyrinthes im Schädel ist die instruktive Abbildung 901 gewidmet; sie zeigt diese gerade so, wie sie gleichzeitig mit und unabhängig von Spalteholz in den Arbeiten von Sato und Sarai beschrieben und abgebildet worden ist.

Fach- und Personalnachrichten.

An der Fakultät in Bordeaux wurde eine Klinik für Krankheiten des Kehlkopfes, der Ohren und der Nase eingerichtet und unter Leitung von Dr. Moure gestellt, welcher bereits mit dem Unterricht in diesen Fächern beauftragt war. Die Archives internationales de Laryngologie, d'Otologie und Rhinologie bemerken hierzu: »Dies ist die erste Klinik für diese Spezialität an unsern französischen Universitäten. Sie vervollständigt in glücklicher Weise den offiziellen Unterricht dieser Zweiggebiete der Medizin und wir hoffen, dass dies der Ausgangspunkt sein wird für entsprechende Einrichtungen an unsern andern Fakultäten.« H.

Der ausserordentliche Professor der Ohrenheilkunde Dr. Walb in Bonn erhielt den Titel eines Geheimen Medizinalrates.

Dr. Luc-Paris wurde zum Ritter der Ehrenlegion ernannt, Prof. Eemann-Gent zum Ritter des Leopoldordens.

Berichtigungen.

Herr Dr. Hölscher teilt uns mit, dass in seiner letzten Arbeit, Band 45, Heft 4, an drei Stellen »Fossa« statt »Incisura« mastoidea zu lesen ist.

In der Besprechung des Buches von Heine muss es Bd. 45, S. 411, anstatt »Trichloressigsäure« »Milchsäure« heissen. G. Brühl.

Druck von Carl Ritter in Wiesbaden.

VIII.

[Aus der Ohrenklinik der Kgl. Charité in Berlin. (Direktor: Geh. Med.-Rat Prof. Dr. Passow.)]

Ein Fall von primärem Zylinderzellenkarzinom des Mittelohres.

Von Dr. med. W. Lange,
Assistent der Klinik.

Mit 4 Abbildungen auf Tafel VI/VII.

Die Überlassung des Falles verdanke ich meinem hochverehrten früheren Chef, dem Prosektor am Stadtkrankenhause Dresden-Friedrichstadt, Herrn Ober-Medizinalrat Prof. Dr. Schmorl; ihm sei an dieser Stelle mein herzlicher Dank ausgesprochen.

Von einem Ohrenarzte ist der Fall bei Lebzeiten nicht untersucht worden; die Veröffentlichung kann daher nur pathologisch-anatomisches Interesse beanspruchen; das wohl aber um so mehr, da ich bei Durchsicht der Literatur keinen einwandfrei beschriebenen Fall von primärem Karzinom der Mittelohrschleimhaut gefunden habe.

Es handelt sich um einen fast 83jährigen Privatus J. K., der am 22. IX. 1900 das Dresdener Sicchenhaus aufsuchte, da es ihm zu Hause an der nötigen Pflege fehlte. Bei der Aufnahme wird folgendes festgestellt:

Anamnese. Patient war früher nie sonderlich krank; vor 6 Jahren hat ihn der Schlag gerührt, seitdem hat er einen schiefen Mund (nach einer späteren Angabe ist aber die Gesichtslähmung allmählich entstanden). Arme und Beine sind nicht gelähmt. In letzterer Zeit stellten sich, besonders Morgens, Schwindelanfälle und Ohrenfluss ein. — Patient war 3 mal verheiratet und hat 3 gesunde Kinder.

Status. Mittelgrosser Mann von mäfsig gutem Ernährungszustande, senilem Aussehen. Muskulatur schlaff; Füsse ödematös geschwollen. Sensorium frei, afebril; Gang etwas unsicher, mitunter schwankend, wie der eines Betrunkenen. Unter dem rechten Kiefer ungefähr hühnereigrosse Drüsengeschwulst.

Lagophthalmus auf dem rechten Auge durch Parese des oberen und Ektropium des unteren Lides. Pupillen reagieren träge auf Lichteinfall. Rechte Gesichtshälfte glatt, Mundwinkel tiefer als links; Zunge

wird gerade herausgestreckt. Pfeifen unmöglich, Stirnrunzeln nur links. Aus dem rechten Ohre Otorrhoe, Kiefer zahnlos.

Appetit gut, wenig Husten und Auswurf. Thorax von normaler Wölbung, Atmung gleichmäfsig, Lungengrenzen normal. gut verschieblich, Lungenschall hell, Versikuläratmen.

Herzdämpfung nicht verbreitert, Töne leise, rein. Am Abdomen nichts Besonderes. Inguinalhernie.

Diagnose. Marasmus senilis, Ohrpolyp mit Facialislähmung.

Über den weiteren Verlauf ist folgendes notiert:

1. X. Mit dem scharfen Löffel aus dem rechten Ohre entfernte Geschwulstpartikelchen erweisen sich bei der mikroskopischen Untersuchung als Papillom.

20. X. In den letzten Tagen ist Patient völlig verwirrt, drängt fort, bleibt nicht im Bett, will zu seiner Tochter.

23. X. Patient ist wieder orientiert.

25. XI. In den letzten Tagen leichte Temperatursteigerung; Klagen über Schmerzen in der rechten Brustseite und auch in den übrigen Teilen des Körpers. Dämpfung links hinten in der Gegend der 5. und 6. Rippe mit verschärftem Atmen.

28. XI. Exitus.

Das Sektionsprotokoll lautet:

Körperbau: Männliche Leiche von schwachem Körperbau, Totenstarre allenthalben gelöst.

Haut: Von graugelber Farbe, in den abhängigen Partien dunkelkirschrote Totenflecke.

Fettgewebe: Gering entwickelt, auf dem Durchschnitt von exquisit gelber Farbe.

Muskulatur: Schwach, zeigt auf dem rotbraunen Durchschnitt trocknen Glanz.

Kopf.

Weiche Kopfbedeckungen: Leicht abziehbar.

Harte Hirnhaut: Haftet dem knöchernen Schädeldach sehr fest an. Pacchionische Granulationen stark entwickelt.

Blutleiter: Mit dunkelrotem, nicht geronnenem Blute stark gefüllt.

Weiche Häute: Stellenweise diffus milchig getrübt.

Basis und Nerven: O. B.

Grosshirn: Windungen beider Hemisphären symmetrisch, von gehöriger Breite. Auf dem Durchschnitt zeigt die Masse eine exquisit trockene Beschaffenheit, die Blutpunkte zerfliessen nicht.

Gehirnhöhlen: Ependym glatt; als Inhalt findet sich wenig klare Flüssigkeit.

Gehirnknoten, Hirnschenkel, Kleinhirn und Brücken lassen auf Schnitten ihre Zeichnung überall deutlich erkennen.

Das rechte Felsenbein wird von der Dura aus eröffnet; die Paukenhöhle zeigt sich mit einer schleimigen, weisslichen, stellenweise gelblichen Masse erfüllt, ausserdem findet sich darin etwa 3 cc gelbliche, fadenziehende Flüssigkeit.

Brusthöhle.

Zwerchfellstand: Rechts 5., links 6. Rippe.

Brustsitus: Lungen sind nicht zurückgesunken, der Herzbeutel ist fast vollkommen bedeckt.

Thymus: Geschwunden; an ihrer Stelle Fettgewebe, in dem sich allenthalben bis wallnussgrosse, ziemlich feste, gelblich-weisse Knoten finden, auf deren Durchschnitt sich z. T. aus gelblichem oder glasigem Schleim bestehende Partien erkennen lassen.

Herzbeutel: Enthält c. 10 cc klare, bernsteingelbe Flüssigkeit; Blätter glatt, spiegelnd.

Herz: Entschieden grösser wie die Leichenfaust, Muskulatur von guter Konsistenz, rotbrauner Farbe. Die Wandungen des rechten Ventrikels sind nur wenig, die des linken um die Hälfte dicker, als der Norm entsprechen würde. Auf der Schnittfläche in der Muskulatur überall weisse, sehnige Streifen eingelagert. Die Klappen sind zart und glatt; die Intima der Kranzgefässe zeigt hie und da bis stecknadelkopfgrosse, sichtlich verdickte Stellen.

Grosse Gefässe: Zeigen zahlreiche umschriebene und diffuse weissliche und gelbliche Intimaverdickungen, die sich beim Durchschneiden teils als bindegewebig, teils als atheromatös, teils als verkalkt erweisen.

Mundhöhle: Schleimhaut graulivid gefärbt, Follikel am Zungengrunde deutlich.

Speiseröhre: Schleimhaut glatt, blaurot gefärbt mit einer dünnen Lage zähen Schleimes bedeckt.

Kehlkopf: Leer, Schleimhaut graurot, glatt, Stimmbänder sehnenartig glänzend.

Schilddrüse: Entschieden vergrössert, besonders der linke Lappen von derber Konsistenz, grauroter Farbe, Follikel kolloid entartet. Im linken Lappen mehrere scharf umschriebene Knoten mit bunter Schnittfläche.

Luftröhre: Schleimhaut glatt, graurot, zeigt einen dünnen Schleimbelag.

Halsdrüsen: Die seitlichen entlang der grossen Gefässe sind rechts vergrössert und z. T. vollkommen in Tumormassen umgewandelt, von dem Aussehen, Konsistenz und Schnittfläche der unter »Thymus« beschriebenen. Die Drüsen an der Trachea und ihrer Bifurcation sind klein, weich, z. T. anthrakotisch und lassen makroskopisch nichts besonderes erkennen.

Linke Lunge: Der ganze Oberlappen ist luftleer, von vermehrtem Volumen und vermehrter Konsistenz. Die Schnittfläche ist teils hellrot, teils graurot, von körniger Beschaffenheit. Im Unterlappen finden sich zahlreiche umschriebene Knoten von vermehrter Konsistenz, ihre Schnittfläche zeigt eine Art von alveolärem Bau, dadurch, dass helle schleimige Massen, die den Hauptbestandteil der Knoten ausmachen, von zahlreichen weisslichen Gewebszügen durchsetzt werden. Beim Durchschneiden der Knoten verteilt sich sofort ihr Inhalt über die ganze Lungenschnittfläche, die dadurch auch in dem infiltrierten Oberlappen ein überaus feuchtes und glänzendes Aussehen gewinnt. Die Knoten wechseln in ihrer Grösse vom eben erkennbaren Knötchen bis ungefähr zur Grösse eines Taubeneies. Der grösste sitzt hinten am Hilus direkt unter der Pleura.

Rechte Lunge: Von schiefergrauer Farbe, weicher Konsistenz, im allgemeinen gut lufthaltig; in der ganzen Lunge unregelmäfsig verteilt dieselben knotenförmigen Einlagerungen eines neugebildeten Gewebes wie links.

Lungengefässe: Ohne besondere Veränderungen.

Bronchien: Schleimhaut stellenweise geschwollen, injiziert, mit dicker Lage zähen Schleimes bedeckt.

Bronchialdrüsen: Beiderseits sind die Drüsen am Hilus klein, derb, hochgradig anthrakotisch.

Bauchhöhle.

Enthält keine freie Flüssigkeit, das Bauchfell ist glatt und spiegelnd, die Leber überragt den Rippenbogen um reichlich zwei Finger breit.

Milz: Verkleinert, von derber Konsistenz, Kapsel stark verdickt, Schnittfläche von braunroter Farbe, Trabekel zahlreich und breit.

Nebennieren: Ohne besondere Veränderungen.

Linke Niere: Erheblich verkleinert, Kapsel schwer abziehbar, Oberfläche fein granuliert mit tieferen unregelmäfsigen Einziehungen und zahlreichen kleinen Cysten, von dunkel-grauroter Farbe; Kon-

sistenz derb; die Schnittfläche zeigt eine im ganzen erhebliche, dem Grade nach wechselnde Verschmälerung der Rinde, die gegen die Marksubstanz gut abgesetzt ist, ihre Zeichnung ist undeutlich.

Rechte Niere: Kaum verkleinert, Kapsel schwer abziehbar, Oberfläche schwach granuliert, nur von mehreren unregelmäfsigen, grösseren Einziehungen unterbrochen. Die Schnittfläche zeigt eine mäfsige Verschmälerung und undeutliche Zeichnung der gegen die Marksubstanz gut abgesetzten Rinde.

Nierenbecken und Ureteren: Ohne Veränderungen.

Harnblase: Enthält ca. 10 cc klaren Urins. Schleimhaut graurot, Trabekel wenig ausgeprägt.

Magen: Schleimhaut gefaltet, mit dicker Lage zähen, schwer abstreifbaren Schleimes bedeckt; die Falten lassen sich durch Zug an der Muskulatur nicht ausgleichen.

Dünndarm: Enthält geringe Mengen breiiger Chymusmasse. Schleimhaut in den oberen Partien gelblichrot, in den unteren graurot.

Dickdarm: Ohne Veränderungen.

Leber: Kapsel stellenweise grauweiss gefärbt, verdickt, auf der im allgemeinen rotbraunen Schnittfläche Centra der Acini dunkel-braunrot, Peripherien heller. Gallengang durchgängig.

Pankreas: Läppchenzeichnung auf der grauroten Schnittfläche überall deutlich.

Lymphdrüsen und Gefässe der Bauchhöhle, Prostata und Genitalien ohne Veränderungen.

Mit Verwertung einer sofort vorgenommenen mikroskopischen Untersuchung eines Stückes des polypösen Tumors aus dem rechten Gehörgange und der Knoten in den Lungen lautete die Sektionsdiagnose:

Adenokarzinom der Paukenhöhle mit Metastasen in den Halslymphdrüsen im vorderen Mediastinum und in den Lungen. Fibrinöse Pneumonie des linken Oberlappens. Chronischer Magenkatarrh. Interstitielle chronische Nephritis; Hypertrophie des linken Herzventrikels.

Eine genauere **makroskopische Untersuchung** des herausgenommenen **Felsenbeines** ergab folgendes:

An der Aussenseite der Schuppe und des Processus mastoideus lässt sich irgend etwas Abnormes nicht erkennen. Das Lumen des

etwas lateral von der Grenze des knorpeligen und knöchernen Teiles durchschnittenen äusseren Gehörganges ist vollkommen ausgefüllt von einem unregelmäfsigen, zerklüfteten Tumor; er ist leicht beweglich und bis zur Tiefe des Trommelfells allseitig mit der Sonde zu umgrenzen; zwischen ihm und Gehörgangswand liegen gelblichweisse schmierige, gallertige Massen. Die Wand des Gehörgangs scheint, wie die Sondenuntersuchung ergibt, intakt zu sein, wenigstens bis zu den innersten Partien des knöchernen Teiles.

An der Unterseite erscheint der laterale Teil des Kiefergelenkes unverändert, nach vorn und medial ist die Gelenkkapsel von weichen, auf dem Durchschnitt gallertig aussehenden Massen durchwuchert, die aus der Gegend des medialen Teiles der Fissura petrotympanica (Glaseri) und der Grenze von knöcherner und knorpliger Tube kommen. Die A. carotis interna verläuft vollkommen in diesem Geschwulstgewebe, anscheinend bis zu ihrem Knie im Felsenbein; ihr Lumen ist eng, die Wand sklerotisch, doch lässt sich der Verlauf mit der Sonde ohne weiteres durch das Geschwulstgewebe hindurch verfolgen. Dieses reicht nach vorn medial, im Verlauf der Tube bis fast zur Pyramidenspitze, nach hinten lateral füllt es die Gegend des Bulbus venae jugularis vollkommen aus.

Von oben, von der Schädelhöhle aus bietet das Schläfenbein folgendes Bild:

Die Dura mater an der Innenfläche der Schuppe und über der Felsenbeinpyramide ist nirgends verändert, sie ist fest, glatt, sehnig glänzend. Im Sinus sigmoideus findet sich ein kleines, der Wand nicht anhaftendes Gerinnsel, die Innenfläche ist allenthalben glatt. An der Hinterfläche der Pyramide fühlt man überall unter der Dura die feste Resistenz des Knochens, auch sonst finden sich keine Veränderungen, speziell die Umgebung des Meatus acusticus internus ist ohne jeden pathologischen Befund. An der Vorderfläche der Pyramide dagegen ist die Dura etwas nach der Sshädelhöhle vorgewölbt und man fühlt unter ihr eine weiche, elastische Resistenz in der Gegend des Antrum, des Tegmen tympani und der Tube. Bei der Herausnahme ist das Felsenbein in der Richtung von dem Antrum nach der Tube derart in 2 Teile zerbrochen, dass ein Teil aus Pyramidenspitze, oberen Kante und oberen Teil der Hinterfläche mit Schnecke und Gegend des Vestibulum, der andere aus Schuppe, Processus mastoideus, Antrum, äusseren Gehörgang und lateralen Teilen der Paukenhöhle besteht.

Im Innern des Felsenbeins findet sich eine unregelmäfsige, zerklüftete Höhle, die schädelwärts von der Dura, an deren Aussenfläche noch einige losgelöste Knochenstückchen hängen, begrenzt wird und die im grossen und ganzen dem Antrum, der Paukenhöhle und der knöchernen Tube entspricht. In der Gegend der Schnecke und des Labyrinths besteht die Höhlenwand noch aus vollkommen festen Knochen, wenn dieser auch wie ausgenagt aussieht und die normalen anatomischen Verhältnisse nur sehr schwer erkennen lässt. Nach vorn und unten, dem Kiefergelenk und der Carotis zu, ist der Knochen fast ganz zerstört. Diese ganze Höhle ist von einer durchscheinenden bis durchsichtigen gallertig-schleimigen, fadenziehenden Masse prall erfüllt, in der man stellenweise kleine Hämorrhagien bemerken kann.

Der Inhalt reicht überall bis an den Knochen heran, an dem er ziemlich fest zu haften scheint; geschwulstähnliches Gewebe lässt sich aber nirgends mit Sicherheit nachweisen.

Hammer und Amboss sind nicht zu entdecken, während der Steigbügel noch fest in einer Nische von festeren Knochenteilen sitzend gefunden wird, die sich dadurch als der Rest der medialen Paukenhöhlenwand erweisen.

Sämtliche Knochen, die die Höhle begrenzen, auch die kleineren Reste, sind fest, nirgends weich oder schneidbar.

Vom Meatus acusticus externus und internus gelangt man mit der Sonde ohne weiteres in die beschriebene Höhle, von letzteren allerdings nur durch den Facialiskanal, auf dem Wege des Nervus acusticus stösst man auf knöchernen Widerstand; der Nervus facialis selbst ist nicht zu finden. Die knorplige Tube geht direkt in die Höhle über, die knöcherne Tube ist zerstört, im Lumen der knorpligen Tube findet sich derselbe Inhalt wie in der Felsenbeinhöhle, die Schleimhaut scheint ulceriert.

Der mikroskopischen Untersuchung wurden ausser dem Felsenbein Stücke aus verschiedenen Halsdrüsen, der Zunge, der Schilddrüse, den Trachealdrüsen, aus beiden Lungen, aus beiden Nieren und aus der Milz unterworfen. Resultate, die für die Beurteilung des Felsenbeintumors in Betracht kamen, gaben nur die Untersuchungen der Stücke aus den Halsdrüsen und den Lungen, also aus Gegenden, wo schon makroskopisch Neubildungen nachzuweisen waren. Sämtliche Organe hatten ca. 2 Jahre in Kayserlingscher Flüssigkeit ge-

legen, ihre Färbbarkeit hatte darunter nicht im geringsten gelitten.

Das Felsenbein wurde in toto in v. Ebnerschem Alkohol-Salzsäure-Kochsalzgemisch entkalkt, durch Schnitte senkrecht zur oberen Pyramidenkante in ca. 15 Scheiben zerlegt, diese in Celloidin eingebettet und von jeder Scheibe eine grössere, wechselnde Anzahl von Schnitten angefertigt, die Schnitte mit Hämatoxylin-Eosin gefärbt.

Die Beschreibung der so gewonnenen Schnitte soll in der Weise erfolgen, dass damit an der Pyramidenspitze angefangen in der Richtung nach dem äusseren Gehörgang soweit fortgefahren wird, soweit sich noch ein pathologischer Befund feststellen lässt.

Bis zur Gegend des Trigeminus und des Ganglion Gasseri bieten die Schnitte nichts wesentliches, im Besonderen ist nichts von einer Neubildung zu bemerken.

Dagegen finden sich in Schnitten, die durch den medialen Teil des Ganglion verlaufen in und hinter dem Tubenknorpel — ein Lumen der Tube mit Schleimhaut ist nicht erhalten — ausser Drüsen mit cystischen Erweiterungen der Acini Nester von kubischen Zellen, die durch ihre Lage mitten im Knorpel bezw. Bindegewebe und die Art ihrer Anordnung sich als Neubildungen erweisen. Die Carotis ist arteriosklerotisch verändert, ihre Wand stellenweise in grosser Ausdehnung verkalkt; in einzelnen Venen des Plexus caroticus liegt der Wand eine kontinuierliche, im allgemeinen einschichtige Lage kubisch bis zylindrisch gestalteter Zellen mit grossen, wenig chromatinreichen Kernen an, die nicht in gleicher Höhe liegen und so dem Zellbelag den Eindruck der Mehrschichtigkeit geben. An verschiedenen Stellen jedoch verdickt sich die einfache Zellschicht zu kugeligen, zapfen- und zottenförmigen Anhäufungen, die frei ins Lumen hineinragen, im Lumen selbst liegt eine in zarten, intensiv blau gefärbten Fäden und Bändern angeordnete strukturlose Masse und einzelne Zellen und Zelltrümmer unbestimmbarer Herkunft. Der Knochen hinter dem Canalis caroticus ist ohne Veränderungen, ebenso die Dura, sowohl auf der Vorder- wie Hinterseite, der Sinus petrosus inf. leer, sehr weit, seine Wand ohne pathologischen Befund.

Weiter nach der Paukenhöhle zu, aber immer noch im Bereiche des Ganglion Gasseri, sind die Wandungen der Venen des Plexus viel-

fach durchbrochen, der Wand der dadurch entstandenen unregelmäfsigen Hohlräume liegt die eben beschriebene Epithelschicht an; in den Lumina ebenfalls die beschriebene in Fäden und Bändern angeordnete Masse. — Nach vorn unten ist der knöcherne Carotiskanal weit offen. An der Oberfläche und in den direkt darunter gelegenen Markräumen finden sich starke Resorptionserscheinungen, viel grosse Osteoklasten in weiten Lacunen.

Nekrose des Knochens ist nirgends zu beobachten, die Knochenkörperchen sind überall gut gefärbt.

Ungefähr in der Gegend des Übergangs der knorpligen in die knöcherne Tube verläuft die Carotis frei in einer Höhle, deren Wand von demselben Gewebe ausgekleidet ist, wie es in den Venen des Plexus caroticus beschrieben wurde. An der Aussenseite der Carotis und im Lumen dieser Höhle liegen ebenfalls unregelmäfsige Fetzen desselben Gewebes, das an einigen Stellen dadurch auffällt, dass die zapfenartigen Fortsätze stellenweise ein bindegewebiges Stroma enthalten und wieder sekundäre Fortsätze aufweisen; so gewinnt die Neubildung einen papillären Charakter. Die Wand der Carotis ist intakt, dagegen ist die knorplige und die membranöse Wand der Tube z. T. von einem Gewebe durchwachsen, das aus soliden Strängen und Nestern von Zellen epithelialen Charakters und drüsenartigen mit einer einfachen Zellschicht ausgekleideten Hohlräumen besteht; ihr Lumen ist weit, doch lässt sich eine Schleimhaut nirgends nachweisen; der intakte Knorpel ist stellenweise verkalkt.

Die Dura ist in ihrer Kontinuität nirgends getrennt.

Der die Höhle begrenzende Knochen zeigt im allgemeinen die scharfen zackigen Grenzlinien, die die lacunäre Resorption charakterisieren, Riesenzellen finden sich spärlich, noch spärlicher eine zarte Lage kleiner endothelartiger Osteoblasten, ein genaues Urteil über die Beteiligung des neugebildeten Gewebes an der Resorption des Knochens lässt sich nicht gewinnen. Vielfach ist der Knochen ganz ohne Zellbelag, und zwar sind dies meist durch Kittlinien scharf begrenzte Partien von fleckiger, blauroter Farbe und mit leeren Knochenhöhlen, also nekrotische Partien, die sich gegen die übrigen Knochen mit gleichmäfsiger roter Farbe und wohlerhaltenen Knochenkörperchen deutlich abheben.

In den Schnitten, die den äussersten Teil der knorpligen Tube und den Anfang der knöchernen treffen, liegt in der Tubengegend eine grössere Anhäufung eines Gewebes, das aus einer bindegewebigen Grundsubstanz

von sehr wechselndem, bald fibrösem, bald fibrillärem, bald myxomatösem Aussehen besteht, in der sich teils in Nestern und Strängen, teils in drüsenartigen Hohlräumen angeordnetes Epithelgewebe vorfindet. Darüber liegt frei im Lumen ein Rest von schräg getroffenem Muskelgewebe, ohne Querstreifung und mit Vacuolen und reichlichem Bindegewebe zwischen den Zellen, der Rest des Tensor tympani.

Schnitte durch die Schnecke zeigen in den Knochenhöhlen der Schneckenkapsel keinerlei Knochenkörperchenfärbung, vielmehr sind sie grösstenteils vollkommen leer, ebenso sind in den zahlreichen Knorpelinseln die Zellkerne nirgends gefärbt. An der Cupula ist das Lumen der Windungen durch einen unregelmäfsigen Defekt im Knochen eröffnet; dort liegt dem Knochen direkt das schon mehrfach beschriebene Epithelgewebe an; der darunter liegende Knochen zeigt im Bereich einer schmalen Zone gute Färbung seiner Zellen. Die Gebilde der häutigen Schnecke sind nur noch zum Teil nachzuweisen, doch zeigen die Reste noch deutliche Kernfärbung. im Modiolus liegen zahlreiche blasige, mit braunem Pigment gefüllte Zellen. Gut erhaltene Ganglienzellen sind nur wenig vorhanden; ebenso kann man von Nervenfasern nur Reste konstatieren. — Der Nervus acusticus ist bei der Herausnahme offenbar bis zum Abgange des Nervus cochlearis abgerissen, in den Resten der Pia mater, die im Meatus acusticus internus liegen, finden sich zahlreiche Corpuscula amylacea.

Noch weiter lateral gewonnene Schnitte, die also das Vestibulum treffen würden, lassen eine genaue Orientierung über die topographischen Verhältnisse erst dort zu, wo das Trommelfell in den Bereich der Schnitte fällt; da die Schnitte senkrecht zur Pyramidenkante gelegt sind, so erscheint also zuerst der vordere untere Quadrant. Das Vestibulum ist vollkommen zerstört, es finden sich nur buchtige Hohlräume, deren Wände mit dem neugebildeten Epithelbelag ausgekleidet sind und von denen man sagen kann, ob sie in ihrer Configuration den normalen entsprechen oder erst durch das Wachstum der Neubildung entstanden sind.

An einer Reihe von Schnitten, die das Trommelfell bis zum Processus brevis des Hammers enthalten, lässt sich folgendes konstatieren (cf. Fig. I): Das Trommelfell ist seiner Form und Stellung nach gut erhalten, doch lassen sich die Schichten der Substantia propria nicht deutlich mehr trennen, die Bindegewebslagen sind breit, sehen hyalin gequollen aus. Die Innenseite des Trommelfells ist mit einer Schicht von Epithel bekleidet, das stellenweise, aber nur auf kurze

Strecken von einschichtigen niedrigen, regelmäfsig kubisch gebauten Zellen gebildet, sich von einem normalen Paukenhöhlenepithel nicht unterscheidet, das sich aber kontinuierlich in einen Belag von höheren mehr zylindrischen Zellen verfolgen lässt. An den zylindrischen Partien nun lassen sich Knospen und zottenartige Wucherungen nach dem Lumen der Paukenhöhle zu beobachten, von genau derselben Beschaffenheit, wie sie in den Lumina der Venen des Plexus caroticus genauer beschrieben wurden.

Diese knospen- und zottentragenden Partien kann man wiederum kontinuierlich in eine Neubildung, die auf der Aussenseite des Trommelfells sitzt, verfolgen.

Letzteres ist nämlich nur in ihrem oberen Viertel, also etwa den hinteren, oberen Quadranten entsprechend, mit normaler unveränderter Epidermis überzogen, der übrige Teil ist von einer in der Hauptsache papillären Wucherung des beschriebenen zylindrischen Epithelgewebes eingenommen, die von einer aus desquamierten Epithelien, Detritus, Rundzellen und zarten, blau gefärbten, in Fäden angeordneten Masse überdeckt ist.

Im Verlauf von weiter lateral gewonnenen Schnitten, die also die Hauptmasse von Hammer und Amboss bis zu denen, die nur noch den hinteren, oberen Quadranten des Trommelfells treffen, wird diese papilläre Wucherung allmählich zu einer mehr kompakten Masse, die im Schnitt ein sehr buntes Aussehen zeigt. Stellenweise ist der Bau rein papillär, mit sehr feiner und dichter Verästelung; das Epithel ist hoch, seine Kerne liegen in ungleicher Höhe, es erscheint dadurch auf den ersten Blick mehrschichtig; das bindegewebige Gerüst zart, schmal, wenig gefässreich. An anderen Stellen, die von den papillären Partien teils scharf getrennt sind, teils allmählich in sie übergehen, ist das Bindegewebsgerüst breit, es erscheint ödematös und myxomatös mit ektatischen Gefässen, von Rundzelleninfiltrationen und Hämorrhagien durchsetzt; die epithelialen Bestandteile relativ spärlich, in Form von Nestern, Strängen und niedriger Auskleidung drüsenartiger Hohlräume im Stroma liegend. Besonders an der unteren Begrenzung der Neubildung überwiegt der bindegewebige Anteil vollkommen und grenzt direkt an das Lumen des Gehörganges.

Im Stroma, meist direkt unter dem Epithel, dieses etwas vortreibend, liegen ganz vereinzelt rundliche, oder unregelmäfsig gestaltete, schwarzblau gefärbte Konkremente, die zum grössten Teile eine deutliche Schichtung erkennen lassen.

Hammer und Amboss sind nach Form und Lage unverändert, — der makroskopisch gefundene Steigbügel konnte in den Schnitten zufälligerweise nicht mit Sicherheit nachgewiesen werden —, an der Knochensubstanz lassen sich um die Haversschen Kanäle herum scharf durch Kittlinien begrenzte gleichmäfsig mit Eosin gefärbte Partien mit guter Knochenkörperchenfärbung konstatieren, ebenso finden sich direkt unter der Oberfläche schmale unregelmäfsige Zonen mit guter Kernfärbung, der übrige Knochen ist fleckig, blaurot, und im allgemeinen viel blasser gefärbt, seine Knochenhöhlen sind leer. Dasselbe Verhalten zeigt der Hammergriff. In den Haverschen Kanälen sind die Gefässe gefüllt, das perivaskuläre Gewebe hat überall gute Kernfärbung, stellenweise kleine Rundzelleninfiltrationen. Der Knorpel der Gelenkflächen ist z. T. verkalkt.

In der Gegend der Bogengänge ist ebenso wie in der Gegend des Vestibulum keinerlei Orientierung möglich, es findet sich eine weite unregelmäfsige Höhle, die bis fast an den Sinus heranreicht. Doch ist die knöcherne Sinuswand noch vollkommen erhalten; die Dura und die membranöse Sinuswand ebenso. In den Abschnitten in der Nähe der Sinuswand ist das den Knochen überziehende Epithel stellenweise niedrig, kubisch; der normalen Auskleidung der perisinuösen pneumatischen Räume überaus ähnlich; der Knochen ist gut erhalten, zeigt verhältnismäfsig reichliche Resorptions- und auch zweifellose Appositionserscheinungen.

Im Lumen liegt eine fein verzweigte papilläre Neubildung von demselben Charakter, wie sie am Trommelfell beschrieben wurde, mit schmalem, wenig gefässreichen Stroma. Das Knochenmark ist zellreiches Lymphmark, in der Nähe des Lumens der Höhle findet man auch Übergang in fibröses Mark, in dem sich stellenweise ausgedehnte in Streifen und unregelmäfsig angeordnete Ablagerungen von feinen, schwarzblau gefärbten Kalkkörnern vorfinden, so dass schon makroskopisch derartige Partien intensiv blau gefärbt erscheinen.

Ein ganz ähnliches Aussehen, wie die perisinuösen Räume hat die Gegend des Antrum, auch hier ist der Knochen mit einem auf einer ziemlich breiten, gequollen aussehenden Bindegewebsschicht sitzenden Epithel ausgekleidet, das alle Übergänge von einer niedrigen kubischen Form zu einem hohen mehrschichtigen Zylinderepithel mit Knospen und Zotten aufweist. An ganz vereinzelten Stellen sind auch im Stroma des medial vom Trommelfell liegenden neugebildeten Epithel-

gewebes, die schon vorher erwähnten, meist unter dem Epithel liegenden Konkremente nachzuweisen.

Die knöchernen Wandungen des äusseren Gehörganges bieten in einer verschieden breiten Zone unter der häutigen Auskleidung genau dasselbe unregelmäfsige Nebeneinander von fleckig blaurot gefärbten Knochen mit leeren Knochenhöhlen und gleichmäfsig rot gefärbten Knochen mit gut erhaltenen Knochenkörperchen, wie es schon öfters beschrieben wurde; besonders in der vorderen Wand nimmt das Gewebe ohne Knochenkörperchenfärbung einen breiten Raum ein.

Das Lumen des äusseren Gehörgangs wird fast vollständig durch die polypenartig nach aussen gewachsene Neubildung ausgefüllt, die nur auf dem Trommelfell festsitzt und sonst in keinerlei Beziehungen zur Wand tritt.

Das mikroskopische Bild der Neubildung im Lumen des Gehörgangs entspricht fast genau dem früher beschriebenen, der direkt am Trommelfell liegenden Partie. Die Oberfläche ist ganz unregelmäfsig zerklüftet, ein Teil besteht aus rein papillärem Gewebe, mit schmalen und gefässarmen, vielfach verästelten Stroma, und ziemlich hohem, aber nirgends deutlich mehrschichtigen Zylinderepithel, ein anderer aus mehr adenomatös aussehendem Gewebe, mit lockeren, gequollenen hämorrhagisch und zellig infiltrierten Stroma und niedrigerem, einschichtigem oft rein kubischem Epithel, das anscheinend allseitig geschlossene Hohlräume im Stroma auskleidet.

Überall im Stroma finden sich auch hier meist direkt unter dem Epithel rundliche oder unregelmäfsige mit Hämatoxylin fast schwarzblau gefärbten Konkremente.

In den Epithel-ausgekleideten Hohlräumen und um die papillären Teile liegt eine blassblau gefärbte, in welligen Zügen und netzförmigen Gebilden angeordnete Masse, in der sich spärliche gequollene Rundzellen, rote Blutkörperchen, Zellkerne und Kerntrümmer unbestimmbarer Abstammung vorfinden. Über den mehr adenomatös aussehenden Partien, sie nach aussen, dem Lumen des Gehörganges zu begrenzend, liegt eine unterbrochene Schicht mehrschichtigen Plattenepithels mit Stachelzellen und teilweiser Verhornung.

Im Anschluss an diesen letzteren Befund sollen nun noch einige Bilder, die das Verhalten des Plattenepithels am Trommelfell und der angrenzenden Gehörgangswand illustrieren, beschrieben werden. Zu diesem Zwecke muss auf die Schnitte, die durch Hammer und Amboss gehen zurückgegriffen werden (cf. Fig. I u. II). Im allgemeinen kann

man sagen, dass das Gewebe der Neubildung in keinerlei Beziehungen zu dem Epidermisüberzug des Trommelfells tritt. Die Neubildung hat die Epidermis durchbrochen und ist über die zunächst liegenden Partien einfach hinübergewachsen, so dass sich vom Trommelfell bezw. Gehörgang aus das Plattenepithel noch eine ganze Strecke unter die Neubildung verfolgen lässt.

Während nun in den oberen Partien, dort wo die Neubildung rein papillären Charakter trägt, die Schicht Plattenepithel schmal ist und immer dünner werdend bald aufhört, ist sie in den unteren Partien, wo die Neubildung mehr adenomatösen Charakter trägt und nach dem Aussehen des Stromas offenbar einen älteren, schon früher in den Gehörgang durchgebrochenen Teil darstellt, viel länger und zeigt in ihrem Verlauf mehrere ovale Verbreiterungen, in deren Zentrum die Epidermis zwiebelschalenartig geschichtet ist und keinerlei Kernfärbung mehr zeigt; die am meisten zentral gelegene Lamellen sind blau, die mehr peripheren lebhaft rot gefärbt.

Im Bereich dieser Epidermisverdickungen ist das Bindegewebe zwischen Epithel und Knochen breiter als in der Umgebung, die Blutgefässe sind weit und gefüllt; am Knochen liegen im Howshipschen Lacunen zahlreiche Osteoklasten, stellenweise in kontinuierlicher Reihe, während sonst an den Knochen des Gehörgangs die Resorptionserscheinungen auffallend gering sind, trotz der Ausdehnung der nekrotischen Partien.

Ausserdem lässt sich feststellen, dass dort, wo die Neubildung nicht mehr dem Gehörgang anliegt, sich die Epidermis in einer dünnen unterbrochenen Schicht eine Strecke weit auf die Neubildung selbst fortsetzt.

Im Processus mastoideus findet sich keine Spur von pneumatischen Räumen, nur weite, mit Fettmark ausgefüllte Spongiosaräume, nach oben und innen, dem Antrum zu sind die Spongiosabalken dichter, plumper, und das Mark zeigt den Charakter von Lymphmark.

Die mikroskopische Untersuchung der übrigen Organe, die, wie schon erwähnt, nur in den Organen ein für die Beurteilung des Falles wichtiges Resultat ergab, wo sich schon makroskopisch Neubildungen in den Geweben konstatieren liessen, gestaltete sich im einzelnen folgendermafsen.

In den tiefen Lymphdrüsen des Halses ist das Drüsengewebe mehr oder minder vollständig durch ein neugebildetes Gewebe ersetzt, das

ganz dem gleicht, wie es in den adenomatösen Partien des Tumors im Gehörgang beschrieben ist, nur sind die Hohlräume noch wesentlich weiter. Vielfach sieht man Epithelzellen nur noch als isolierte Haufen inmitten des Inhalts, der fast nur aus einer blassblau gefärbten Masse, in der sich dunkler gefärbte wellig angeordnete Fäden und Bänder abheben, besteht; an anderen Stellen sind die Wandungen der Hohlräume nur teilweise, an wieder anderen vollständig mit einem kontinuierlichen Belag von kubischen bis zylindrischen Zellen ausgekleidet. — Gegen das normale Lymphdrüsengewebe ist die Neubildung nicht scharf abgegrenzt, sondern Nester und Stränge von Epithelzellen vermitteln den Übergang.

Die vergrösserte Glandula thyreoidea stellt sich mikroskopisch als eine einfache parenchymatöse Hyperplasie mit kolloider Entartung der Follikel dar.

Die Trachealdrüsen und Drüsen von dem Hilus der Lungen sind ziemlich blutreich; reichliches Kohlenpigment ist in ihnen abgelagert; in denen, die untersucht wurden, hat sich auch mikroskopisch keine Spur einer Neubildung finden lassen.

Die infiltrierten, luftleeren Partien der linken Lungen bieten das Bild einer vorwiegend kleinzelligen Exsudation in die Alveolen und Bronchien, bei verhältnismäfsig geringem Blutreichtum der Gefässe.

Von den neugebildeten Knoten im Lungengewebe wurden sowohl aus der linken wie aus der rechten Lunge einige untersucht; ihr mikroskopisches Bild ist ein völlig übereinstimmendes (cf. Fig. III).

Im Zentrum bestehen sie aus genau demselben Gewebe wie es in den Lymphdrüsen des Halses gefunden wurde: Es sind alveoläre Räume, ihr Lumen prall erfüllt von einer blassblauen Masse mit feiner dunkler, in Fäden und Netzen angeordneter Zeichnung; an ihren Wänden ein mehr oder minder kontinuierlicher Belag von kubischen Epithelzellen, bald in glatter Lage, bald zapfen- und knospenförmige Anhäufungen nach dem Lumen zu sendend, ab und zu auch inmitten des Inhalts Haufen und Nester von Epithelzellen. Das bindegewebige Stroma tritt gegenüber dem epithelialen Teile und dem Inhalt der Hohlräume sehr in den Hintergrund, es stellt ein zartes, netzförmig angeordnetes Gewebe dar; die Gefässe, besonders die Kapillaren, sind reichlich, weit und mit Blut gefüllt. In dem Stroma finden sich ziemlich zahlreiche, meist kugelige, oft auch hantelförmig und drüsenartig aussehende konzentrisch geschichtete dunkelblau gefärbte Konkremente (cf. Fig. IV). Diese Konkremente durchsetzen oft die ganze Dicke des

bindegewebigen Stromas, besonders in den mehr peripheren Partien, auch im breiteren Stroma liegen sie meist direkt unter dem Epithel; vielfach liegen sie aber auch in Epithelknospen und Zapfen, die kein bindegewebiges Stroma haben, das Epithel darüber ist mehr oder minder verändert, abgeflacht, bis zum Aussehen eines endothelartigen Belages, oft nicht mehr im kontinuierlichen Zusammenhange, manchmal fehlt es vollständig. Von Lungengewebe ist nirgends etwas innerhalb des neugebildeten Gewebes nachzuweisen. An der Grenze des Knoten gegen das umgebende Lungengewebe hat die Neubildung wieder einen mehr papillären Charakter. Der Übergang in das Lungengewebe ist ganz allmählich. In der Umgebung des eigentlichen Knotens liegen in den noch unveränderten Alveolen schlauch- und zapfenförmige, nur aus Epithelzellen bestehende Gebilde, näher dem Knoten baumförmig verästelte, aus Epithel und Stroma bestehende papilläre Neubildungen mit sehr dichter Verzweigung, noch weiter dem Zentrum zu sind die einzelnen Äste der Neubildung durch sekundäre Knospen und Fortsätze vielfach verwachsen, bis man schliesslich in die schon beschriebene adenomatös aussehende Zone kommt.

Die Nieren bieten das Bild einer arteriosklerotischen Schrumpfniere mit Cystenbildung; besonders in der linken ist der Schwund des Parenchyms ein ganz hochgradiger. In der rechten Niere sind die Epithelien der Pyramidenkanälchen in ziemlicher Ausdehnung verkalkt.

Die Milz zeigt eine unregelmäfsige, im Ganzen sehr erhebliche bindegewebige Verdickung ihrer Kapsel mit reichlicher Ablagerung von Pigment in derselben. Die Trabekel liegen nahe beieinander, sie sind stark verdickt und enthalten ebenfalls Pigment. Sonstige pathologische Veränderungen lassen sich nicht nachweisen.

Fasst man nun das Resultat der eingehenderen makroskopischen und mikroskopischen Untersuchung zusammen, so ergibt sich, dass die schon kurz nach der Sektion gestellte Diagnose bestätigt wird.

Es handelt sich tatsächlich um ein primäres Zylinderzellenkarzinom des Mittelohres, das zu umfangreichen Knochenzerstörungen im Felsenbein und zu Metastasen in den regionären Lymphdrüsen, in den Lymphdrüsen des Halses und in den Lungen geführt hat und das durch eine auffallende reichliche Schleimproduktion ausgezeichnet ist.

Dass der Tumor primär im Mittelohr entstanden ist, dafür spricht seine Lage mitten im Schläfenbein und die Art seines Wachstums. Denn er hat zwar ausgedehnte Zerstörungen herbeigeführt, diese beschränken sich aber fast ausschliesslich auf das mittlere und innere Ohr; über die Grenzen des Schläfenbeins hinaus sind sie nirgends gegangen. Für ein Hereinwachsen von aussen, von der Parotis, deren Gewebe als der Ausgangspunkt eines Tumors von ähnlicher histologischer Beschaffenheit in Betracht kommen könnte, ist keinerlei Anhaltspunkt vorhanden. Zu dem äusseren Gehörgang hat er keinerlei Beziehungen, der polypenartige Teil sitzt am Trommelfell fest und liegt völlig frei im unveränderten Gehörgang.

Dann aber entspricht der histologische Charakter des Tumors dem Bilde, unter dem man sich ein Karzinom der Mittelohrschleimhaut vorzustellen hat:

Eine Neubildung von Zylinderepithel, die in ihren jüngsten Partien und an freier Oberfläche papillär wuchert, die aber im Laufe des Wachstums entweder durch sekundäre Verschmelzung der Verzweigungen und Stromaveränderungen oder aber durch Hineinwachsen in Gewebsspalten verschiedener Art einen mehr adenomatösen Charakter annehmen kann.

Der eigentliche Ausgangspunkt lässt sich freilich nicht mit Sicherheit feststellen. Es bleibt fraglich, welcher Teil der Schleimhaut des Mittelohrs in Betracht kommt, ob der Tumor von der Schleimhaut des Mittelohrs selbst, vom Anfangsteil der Tube oder von einer Drüse in letzterer oder ersterem ausgegangen ist — soweit überhaupt mit dem Vorhandensein von Drüsen im Mittelohr gerechnet werden kann. — Am ehesten scheint mir noch der histologische Charakter auf eine Entstehung von der Oberfläche der Schleimhaut hinzuweisen, vor allem die Neigung zu papillärem Wachstum; die an der Innenfläche des Trommelfells und am Boden der Paukenhöhle beobachteten Übergangsbilder von einem regelmäfsigen kubischen niedrigen Epithel, das sich morphologisch in nichts von dem normalen Paukenhöhlenepithel unter-

scheidet, bis zu dem charakteristischen Gewebe der Neubildung, möchte ich nicht ohne weiteres als direkte Beweise für die Entstehung der Paukenschleimhaut betrachten, so verführerisch es auch ist; denn auch in dem neugebildeten Gewebe selbst ist das Epithel stellenweise offenbar infolge des Sekretdruckes sehr niedrig nnd überaus regelmäfsig; ausserdem ist die Zerstörung im Mittelohr eigentlich zu gross, als dass man annehmen könnte, dort hätte sich noch unverändertes Paukenhöhlenepithel erhalten.

Die reichliche Schleimproduktion der Neubildung scheint mir auch nicht für einen Rückschluss auf den Ausgangspunkt verwertbar, denn auch in anderen Fällen von Schleimbildung im Mittelohr ist wohl die ganze Schleimhaut beteiligt, nicht nur die spezifisch drüsigen Teile. —

Die Art der Knochenzerstörung im Felsenbein ist vor allem durch die ausgedehnten Befunde von nekrotischem Knochen bemerkenswert, besonders in der Gegend des Trommelfells, denen eine verhältnismäfsig geringe Zahl von Resorptionserscheinungen gegenübersteht. Das Nebeneinander von gut erhaltenem und nekrotischem Knochen, die meist scharf durch Kittlinien getrennt sind und in ihrer Verteilung der Gefässversorgung im Knochen entsprechen, scheint darauf hinzuweisen, dass die Zerstörung zum grösseren Teil durch Gefässvorlegung und Zirkulationsstörungen, zum kleineren Teil durch direktes destruktives Wachstum der Neubildung zu Stande gekommen ist.

Bei der Metastasenbildung hat man zweierlei zu unterscheiden: erstens die Weiterverbreitung auf dem Lymphwege nach den regionären Drüsen und weiter nach den tiefen Halsdrüsen und zweitens die Verschleppung des Geschwulstgewebes auf dem Blutwege nach den Lungen; der Einbruch in die Venen des Plexus caroticus ist wohl die direkte Veranlassung zur Metastasenbildung in der Lunge geworden.

Die reichliche Schleimanhäufung in dem primären Tumor und den Metastasen, die das makroskopische Bild

zu einem überaus auffallenden machte, ist als eine reine Produktion von Schleim seitens der Geschwulstzellen, nicht als eine schleimige Degeneration derselben anzusehen. Dass es sich tatsächlich um eine Anhäufung von Schleim handelt, ergibt die Metachromasie bei Färbung der Schnitte mit einer verdünnten Thioninlösung; wo überhaupt Geschwulstgewebe zu finden ist, da trifft man auch ihm anliegend lebhaft rote gefärbte Fäden und netzförmig angeordnete Massen. Degenerative Veränderungen finden sich überhaupt an den Geschwulstzellen verhältnismäfsig wenige, wenigstens keine gröberen; Becherzellen oder Zellen, die direkt in einem Stadium des Aufgehens im Schleim waren, haben sich nicht finden lassen; die ziemlich bedeutenden Unterschiede in der Höhe der einzelnen Zellen sind ein Resultat des Sekretdrucks; in den papillären Teilen sind die Zellen hoch, in den adenomatösen Partien niedrig, umso niedriger je weiter und grösser die mit Schleim gefüllten Hohlräume waren.

Klinisch bietet der ganze Fall kaum etwas bemerkenswertes; als die Todesursache ist die Pneumonie anzusehen. Die Frage, ob dem Auftreten der Neubildung eine Eiterung im Mittelohr vorausgegangen ist, muss offen gelassen werden; nach den Angaben der Krankengeschichte, die sagt, dass erst nach dem Auftreten der Facialislähmung Ohrenfluss eingetreten sei, scheint es nicht so.

Eine grössere Zerstörung am Trommelfell und Gehörknöchelchen, und sonstige Veränderungen, die nicht auf die Neubildung allein zurückgeführt werden könnten, sind jedenfalls nicht vorhanden.

Zwei mikroskopische Befunde scheinen nur noch einer besonderen Erwähnung wert; erstens die Konkrementbildung im Stroma des Karzinoms und zweitens das Verhalten der Epidermis im äusseren Gehörgange.

Wie an verschiedenen Stellen beschrieben ist (cf. Fig. IV) finden sich im Stroma, meist direkt unter dem Epithel, oft aber auch in Epithelzapfen, die kein Bindegewebe enthalten, kugelige, hantelförmige, seltener unregelmäfsig geformte, aber immer konzentrisch geschichtete Konkremente. Sie bestehen aus kohlensaurem Kalk, denn

mit Hämatoxylin färben sie sich lebhaft dunkelblau, im auffallenden Licht erscheinen sie hell, im durchfallenden dunkel, sie färben sich mit einer Argentum nitricumlösung im Tageslicht schwarz, sie lösen sich in Salz- und Schwefelsäure, in ersterer unter Entwickelung von Gasblasen, in letzterer mit Bildung von nadelförmigen Krystallen. Die Häufigkeit der Konkremente ist im primären Tumor im Felsenbein geringer als in den Metastasen, besonders in den der Lungen sind sie häufig. Auf den ersten Blick machen vor allem die Konkremente, die in stromalosen Epithelzapfen liegen, denselben Eindruck wie die konzentrischen, aus verkalkten Epithelien bestehenden Gebilde in Psammokarzinomen; aber es zeigt sich, dass es sich nicht um verkalkte geschichtete Epithelien handelt, sondern dass das Epithel eine ganz passive Rolle spielt, von der eben nachweisbaren Abflachung über einen Konkrement lassen sich bis zum vollständigen Schwund alle Zwischenstufen beobachten. Borst[1]) hat ähnliche Gebilde beobachtet, er sucht sie als Querschnitte durch hyalin entartete, obliterierte Gefässe zu deuten, eine Ansicht, für die sich in dem Falle kein rechter Anhaltspunkt finden lässt. Schmorl hat sie in den Lungenmetastasen eines Rectumkarzinoms gesehen, das zu Arosion des Knochens, Metastasen mit Knochenbildung in der Leber geführt hatte (mündl. Mitteilung).

Das Verhalten der Epidermis im Gehörgang verdient deswegen noch besondere Erwähnung, weil es dort, wo der ältere Teil der Neubildung über die Epidermis gewuchert war, zu einer Hyperplasie der Epidermis mit Bildung von Lamellen verhornter Substanz gekommen ist; ein Bild, das dem der sogen. Cholesteatombildung entspricht (cf. Fig. I und Fig. II). Auffällig erscheint das Nebeneinander dieser und der lebhaften Resorptionserscheinungen am Knochen, die sich durch eine fast kontinuierliche Reihe grosser Osteoklasten kennzeichnet. Beides scheint mir darauf zurückzuführen zu sein, dass es an diesen Stellen aus irgend einem Grunde zu einer

[1]) Die Lehre von den Geschwülsten 1902, II. Bd.

Fig. I.

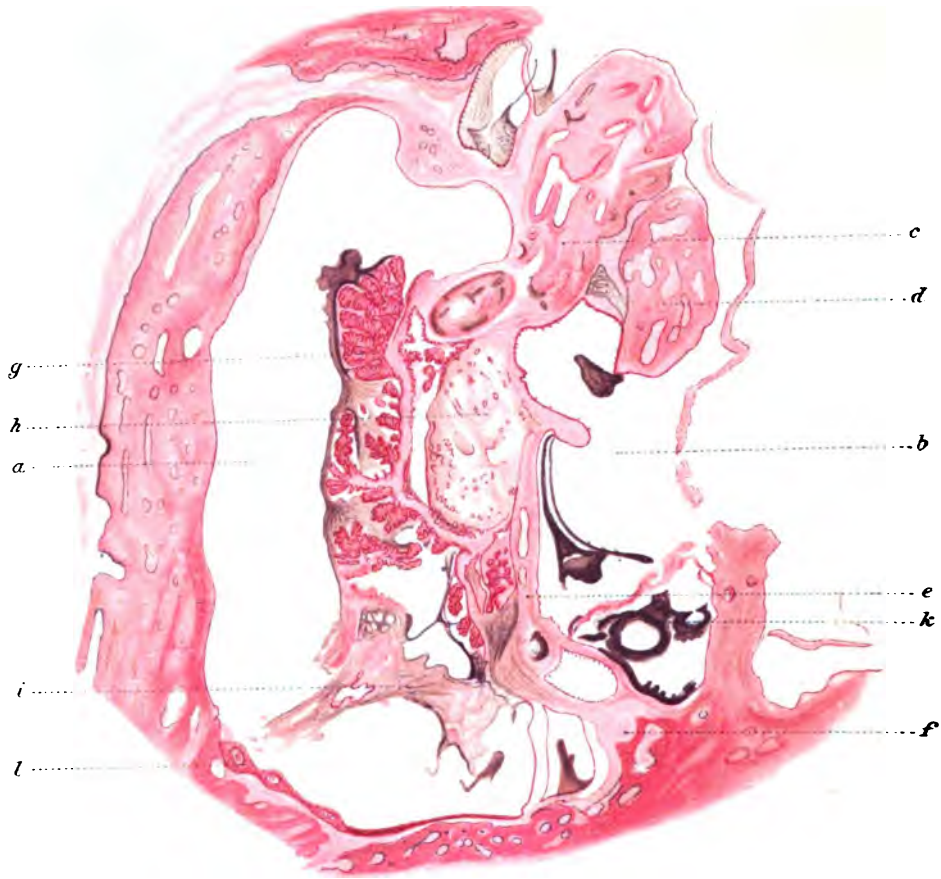

Fig. II.

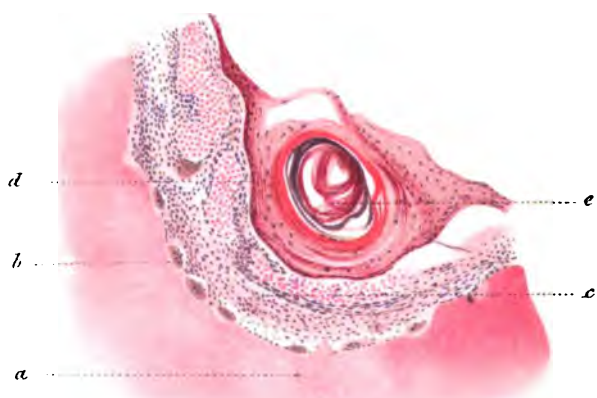

Druckerei v. H. Stürtz, Würzburg.

Verlag v. J. F. Bergmann, Wiesbaden.

Fig. III.

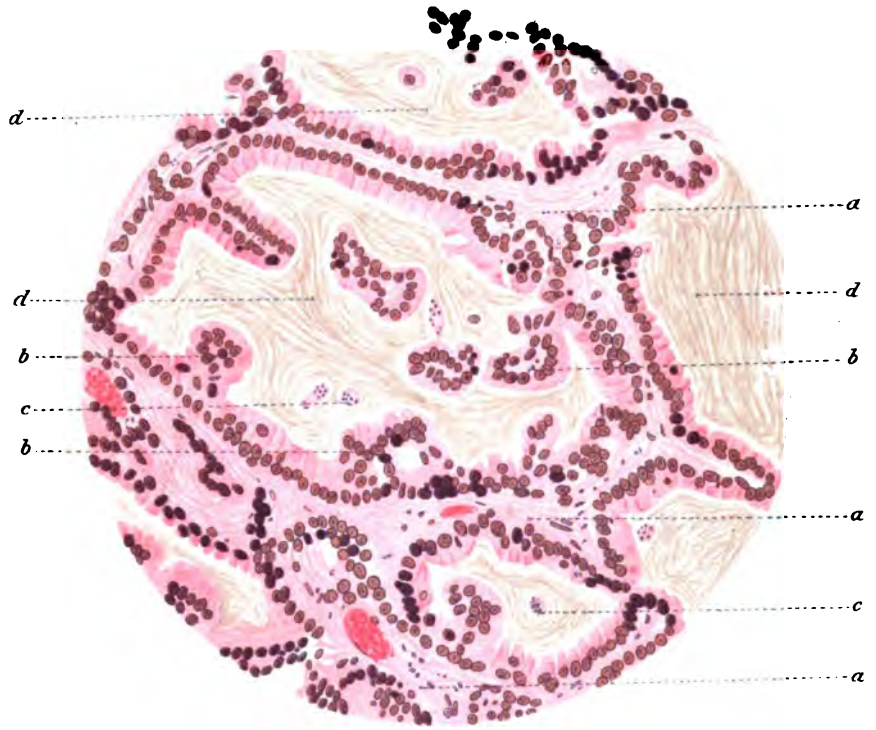

Fig. IV.

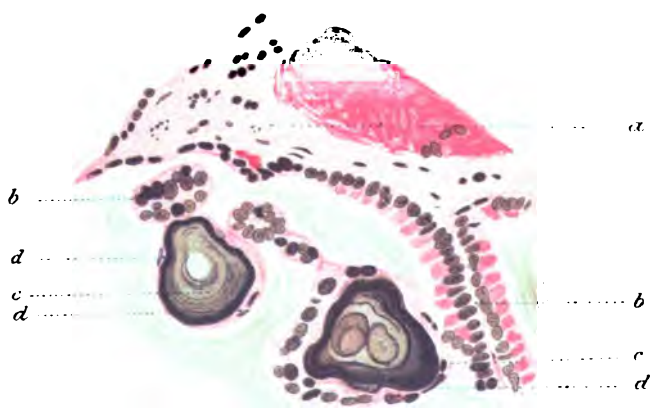

Kgl. Univers.-Druckerei v. H. Stürtz, Würzburg. Verlag v. J. F. Bergmann, Wiesbaden

besseren Ernährung der zwischen Knochen und Epidermis liegenden Bindegewebsschicht gekommen ist, wie sich aus dem grösseren Gefässreichtum, der Gefässfüllung und dem grösseren Kernreichtum gegenüber der Umgebung dokumentiert. Ob das nun auf eine Einwirkung des Tumorgewebes, vielleicht auf eine Druckwirkung, oder auf einen entzündlichen Prozess zurückzuführen ist, muss dahingestellt bleiben.

Wie schon eingangs erwähnt, ist es mir nicht gelungen, bei Durchsicht der Literatur einen Fall von primärem Zylinderzellenkarzinom der Mittelohrschleimhaut zu finden. Freilich sind mir einige ausländische Veröffentlichungen nicht im Original zugänglich gewesen und bei den betreffenden Referaten ist der histologische Charakter nicht ausdrücklich hervorgehoben, doch sagt auch Zeroni[1]): »es ist von ganz besonderer Wichtigkeit festzustellen, dass noch kein Zylinderzellenkrebs beobachtet ist, der mit Sicherheit seinen Ursprung in der Paukenhöhle genommen hat.«

Von Treitel[2]) wurde auf Grund der mikroskopischen Untersuchung eines Polypen in einem Falle die Diagnose »Adenokarzinom« gestellt, doch war nach seinen eigenen Worten im mikroskopischen Bilde nach der Sektion die ausgesprochene Drüsenähnlichkeit, welche zur Benennung Adenokarzinom Veranlassung gab, in dem Leichenpräparat nicht zu sehen.

Erklärung der Abbildungen.

Fig. I. Übersichtsbild nach einem mit Hämatoxylin-Eosin gefärbten Schnitte durch die Gegend des Proc. brevis.

a. Äusserer Gehörgang.
b. Paukenhöhle.
c. Hammer.
d. Amboss.
e. Trommelfell.
f. Limbus fibrocartilagineus im Sulcus tympanicus.
g. Papilläre Partie des Tumors.
h. Adenomatöse Partie des Tumors.
i. Partie des Tumors mit hochgradiger Stromadegeneration.
k. Schleim und Detritus.
l. „Cholesteatombildung" im äusseren Gehörgang.

[1]) Arch. f. Ohrenheilk. 48. Bd., 1900, S. 175.
[2]) Zeitschr. f. Ohrenheilk. 33. Bd., 1898 u. 38. Bd., 1901.

Fig. II. Schnitt durch eine der cholesteatomatösen Bildungen im äusseren Gehörgang unter den Partien des Tumors mit hochgradiger Stromadegeneration. (Hämatoxylin-Eosin, starke Vergröss.)
a. Nekrotischer Knochen.
b. Osteoklastenlager.
c. Zell- und gefässreiches Bindegewebe.
d. Epidermis.
e. Verhornte Lamellen.

Fig. III. Schnitt durch die peripheren Partien eines metastatischen Knotens in der Lunge. (Hämatoxylin-Eosin, starke Vergröss.)
a. Tumorgewebe mit Stroma.
b. Stromalose Knospen und Zapfen.
c. Vereinzelte Alveolarepithelien mit schwarzem Pigment.
d. Schleimanhäufungen.

Fig. IV. Schnitt durch zwei Kalkkonkremente im stromalosen Tumorgewebe. (Hämatoxylin-Eosin, starke Vergröss.)
a. Stroma des Tumors mit Gefässen.
b. Stromalose Zapfen.
c. Kalkkonkremente.
d. Endothelartige abgeflachte Tumorepithelien über den Konkrementen.

IX.

(Aus der Universitäts-Ohrenklinik in Rostock.)

Über das Vorkommen der vorderen Falte am menschlichen Trommelfell.

Von Stabsarzt Dr. Brunzlow in Rostock.

Mit 7 Abbildungen im Text.

Während über das Vorhandensein einer vom kurzen Fortsatz des Hammers nach hinten ziehenden Falte kein Zweifel besteht, während diese bei pathologisch einwärts gewölbten Trommelfellen sogar sehr leicht zu erkennen ist und als ein ganz regelmäfsiges Anzeichen dieser krankhaften Veränderung gelten kann, ist das Vorkommen der vorderen Falte nicht ebenso regelmäfsig zu beobachten. Erschwert schon ihr Platz und das nicht selten starke Vorspringen der vorderen Gehörgangswand die Beobachtung, so kommt noch hinzu, dass sie überhaupt sehr verschiedene Grade der Entwickelung auch an normalen Trommelfellen darzubieten, ja sowohl hier wie an eingezogenen oft ganz zu fehlen scheint. Um diese Verhältnisse zu klären und eine sichere Grundlage für die Würdigung der pathologischen Erscheinungen zu schaffen, veranlasste mich Herr Professor Dr. Körner zu einer Reihenuntersuchung, deren Ergebnis im nachstehenden geschildert werden soll.

In der Literatur fanden sich genauere Angaben nur in dem bekannten Lehrbuch der Ohrenheilkunde von Jacobson, von dem mir die 2. Auflage zur Verfügung stand, und in dem Atlas der Beleuchtungsbilder des Trommelfells von Politzer (Wien 1896), während dieser Autor in seinem Lehrbuche, wie auch Hartmann in dem seinigen und Bürkner in seinem Atlas der Beleuchtungsbilder des Trommelfells (Jena 1900, 3. Aufl.) über diesen Punkt sehr kurz hinweggehen. Ich komme auf die Schilderung der genannten Autoren später zurück.

Zunächst untersuchte ich die Ohren von 160 Soldaten des ersten Dienstjahres. Es handelte sich also zumeist um völlig normale oder wenig veränderte Trommelfelle, wenngleich solche mit mehr oder weniger starker Einziehung, Trübungen, Verkalkungen, kleineren Narben nicht ausgeschlossen wurden.

Ich fand eine vordere Falte überhaupt nur in 80, also 50 v. H. meiner Fälle. Aber auch bei diesen war sie oft sehr kurz. Dabei erhob sich vor allem sehr bald die wichtige Frage, was als vordere Falte zu gelten habe. Man findet nämlich zuweilen (nicht eben häufig) Bilder wie Fig. 1. Diese legen die Deutung sehr nahe, es bestehe hier

Fig. 1.

Fig. 2.

Fig. 3.

eine stark entwickelte und bogenförmig weit abwärts ziehende vordere Falte. In anderen Fällen (Fig. 2) erscheint die Bildung ähnlich, die Falte nur erheblich kürzer. (Ich bemerke hier erklärend, dass ich in meinen halb schematischen Zeichnungen aus bestimmten Gründen die angrenzenden Gehörgangswandungen überall mit angedeutet habe.)

Dass solche Deutung falsch sei, lehrte die weitere Untersuchung und mag an der Hand der Fig. 3 erläutert werden.

Was als absteigender Teil der vorderen Falte erscheint, gehört nämlich garnicht mehr zu dieser, sondern ist ein Teil des sehnig verdickten Trommelfellrandes. In Fig. 3 ist dieser im ganzen Umkreis des Trommelfells gezeichnet, wie er hin und wieder beobachtet wird

und am eingehendsten von Jacobson (a. a. O.) auf S. 26 als »Sehnenring« beschrieben ist. Dieser Beschreibung möchte ich nur hinzufügen, dass der Sehnenring an zarten, nicht durch Trübungen u. dergl. veränderten Trommelfellen fast regelmäfsig (von meinen Fällen kann ich sagen: regelmäfsig) im vorderen- und hinteren-oberen Abschnitte sichtbar ist, gewöhnlich so wie Fig. 4 u. 5 angeben. Namentlich vorne hebt er sich von dem angrenzenden Teile des Trommelfells, der hier ja meist eine dunklere Schattierung zeigt, durch seinen weissen, sehnigen Glanz sehr deutlich und scharf ab. Fast nur bei getrübten oder noch mehr veränderten Trommelfellen ist er schwer, oft garnicht zu unterscheiden. Fig. 2 ist danach mit Fig. 1 identisch zu setzen, wenn man sich den durch die stark vorspringende vordere Gehörgangswand verdeckten Teil des Trommelfells ergänzt, wie die Strichelung andeutet. Die vordere Falte darf also in Fig. 1 nur bis etwa zum $\times$ gerechnet werden.

In der Tat ist denn dieses bogenförmige Übergehen in den Sehnenring auch die Ausnahme. Zumeist findet man die vordere Falte im Winkel gegen ihn abgesetzt, wie in Fig. 3. Das wird besonders dann deutlich, wenn man mit der Lupe untersucht. Dann gelingt es nämlich, durch etwas schräge Belichtung unter der Falte einen leichten Schlagschatten zu bekommen, der ihr plastisches Hervortreten ganz deutlich macht. (So wie es in Fig. 3 angedeutet ist.)

Dass die dargelegte Deutung der weissen Linien vorne und hinten bei Bildern wie in Fig. 1 richtig ist, lässt sich noch folgendermafsen beweisen. Erstens ergibt sich beim Ansaugen mittels des pneumatischen Trichters, dass in ihnen in der Tat die Anheftungslinie des Trommelfells verläuft, zweitens sieht man mit der Lupe nicht selten die Gefässe des äusseren Gehörganges, wenn sie durch den Reiz der längeren Untersuchung sich stärker füllen, so wie es Fig. 3 angibt, auf das Trommelfell zulaufend und vorne und hinten an der weissen Linie plötzlich verschwindend.

Nach Art des Bildes in Fig. 3 fand ich die vordere Falte aber nur in einem kleinen Teil meiner Fälle. Zumeist ist sie kürzer, vielfach ganz kurz, oft nur angedeutet. Allemal aber ist sie ein ausserordentlich klar erkennbares Gebilde: ein rein weisser, nach oben wie nach unten scharf begrenzter Faltenzug von oft sehnigem Glanze. In 50 v. H. der Fälle endlich fand ich ein Bild wie in Fig. 4. Die beiden abgebildeten

Fälle sind also die Grenzen, zwischen denen alle denkbaren Abstufungen beobachtet werden können. In Fig. 4 habe ich auch auszudrücken versucht, dass ich diese Bildung in der Regel fand, wenn der Processus brevis dem vorderen Trommelfellrande sehr nahe lag. Ob das ausnahmslos der Fall ist, und also hierin der Grund liegen kann, dass gewissermafsen gar kein Platz zur Entwicklung einer vorderen Falte vorhanden ist, will ich dahingestellt sein lassen, kann jedoch bemerken, dass Bürkner derselben Ansicht zu sein scheint (a. a. O. S. 9).

Fig. 4.

Bemerkenswert erscheint mir noch, dass oft an den beiden Trommelfellen derselben Person sehr verschiedene Ausbildung der genannten Falte zu beobachten ist. Jedoch fand ich diese Verschiedenheit nicht abhängig von der verschiedenen Winkelstellung des rechten und linken Hammers zur Horizontalen, wie man vermuten könnte. (Vergl. hierüber meine Veröffentlichung in dieser Zeitschrift, Bd. 42, H. 4.)

Ich habe nun anschliessend die Ausbildung und den Verlauf der vorderen Falte an eingezogenen Trommelfellen untersucht. Mein Material von 35 Soldaten mit Einziehungen der verschiedenen Grade ist zwar zu klein, um daraus Schlussfolgerungen zu ziehen, welche allgemeine Giltigkeit beanspruchen könnten. Ich gebe deshalb diese meine Ergebnisse hier mit der angezeigten Reserve wieder.

Politzer sagt vom eingezogenen Trommelfell auf S. 69 seines Atlas: »Minder scharf ausgeprägt und teilweise durch den kurzen Fortsatz verdeckt ist die vordere Trommelfellfalte, welche vom Processus brevis als kurze, gradegestreckte oder als bogenförmig nach vorn und unten ziehende Leiste vorspringt.« Einen Fall der zweiten Art bildet er ab. Diese Abbildung zeigt eine grosse Ähnlichkeit mit meiner Fig. 1. Jacobson sagt hierüber nur (S. 38): »In seltenen Fällen tritt auch eine stärker prominierende vordere Trommelfellfalte zu Tage.«

Diese letztere Darstellung fand ich besonders bestätigt. Nur in einem kleinen Teil meiner Fälle war ein Bild wie in Fig. 5, das sich auch wohl dem von Fig. 1 näherte, vorhanden. Zumeist glichen meine Einziehungen viel mehr den Fig. 6 und 7. Man könnte hierbei von einer aufwärts ziehenden vorderen Falte sprechen. Indes handelt es sich dabei meiner Meinung nach garnicht mehr um eine eigentliche Faltenbildung.

Wenn man nämlich mit dem pneumatischen Trichter Luftverdichtungen im äusseren Gehörgange ausführt und die Veränderungen beobachtet, welche dabei an normalen Trommelfellen entstehen, so bekommt man Bilder zu sehen, welche denen bei Einziehungen geringeren Grades durchaus gleichen. Zeigt das Trommelfell eine vordere Falte, so ähnelt das entstehende Bild der Fig. 5, ist keine vordere Falte vorhanden, so bekommt man die Fig. 6 und 7. Dabei kann man deutlich verfolgen, wie sich der obere Teil des Trommelfells auf die Oberkante des Processus brevis wie ein nasses Tuch auflegt, und dass der grössere aufsteigende Teil des Bogens der Abdruck dieser Kante des Hammers und keine eigentliche Falte ist. Gerade diese Trommelfelle bieten besonders ausgeprägt jene Form der Einziehung, welche man mit dem halbaufgespannten Regenschirm verglichen hat. Die Entstehung dieser

Fig. 5. Fig. 6. Fig. 7.

Form schon bei geringem Überdruck im äusseren Gehörgange, bei welchem der Hammergriff noch gar keine deutliche Einwärtsziehung erkennen lässt, scheint mir beachtenswert und zu der Vermutung Anlass zu geben, dass das charakteristische schnabelförmige Hervortreten des kurzen Fortsatzes garnicht immer von einer Lageveränderung des Hammers bedingt ist. Wie häufig die eine oder die andere Form, die fast horizontal verlaufende und die aufsteigende vordere Falte, an eingezogenen Trommelfellen vorkommt, darüber wird erst die Untersuchung grösserer Reihen Aufschluss geben können. Bei meinen 35 Leuten fand ich die Form der Fig. 6 und 7 überwiegend. Mir schien bei den Versuchen mit dem pneumatischen Trichter, dass manche Formen mit sehr kurzer und nach vorne oben verlaufender vorderer Falte (etwa wie in Fig. 2) in diese der Fig. 6 übergehen.

Das Ergebnis meiner Untersuchung möchte ich danach in folgende Sätze zusammenfassen:

Der sehnig verdickte Randteil (Annulus fibrocartilagineus) ist vorne

und hinten oben nächst der Incisura Rivini an normalen Trommelfellen fast regelmäfsig zu sehen.

Die vordere Falte ist ein physiologisches Gebilde, das etwa bei der Hälfte aller Trommelfelle vorkommt. als feine, weisse Linie vom Processus brevis zum oberen Ende des Sehnenrings zieht und gegen diesen meist scharf abgesetzt ist, häufig aber auch bogenförmig in ihn übergeht. Ihre Länge wechselt.

An eingezogenen Trommelfellen ist eine nach vorne ziehende vordere Falte wahrscheinlich nur dann zu sehen, wenn sie schon physiologisch vorhanden war. Sie wird dann um ein geringes schärfer.

Wo sie fehlt, entsteht häufig bei der Einziehung eine aufsteigende vordere Falte. Diese bildet aber kein Anzeichen eines hohen Einziehungsgrades, wie aus der Art ihrer Entstehung folgt.

Zum Schlusse sei mir noch eine, zwar eigentlich ausserhalb des Rahmens dieser Untersuchung liegende Bemerkung gestattet, die sich mir aber auf Grund meiner Beobachtung des Sehnenringes als regelmäfsigen Nachbargebildes auch der hinteren Falte aufdrängt. Diese zeigt am eingezogenen Trommelfell ja meist einen Verlauf, wie in Fig. 6, unterhalb und parallel des hinteren oberen Randes. Oft aber geht sie auch sogleich in diesen über, wie in Fig. 7. Da eingezogene Trommelfelle oft auch getrübt sind, wird ersteres Bild nicht immer so scharf, wie meine Fig. 6. Wo man es aber in der gleichen Schärfe beobachtet, kann es leicht zur Vermutung einer doppelten Faltenbildung führen. Vor dieser Verwechslung wollte ich warnen, da nach Politzers Beschreibnng (in seinem Atlas a. a. O.) eine solche, von Bing zuerst beobachtete, doppelte Ausbildung der hinteren Falte in der Tat vorkommt. In zweifelhaften Fällen wird der pneumatische Trichter stets die Deutung sichern.

Zum Schluss möchte ich nicht versäumen, Herrn Prof. Dr. Körner für seine Anregung zu dieser Arbeit und seinen freundlichen Rat bei ihrer Ausführung auch an dieser Stelle meinen besten Dank auszusprechen.

X.

(Aus der Ohren- und Kehlkopfklinik der Universität Rostock.)

Über Vorkommen und Fehlen von gekreuzten Lähmungen und Sprachstörungen bei den otogenen Eiterungen des Hirns und der Hirnhäute.

Von Dr. Takabatake,
Professor der Chirurgie an der staatlichen medizinischen Schule zu Nagasaki.

Auf der XII. Versammlung der Deutschen otologischen Gesellschaft hat Heine einen Fall mitgeteilt, bei welchem ein otitischer Hirnabszess zu amnestischer Aphasie geführt hatte, obwohl er bei dem rechtshändigen Kranken im rechten Schläfenlappen sass. Der Vortragende bemerkte dazu:

»Eine Erklärung für das aussergewöhnliche Vorkommen von Sprachstörungen in unserm Falle zu geben, ist kaum möglich. Selbst die beliebte Fernwirkung lässt hier bei der Kleinheit des ersten Abszesses im Stich.«

Die sich an Heines Vortrag anschliessende Diskussion beschränkte sich auf die Frage, ob das Auftreten der sogenannten Fernwirkungen von der Grösse des Abszesses abhängt. Dazu bemerkte zunächst Körner:

»Wenn ich den Herrn Vortragenden richtig verstanden habe, so sagte er, dass zu einer bestimmten Zeit Hirnsymptome bestanden hätten, die nicht als Fernwirkung vom Abszesse aus aufgefasst werden könnten, da der Abszess damals zu klein gewesen sei. Die sogenannten Fernwirkungen kommen aber auch nicht selten bei kleinen Abszessen vor und können bei recht grossen fehlen. Wir dürfen uns ihre Entstehung nicht nur mechanisch, durch Druck auf die Nachbarschaft, vorstellen, denn wahrscheinlich sind sie vorzugsweise die Folge einer, oft leichten und heilbaren, fortschreitenden Encephalitis um den Abszess herum«.

Die übrigen Diskussionsredner, Passow und Hölscher, traten der Körnerschen Auffassung bei und belegten sie mit Fällen ihrer Beobachtung.

Bei der für Diagnose, Prognose und Indikationsstellung zur Operation gleich grossen Wichtigkeit der hier angeschnittenen Frage bin

ich gern einer Aufforderung meines Lehrers, Professor Körner, nachgekommen und habe die Krankengeschichten seiner Klinik aus den letzten Jahren auf das Vorkommen und Fehlen von sogenannten Fernsymptomen bei den otogenen intrakraniellen Eiterungen nachgesehen. Der hierdurch zu entscheidenden Frage möchte ich folgende Fassung geben:

»Werden die bei den otogenen intrakraniellen Eiterungen beobachteten gekreuzten Lähmungen und Sprachstörungen verursacht durch den von einer Eiteransammlung auf benachbarte Zentren oder Leitungsbahnen ausgeübten Druck, oder sind sie die Folge einer Miterkrankung der Rindenzentren bezw. der Leitungsbahnen?«

Zunächst muss bemerkt werden, dass diese Frage nicht ganz neu ist. In Bezug auf die gekreuzten Lähmungen wurde sie alsbald aufgeworfen, nachdem die ersten erfolgreichen Operationen otogener Hirnabszesse bekannt geworden waren, und die Ansicht der Autoren neigte bei zunehmender Erfahrung immer mehr zur Einschränkung der anfangs allein herrschenden Theorie von der Entstehung der gekreuzten Lähmungen durch den einfachen Druck des Abszesses auf seine funktionell wichtige Nachbarschaft.

Die rein mechanische Erklärung der gekreuzten Lähmungen bei Abszessen des Schläfenlappens stammt von Macewen[1]) und von von Bergmann[2]). Beide Autoren glaubten, dass diese Lähmungen durch den Druck des Schläfenlappenabszesses, der sich bis auf die motorischen Rindenzentren erstreckte, entständen. von Bergmann hat, wie Körner[3]) ausführt, »seine Anschauung auf die Erfahrung begründet, dass die Paresen gewöhnlich am gekreuzten Arme allein, oder doch stärker als am Beine ausgesprochen waren, und gemeint, das komme daher, weil die unteren Teile der Zentralwindungen, die das Zentrum für den Arm enthalten, dem Schläfenlappenabszesse am nächsten lägen und deshalb zunächst geschädigt würden.«

Gegen diese Auffassung ist als Erster Sahli[4]) aufgetreten, indem er daran erinnerte, dass das stärkere Befallensein des Armes gegenüber dem Beine nicht für die Annahme einer kortikalen Lähmung verwertet werden könne, da bei jeder nicht ganz vollständigen cerebralen Hemiplegie das Bein schwächer gelähmt ist, als der Arm.

---

[1]) Brit. med. Journal 1888, Vol. II, S. 310.

[2]) Die chirurg. Behandlung von Hirnkrankheiten. 1. u. 2. Auflage.

[3]) Die otitischen Erkrankungen des Hirns etc. III. Auflage.

[4]) Volkmanns klinische Vorträge, neue Folge, No. 28.

Es blieb also nur die Annahme übrig, dass die beim Schläfenlappenabszesse auftretenden gekreuzten Lähmungen durch eine Schädigung der inneren Kapsel zustande kommen.

Diese Auffassung hat Körner bereits in der 1. Auflage seines Buches in der folgenden Weise gestützt:

Er geht aus von der Lehre von Bergmanns, dass der wachsende Hirnabszess auf zweierlei Art den Druck in der Schädelhöhle vermehrt. Einerseits nämlich wird die Spannung des Liquor cerebrospinalis überall, wo diese Flüssigkeit in den Sinus der Arachnoidea und in den Lymphräumen des Hirns liegt, erhöht und andererseits wird der Druck auch noch durch die feste, oder, wie von Bergmann sagt »festweiche« Hirnsubstanz fortgeleitet, hier natürlich ungleichmäfsig, sodass die Nachbarschaft des Abszesses mehr als die entfernteren Hirnteile betroffen werden.

Dass ein solcher Druck tatsächlich die Gegend der inneren Kapsel aus ihrer normalen Lage drängen kann, hat Preysing[1]) gezeigt, indem er bei einem am Schläfenlappenabszess Verstorbenen einen Horizontalschnitt durch den ganzen Kopf machte und abbildete.

Körner hat dann weiterhin erörtert, dass das entzündliche Ödem, das den Schläfenlappenabszess in vielen Fällen nachweisbar umgibt, sich leicht bis auf die innere Kapsel erstrecken kann, während die Centralwindungen gegen dasselbe durch die Sylvische Spalte so lange geschützt bleiben, als die Pia in dieser Spalte nicht in Form der Leptomeningitis miterkrankt. Ferner hat er gezeigt, dass alle Störungen, die durch eine Schädigung der inneren Kapsel hervorgerufen werden können, auch beim otitischen Schläfenlappen-Abszesse vorkommen.

Daraufhin hat von Bergmann seine Annahme von der Entstehung der gekreuzten Lähmungen durch Schädigung der motorischen Rindenzentren aufgegeben und ist in der III. Auflage seines Buches der Sahli-Körnerschen Erklärung beigetreten.

Wenn nun sowohl der direkte Abszessdruck als auch das ihn umgebende Ödem die »Fernwirkung« auf die innere Kapsel herbeiführen kann, so ist es für die Beurteilung des einzelnen Falles wichtig zu beachten, dass offenbar ein entzündliches Ödem in der Umgebung des Abszesses die innere Kapsel schon erreichen kann, ehe sich der Abszessdruck bis dorhin geltend macht. Das Vorhandensein gekreuzter Symp-

[1]) Diese Zeitschrift, Bd. 35, Tafel 15.

tome beweist also noch nicht, dass der Abszess gross ist, wohl aber, dass entweder der Abszess gross ist oder dass bereits eine entzündliche Erkrankung seiner Umgebung, ein »Ödem«, richtiger eine, entweder toxische (Merkens) oder bereits bakterielle Encephalitis vorhanden ist.

Eine noch zu entscheidende Frage ist es, wie gross ein otitischer Abszess im Schläfenlappen werden kann, ohne gekreuzte Lähmungen herbeizuführen, oder, genauer ausgedrückt, wie gross er werden muss, um allein durch Druck ohne entzündliche Veränderungen in seiner Umgebung die innere Kapsel zu schädigen. Da diese Abszesse fast ausnahmslos von einer Infektion an bestimmter Stelle (Tegmen tympani et antri) aus entstehen und nicht konzentrisch, sondern exzentrisch in die weisse Substanz hineinwachsen (Körner), so sind die einzelnen Fälle recht wohl vergleichbar.

Zur Entscheidung dieser Frage verwertbare Fälle sind aber sehr selten. In der ersten Auflage seines angeführten Buches (1894) konnte Körner sagen:

»Ich finde in der Literatur keinen bis zum Ende sorgfältig beobachteten Schläfenlappenabszess, in dem solche Symptome (gemeint sind Symptome, die auf eine Schädigung des Capsula interna deuten) vollständig gefehlt hätten«. In der 2. Auflage (1896) führte er einen Fall von Grunert an, in welchem gekreuzte Lähmungen wenigstens gefehlt zu haben schienen (die letzte in der Krankengeschichte angegebene diesbezügliche Bemerkung datiert vom 8. Tage vor dem Tode, der Fall ist also wie schon mit dem Worte »schienen« von Körner angedeutet worden ist, nicht beweiskräftig) und erst in der 3. Auflage (1902) konnte er einen einwandfreien Fall eigener Beobachtung heranziehen [1]). Der rechtsseitige Abszess hatte keinerlei gekreuzte Symptome hervorgerufen; er war buchtig und enthielt etwa 2 Esslöffel voll Eiter.

Wie wenig der einfache Druck einer intrakraniellen Eiterung auf benachbarte Hirnteile geeignet ist, gekreuzte Lähmungen und Sprachstörungen zu machen, zeigte uns die Beobachtung zweier ungewöhnlich grosser otitischer Eiteransammlungen in der Schädelhöhle.

In dem einen Falle[2]) handelte es sich um eine linksseitige Otitis media desquamativa (Pseudo-cholesteatom), die in die hintere Schädel-

[1]) Mitgeteilt von Lehr, Zeitschrift für Ohrenheilkunde, Bd. 35, S. 12, Fall 15.

[2]) Mitgeteilt von Lehr l. c. Fall 16.

grube durchgebrochen war. Der Abszess erstreckte sich extradural nach hinten über die Aussenseite des Kleinhirns und des Hinterhauptlappens bis zum Confluens sinuum (Torcular Herophili), nach oben unter das untere Drittel des Seitenwandbeins und nach vorn bis fast unter die ganze Schläfenbeinschuppe; an den Schläfenwindungen war auch die Dura zerstört und der Eiter bereits in die Spalte zwischen der mittleren und unteren Schläfenwindung eingedrungen, auch war ein Stück des Sinus transversus nekrotisch ausgestossen. Trotzdem fehlte jede Spur einer gekreuzten Lähmung, auch Hemiopie und Sprachstörungen waren nicht vorhanden.

Der zweite Fall[1]) stellt die Komplikation eines intrakraniellen Tumors mit einer extraduralen Eiterung dar. Ein von der linken Hälfte des Hinterhauptbeines ausgehendes wahres Cholesteatom war durch Druckusur unter die Kopfhaut und in die Mittelohrräume durchgebrochen. An letzterer Stelle war es durch eine Influenza-Otitis infiziert worden und infolge hiervon vereitert. Der eiterumspülte Tumor hatte etwa die Grösse eines Gänseeies und drängte die linke Kleinhirnhälfte, das hintere Ende des Schläfenlappens und den unteren Teil des Hinterhauptlappens bis zu dessen hinterem Ende so stark in die Tiefe, dass das komprimierte Hirn nach der Entfernung des vereiterten Tumors mehr als 4 Wochen brauchte, um sich wieder bis zum Niveau der Schädelwand zu erheben. Trotzdem war keine Spur von gekreuzten Lähmungen, keine Hemiopie und keine Sprachstörung vorhanden.

In diesen beiden Fällen hat also ein sehr starker Druck auf das sensorische Sprachzentrum keine Aphasie, ein sehr starker Druck auf den Hinterhauptslappen bis zu dessen hinterem Ende keine Hemiopie und, obwohl er offenbar sowohl bis zu den unteren motorischen Rindenzentren und auch zur Capsula interna hinwirkte, keine gekreuzten Lähmungen zur Folge gehabt. Die einzige annehmbare Erklärung hierfür ist, dass eben der einfache mechanische Druck für sich allein zur funktionellen Schädigung der genannten Zentren und Leitungsbahnen nicht genügt hat, und dass die in dem einen Falle völlig, in dem anderen grösstenteils erhalten gebliebene Dura die anliegenden Hirnteile vor einer Miterkrankung geschützt hat.

Nun kommt es aber, wenn auch selten, vor, dass otogene extradurale Abszesse am Schläfenlappen ohne nachweisbare Kontinuitäts-

[1]) Mitgeteilt von Körner, Zeitschrift für Ohrenheilkunde, Bd. 37, S. 352.

trennung der Dura gekreuzte Paresen und Sensibilitätsstörungen und bei linksseitiger Erkrankung sonsorische Sprachstörungen hervorrufen. In zweien von den 3 hierher gehörigen Fällen, die Körner (l. c.) gesammelt hat (Salzer, Pritchard, Merkens), war der Extraduralabszess von einer überraschend geringen Grösse, sodass von einer Druckwirkung nicht geredet werden kann. Es bleibt deshalb keine andere Erklärung für die bei den geheilten Fällen beobachteten lokalen Hirnsymptome übrig als die von Merkens[1]) gegebene und ausführlich begründete, dass die Hirnsymptome hier durch eine, dem infektiösen Eiterherde kollaterale, nicht bakterielle, sondern rein toxische und nach Entleerung des ursächlichen infektiösen Eiterherdes spontan heilbare Meningo-Encephalitis verursacht waren.

Ganz anders liegen die Verhältnisse bei der eitrigen Leptomeningitis. Die hier vorkommenden cerebralen Reiz- und Lähmungserscheinungen gehen, soweit sie nicht durch Schädigungen von Hirnnerven an der Basis verursacht werden, von den Rindenzentren aus. Ob das nun durch den Exsudatdruck oder durch Miterkrankung der Rinde geschieht, hat keine praktische Bedeutung. Herrn Professor Körner ist es aufgefallen, dass ein bei der otogenen Leptomeningitis purulenta häufig zu beobachtender Sektionsbefund in der Literatur nirgends erwähnt wird, nämlich eine starke Abflachung der Windungen an der Konvexität, ohne dass eine Erweiterung der Ventrikel durch vermehrte Ventrikelflüssigkeit diese Abplattung verständlich macht. Unter 12 unkomplizierten Fällen finden sich 4, bei welchen diese Beobachtung notiert ist. Offenbar genügt schon allein die starke Gefässfüllung in den Hirnhäuten und die Hyperämie der Rinde, um eine zur Abflachung der Gyri und zum Verstreichen der Sulci genügende Volumsvermehrung des Hirns hervorzubringen. Welchen Einfluss das Vorkommen oder Fehlen dieser Veränderungon auf die Symptome der Meningitis ausübt, muss noch untersucht werden.

Von allen Symptomen der otogenen Leptomeningitis purulenta sind die bald motorischen, bald sensorischen, bald gemischten Sprachstörungen von dem grössten Interesse, weil sie die Differentialdiagnose gegenüber dem Hirnabszesse erschweren können, wie es z. B. in einem wichtigen Falle von Kuhn[2]) beobachtet wurde, in welchem bei linksseitiger Ohreiterung eine rein sensorische Aphasie, ähnlich der beim Hirnabszesse häufig vorkommenden, bestand. Am häufigsten ist bei

[1]) Deutsche Zeitschrift für Chirurgie. Bd. 59, S. 94.

[2]) Zeitschrift für Ohrenheilkunde, Bd. 30, S. 11.

der Leptomeningitis nach Körner die rein motorische Aphasie und zwar durch starke Exsudation in der Sylvischen Spalte.

Die Seltenheit eines deutlich entwickelten aphasischen Symptomenkomplexes bei der otogenen Meningitis mag die Mitteilung des folgenden Falles mit einer komplizierten sensorischen und motorischen Aphasie rechtfertigen.

Frau B., 35 Jahre alt, wird am 9. III. abends 9 Uhr in die Klinik gebracht mit folgendem Berichte des Arztes:

»Am 23. II. unterwegs Schwindel. Am 24. Fieber (38,5), Kopfweh, allgemeines Unbehagen, Schmerzen in allen Gliedern. Seitdem kein Schwindel mehr, nie Erbrechen. Temperaturen sehr schwankend, erreichten seit gestern die Höhe von 40. Puls meist verlangsamt, Schmerzen wechselnd, vorzugsweise in der linken Kopfhälfte. Bis vorgestern war eine Stelle etwa 3 cm oberhalb des linken Ohres druckempfindlich. Links seit Kindheit Ohreiterung«.

Befund bei der Aufnahme: Grosse kräftige Frau mit starkem Fettpolster, leicht gerötetem Gesicht. Temperatur 38, Puls 78, von mittlerer Grösse und Spannung, regelmäfsig. Sensorium klar. Die Kranke gibt klare Auskunft, erscheint aber sehr müde. Sie klagt über Schmerzen in der ganzen linken Kopfhälfte, besonders in der linken Stirnhälfte. Im Ohr findet sich etwas angetrockneter Eiter an den Gehörgangswänden, das Trommelfell ist bis auf den oberen Saum zerstört, von den Knöchelchen ist nichts zu sehen. Die Paukenschleimhaut ist stark gerötet. Warzenfortsatz weder geschwollen, noch druckempfindlich, auch am Kopfe nirgends Druckempfindlichkeit, insbesondere nicht an der früher druckempfindlichen Stelle. Eine eingehende Hörprüfung muss bei der grossen Müdigkeit der Kranken unterlassen werden. Augen- und Pupillenbewegung normal, Augenhintergrund bietet nichts besonderes ausser starker Füllung der Gefässe. Die Papillen sind nicht prominent und haben scharfe Ränder. Vorgezeigte Gegenstände werden richtig benannt, beide Hände drücken gleich stark, keine Nackenstarre.

10. III. Nacht ruhig verlaufen. Kein Erbrechen. Temperatur, die nachts um 2 Uhr bis 37,5 heruntergegangen war, um 8 Uhr früh 38,1. Puls 78, regelmäfsig. Die Kranke ist heiter, bespricht mit ihrem Manne Haushaltungsangelegenheiten und klagt nur über noch vorhandenen Kopfdruck. Im Laufe des Tages stieg jedoch die Temperatur an und erreichte um 4 Uhr nachmittags 39.9. Der Puls stieg aber nicht über 96 und war regelmäfsig. Mit dem Ansteigen der Temperatur stellte sich jedoch bei klarem Bewusstsein und ohne sogenannte slow cerebration eine auffallende Sprachstörung ein (s. u.). Auch jetzt fehlte die Nackenstarre, der Händedruck war beiderseits völlig gleich, der Augenhintergrund gerade so wie gestern, keine Hemiopie.

Sprachprüfung. Die Kranke findet zahlreiche Worte nicht und gerät in Unruhe über diese Unfähigkeit, sich verständlich zu machen. Vorgezeigte Gegenstände weiss sie nicht zu nennen. Beim Vorzeigen eines Taschentuchs sagt sie: »Das ist ein — ein — ein — das ist, das ist Tasse, nein Tass, das ist Taschen«, auf die Frage, was macht man damit? sagt sie: »Das brauch ich, die Nase zu — zu — zu verbrauchen«. Ein vorgezeigter Theelöffel: »Das ist Thee — Thee — nein — das ist —«. Vorgezeigter Schlüssel: »Das ist ein Schlüssig«. Ein Zweimarkstück wird richtig benannt. Ein Messer kann sie nicht benennen, gibt jedoch den Gebrauch desselben durch Bewegungen mit beiden Händen an. Ein Bleistift: »damit wird ge —«, Weckuhr: auch dieses Wort findet sie nicht. Als man den Wecker ertönen lässt, sagt sie: »Das ist morgens früh«. Die Frage: wo sind Sie zu Hause? beantwortet sie: »wo der Grossherzog wohnt«. In Wismar? »Nein«. In Hamburg? »Nein, wo der Grossherzog wohnt«. In Schwerin? »Ja«. Wie alt sind Sie? »Ich bin — der letzte — im — nein, ich weiss garnicht«.

Lumbalpunktion: Stark getrübte Flüssigkeit unter ziemlich hohem Drucke, enthält eine Unmenge von Leukocyten (bakteriologischer Befund: s. u.).

11. III. In der Nacht unruhig, kein Erbrechen. Auch heute früh keine Hemiopie, Augenbewegungen normal, Pupillen gleich weit, reagieren gut, Händedruck beiderseits gleich stark, keine Facialislähmung, keine Spur von Nackenstarre. Die Patellarreflexe fehlen, ebenso die Bauchreflexe. Kitzelreflexe an den Fusssohlen vorhanden. Kernigsche Flexionskontraktur deutlich ausgesprochen, links mehr wie rechts.

Fortsetzung der Sprachprüfung. Die Kranke verlangt einen Einlauf, findet aber das Wort nicht, sagt dafür: »Hilf, hälst, Arzt«. Auf die Frage, Sie meinen einen Einlauf, sagt sie: »ja, das meine ich«. Mit denselben Ausdrücken wie den Einlauf, verlangt sie auch einen Umschlag. Vorgezeigte Gegenstände bezeichnet sie, wie folgt:

Schlüssel: Arzt, fällst.
Zweimarkstück (gestern Abend richtig bezeichnet): fällst.
Uhr: elst, fällst.
Lampe: fällst, hälst.
Wasserglas: fällst, hälst.

Aufgefordert zu zählen, beginnt sie: »fällst — nein ich muss mal erst fällst — fäll — nein ich kann nicht«.

Die vorgesprochene Zahl eins spricht sie richtig nach, fährt aber dann fort; »fällst«. Nach der vorgesprochenen Zahl zwei fährt sie fort: »dei« und stockt dann wieder.

Nach der vorgesprochenen Zahl vier fährt sie fort: »funst«.

Aufgefordert, die Zahlen niederzuschreiben schreibt sie: »1, 2, 3, 4, 6, 7, 9«. Dann geht sie diese Zahlen nochmals durch, indem sie

auf jede mit dem Bleistift deutet, und fügt die fehlende 5 an richtiger Stelle ein. Dann schreibt sie weiter: »10, 10, 11, 12«. Aufgefordert ihren Namen zu schreiben, schreibt sie: »Herrn Honing, Herrn, Herrn Schiffsmstr. Reosmeistr. 78«. Auf die Frage, wie heissen Sie? schreibt sie: »Herrn Dora Adring«.

Tagsüber Temperaturen über 39, Puls regelmäfsig, 96. Abends klonische Krämpfe in der rechten Hand. Patientin bewegt den Kopf nach allen Richtungen frei, auch bei passiven Bewegungen keine Nackenstarre. Händedruck beiderseits noch gleich stark. Pupillen- und Augenbewegung normal.

12. III. In der Nacht 2 mal Erbrechen. Temperaturen zwischen 39,3 und 39,9. Puls immer noch regelmäfsig. Vormittags und mittags 108, abends 96. Atmung beschleunigt, aber regelmäfsig, 44. Patientin ist heute früh ganz aphatisch. Sie streckt die Zunge auf Auffordern nicht mehr heraus, verfolgt jedoch den Finger bei der Prüfung der Augenbewegung nach allen Seiten. Aufgefordert, die Hände zu drücken, fasst sie dieselben, drückt sie aber nicht. Morgens merkt man noch deutlich, dass sie auf Fragen antworten will, aber nicht kann. Durch Unruhe und Zeichen gibt sie zu erkennen, wenn sie Urin lassen will. Reflexe und Kernigsches Symptom wie gestern. Die Untersuchung des Augenhintergrundes ergibt denselben Befund wie bisher. Heute keine Zuckungen in der rechten Hand, dagegen beständige unruhige Bewegung des linken Beins. Am Mittag gibt Pat. durch Zeichen zu verstehen, dass sie schreiben wolle, das Schreiben gelingt ihr jedoch nicht mehr. Abends scheint das Bewusstsein völlig erloschen. Jetzt lässt sich auch geringe Nackenstarre konstatieren.

Befund in der vorgestern durch die Lumbalpunktion gewonnenen Cerebrospinalflüssigkeit (Prof. Thierfelder): »In Eiterzellen, aus dem Serum und einer grösseren Flocke entnommen, zahlreiche Diplokokken mit undeutlicher Kapsel. Sie gleichen nicht den Jägerschen, sondern mehr den Fränkel-Weichselbaumschen. In der Glyzerin-Agar-Kultur nach 24 Stunden noch nichts gewachsen, nach zweimal 24 Stunden zahlreiche Diplo- und Streptokokken, Ketten von 6—12 Gliedern bildend«.

13. III. Déviation conjugée nach links. Pupillen weit, reagieren nicht mehr auf Licht. Rechter Arm wird nicht mehr bewegt, mit dem linken fasst die Kranke oft nach dem Kopf. Incontinentia urinae. Der Puls steigt im Laufe des Tages allmählich bis auf 154, die Atmung auf 72. Trachealrasseln. Temperatur zwischen 39,2 und 40,6. Zuckungen der Unterlippe nach rechts. Nackenstarre deutlich ausgesprochen. Exitus 10 Uhr Abends.

Section verweigert.

XI.

(Aus dem Senckenbergschen pathologisch-anatomischen Institut [Direktor: Geheimrat Professor Weigert] in Frankfurt a. M.)

Zur Kenntnis der Missbildungen des Gehörorganes, besonders des Labyrinthes.

Von Privatdozent Dr. G. Alexander,

Assistent der Ohrenklinik (Vorstand: Hofrat Professor Politzer) an der k. k. Universität in Wien.

Hierzu Tafel VIII/IX.

Im Winter 1898 hatte ich Gelegenheit, die Anatomie der Synotie an einer grösseren Zahl syncephaler Früchte zu studieren (Archiv für Entwickelungsmechanik Bd. IX). Im Herbst des heurigen Jahres habe ich nun neuerlich die Schädel, Gehirne und besonders die Gehörorgane einer Reihe von Missbildungen untersucht und an dem neuen Material erstlich meine früheren Untersuchungsergebnisse geprüft. Ich bin aber auch zur Kenntnis von Missbildungsformen des Ohres gelangt, die in der Literatur meines Wissens bisher nicht verzeichnet sind und u. a. durch den hohen Grad der Missbildung des Labyrinthes besonders bemerkenswert erscheinen.

Die Untersuchung habe ich an dem Material der reichhaltigen anatomischen Sammlung des Senckenbergschen Instituts in Frankfurt a. M. vorgenommen und ich spreche Herrn Geheimrat Professor Weigert, der mir in überaus liebenswürdiger Weise die Zergliederung der Objekte gestattete und die Hilfsmittel seines Institutes zur Verfügung stellte, meinen besten und ergebenen Dank aus. Das untersuchte Material stammt vom Menschen (Fälle I, II, VI), Kaninchen (Fall III), Schwein (Fall IV) und Rind (Fall V). Die Objekte No. I—III und V stellen sämtlich Doppelmissbildungen dar von der Gruppe des Janiceps asymmetros (syn. Kephalothorakopagus syncephalus), die Objekte der Fälle IV und VI sind einfache Missbildungen und zwar ein Aprosopus (Fall IV) und ein Anencephalus mit schräger Gesichtsspalte (Fall VI).

Fall 1. Mensch (VII b 3. Signatur: Zusammengewachsene Zwillinge, vom Nabel abwärts normal. Kephalothorakopagus). Teilstücke 30 cm lang, weiblich, Schädel 10 cm lang, 8 cm tief, zirkulär eine ringförmige Furche von 2 cm Breite, Schädeldach wie gewöhnlich zusammengesetzt.

Die laterale Schädelgrube beider Teilstücke vergrössert, die mediale Schädelgrube verkleinert. Beide Gehirne sind von einander durch die Pachymeninx isoliert, entsprechend den Hirnhälften sind die abgewendeten

Schädelgruben grösser als die einander zugewendeten. Beide Kehlköpfe mit einander verschmolzen, ein Zungenrudiment nicht nachweisbar.

Vorderkopf normal entwickelt, wenn man von der abnormen Breite des Schädels absieht. An der Rückseite findet sich unterhalb der Haargrenze ein 2 mm langes, fast halbkugeliges, aus Haut bestehendes Bürzel von 4 mm Basisdurchmesser. An dieses Bürzel schliesst sich subkutan ein kurzer Kanal an, der in einem allseits blind geschlossenen, etwa doppelt hanfkorngrossen Raum endet. Trommelfell und Gehörknöchelchen fehlen vollständig.

Beide Labyrinthe stossen in der Medianebene des Kopfes an einander und sind im Cochlearteil bis zur gegenseitigen Abplattung einander genähert, wobei sie nur durch eine Bindegewebslamelle getrennt sind (Fig. 1, s). Die Schnecken beider Seiten liegen frei und sind abgeplattet (Fig. 2, 3, C, C_1), die Labyrinthfenster fehlen, über die betreffende Stelle zieht die Labyrinthkapsel kontinuierlich hinweg. Die Schnecke zeigt zwei Windungen, wobei die höhere Windung zentral von der ersten, kaum über ihr gelegen ist. Soweit die Zusammensetzung des häutigen Schneckenkanales an den Präparaten noch nachweisbar ist, ergeben sich normale Verhältnisse.

Das Vestibulum des rechten Teilstückes ist lang und schmal und geht gegen die Bogengänge hin in 2 Blindsäcke aus, die über einander gelegen sind und bis knapp an die laterale Fläche des allerdings stark verschmälerten Felsenbeins reichen. Die Bogengänge fehlen vollständig, desgleichen die beiden Aquaedukte (Fig. 3, V_1).

Am linken Teilstücke stellt das Vestibulum eine rundliche, kleinerbsengrosse Kavität dar (Fig. 2, V), zeigt keinerlei den Bogengängen entsprechende Räumlichkeiten, die somit hier wie auch die beiden Aquaedukte defekt sind.

Der Nervus acusticofacialis beider Seiten ist verdünnt, der Facialis endet knapp unterhalb des Ganglion geniculi im subkutanen Bindegewebe. Beide Felsenbeine zeigen sich an ihrer Aussenfläche von hirsekorngrossen Osteophyten besetzt.

Fall II. Mensch (VII b 24. Signatur: Verschmelzung zweier Früchte mit einem Kopfe. Thorakopagus syncephalus, anencephalus). Beide Teilstücke 34 cm lang, weiblich. Am Vordergesicht, das annähernd normal gestaltet ist, findet sich eine seitliche Unterkieferspalte. Hinten ist der Schädel vollkommen glatt und zeigt, den beiden verschmolzenen Ohrregionen entsprechend, äusserlich einen Haarwirbel und einen stecknadelweiten Kanal, aus dem ein kleines Haarbüschel hervorragt (Fig. 4 a). Der Kanal endet blind in 2 mm Tiefe im subkutanen Bindegewebe. Entsprechend dem Hintergesichte finden sich 2 miteinander knöchern verbundene Schläfenbeine mit gänzlichem Defekt der Schuppen und der Jochfortsätze und vollkommener Abplattung der einander zugewendeten Labyrinthflächen, zwischen welche eine dünne Bindegewebsmembran eingeschoben ist (Fig. 4, s, P, P_1). Der linke Labyrinthkapselraum stellt eine wurstförmige Kavität dar, die in ihrer

Mitte eine sanfte Einschnürung zeigt und nach hinten, d. h. gegen die Kopfoberfläche, in 2 Buchten ausgeht. Von den Bogengängen und der Schnecke in charakteristischer Gestalt ist nichts zu sehen (Fig. 5, L).

Am rechten Teilstücke findet sich an dem linksseitigen analog gebauten (Fig. 5, L_1) Labyrinth eine ovale, $1^1/_2$ mm lange Öffnung, die vielleicht dem Vorhoffenster entspricht und durch ein Dissepiment der erwähnten Bindegewebsmembran verschlossen ist. Ein innerer Gehörgang fehlt vollständig, die häutigen Teile sind nicht mehr erkennbar, Nervus acustico-facialis beiderseits defekt.

Fall III. Kaninchen (VII b 159. Signatur: Kephalothorakopagus). Vordergesicht normal, der Hinterkopf zeigt einen 2 cm langen, frei herabhängenden, mit Haaren besetzten Hautrüssel, darunter 2 nebeneinander gestellte, in einer gemeinschaftlichen Höhle befindliche Augen und ein synotes Ohrenpaar. Teilstücke von 12 cm Stammlänge, gestreckt 17 cm lang, weiblich, das ganze Tier dunkelbraun behaart.

Am synoten Ohrenpaar ist die Ohrmuschel normal gebildet, Gehörgang äusserlich verdoppelt, in der Tiefe unpaar, Annuli mit einander verschmolzen, unpaares Trommelfell, an welchem die zwei Griffe der mit einander verschmolzenen Hammer inserieren, beide Ambosse gleichfalls zu einem Stück vereinigt. Tube unpaar (Kehlkopf verdoppelt, Oesophagus unpaar), inneres Ohr samt seinen Nerven normal.

Fall IV. Schwein (Signatur: Aprosopus, Mangel des Gesichtes und zusammengewachsene Ohren bei einem Schwein). Einfacher weiblicher Fötus von 25 cm Stammlänge, Kopfende klein, rundlich, von 4 cm (Frontooccipital-) : 3 cm (Querdurchmesser). Kopfoberfläche vollkommen glatt, nur median in Stirnhöhe ein erbsengrosser, häutiger Anhang (Fig. 6, a), der ringsum von Haaren besetzt ist, darunter in einer Entfernung von 3 cm ein median verschmolzenes Ohrpaar mit unpaarem Gehörgang, der an seinem Eingang queroval spaltförmig erscheint (Fig. 6, G). Ohrmuschelrelief abgeflacht, Cymba conchae sehr wenig gehöhlt. Nach Abtragung der Hautdecke des Schädels zeigt dieser, entsprechend dem oben erwähnten Anhang eine erbsengrosse Öffnung, in welcher durch einen soliden Muskelstrang der bürzelförmige Anhang fixiert ist. Darunter findet sich ein median-symmetrisch gelegener Knochenkamm, der den Processus zygomatici des verschmolzenen Ohrenpaares entspricht (Fig. 7—9, P_Z), unter ihm die beiden zu einem Rohr vereinigten knöchernen Gehörgänge (Fig. 7, 8, G). Die Öffnung des Bürzels ist konturiert von einem Rudiment des Os frontale, an das sich seitlich und oben die beiden Parietalbeine anschliessen, unten vorne die beiden Schläfenbeinschuppen (Fig. 7, 8, F, P, Squ). An der Aussenfläche der Schädelbasis zeigt sich die Bulla tympanica in normaler Grösse entwickelt und bereits total verknöchert (Fig. 7, 8, B). An der Innenseite der Schädelbasis fehlen die beiden vorderen Schädelgruben vollständig, die beiden mittleren sind nur rudimentär vorhanden, und der grösste Teil der Schädelbasis wird von den hinteren Schädelgruben

eingenommen. Die beiden Grosshirnhemisphären sind durch einige unregelmäfsige, dünne Lappen angedeutet, die nur zum kleinsten Teil den zur Verfügung stehenden Hohlraum erfüllen. Von den Hirnnerven bis zum VII. ist nur das Abducenspaar vorhanden, das sich bis an das Muskelbündel, an welchem der oben erwähnte Anhang inseriert, verfolgen lässt. Es zeigt sich hierbei auch, dass dieser muskulöse Stiel durch eine Öffnung an der vorderen Schädelfläche bis in das Schädelinnere reicht und an der Aussenfläche der Meningen endet. Er entspricht ohne Zweifel einem rudimentären Augenmuskelapparate, der Stielanhang stellt ein Bulbusrudiment dar. Sichel und Tentorium fehlen (Fig. 6, a, 10, For).

Nach der merkwürdigen Lageverschiebung der beiden Gehörorgane setzt sich der äussere Gehörgang direkt in die Richtung der Tuben fort, die gleichfalls mit einander verschmolzen sind und sich direkt in den Gehörgang öffnen. In der Tiefe des Gehörganges sind somit 3 Teile zu sehen: seitlich die beiden Paukenfelle, median die zu einem Kanal verschmolzenen Tuben. Die Tuben sind von Bindegewebe erfüllt und reichen bis an die Meningen heran. Entfernt man die Weichteile, so ergibt sich eine strohhalmweite Kommunikationsöffnung der Tube mit dem Schädelinneren (Fig. 9, b). Topographisch entspricht diese Stelle dem Zwischenraum zwischen beiden Schnecken und dem mittleren Teile des Os occipitale. Auch die beiden Artikulationsflächen für den Unterkiefer sind einander bis zu medianer Berührung genähert (Fig. 9, a).

Nervus acusticofacialis normal, das Labyrinth ist im ganzen in seiner Längsausdehnung vielleicht gegenüber der Norm ein wenig verkürzt, sonst aber normal. Beide Schnecken wölben sich in die Paukenhöhle vor (Fig. 9, c, c). Am Schläfenbein finden sich auch noch die überknorpelten Gelenkflächen für den Unterkiefer (Fig. 9, a), die durch ein kurzes Knorpelstückchen (ein Unterkieferrudiment) mit einander verbunden sind. Die ganze Region ist von Bindegewebe bedeckt.

Der Fall repräsentiert die seltene Form einer ventralen Synotie, während die übrigen, bei Doppelmissbildung auftretenden Formen, als dorsale Synotie zu bezeichnen sind. Bei der letzteren kommen die beiden Felsenbeine durch Ausfall des hinteren Teiles des Schädels zur Vereinigung und werden beide invertiert, bei der ersten Form dagegen gelangen sie auf der Grundlage normaler Topographie zu gegenseitiger Verschmelzung.

Fall V. Rind (Signatur VII b 211. Doppelmissbildung, Kephalothorakopagus, weiblich). Teilstücke braun behaart, 33 cm Total- und 18 cm Stammlänge. Ein wenig verbreitertes Vordergesicht mit normaler Ohrmuschel, an der Rückenseite eine doppelte Ohrmuschel, Cymba und Gehörgang mit einander vereinigt, die freien Ohrteile getrennt, die Ohrmuschel verläuft im übrigen der Norm entsprechend. In der Schädelhöhle besteht lediglich eine Verdoppelung der hinteren Schädelgruben, und dementsprechend ist auch das Grosshirn und der Vorder-

teil des Hirnstammes unpaar und nur das Rautenhirn und das Kleinhirn verdoppelt. Oesophagus einfach, Kehlkopf verdoppelt. Beide Trommelfelle neben einander gestellt und mit einander verschmolzen derart, dass die beiden vorderen Quadranten fast vollständig fehlen. Hammer und Amboss beider Seiten zu je einem pathologisch geformten Knochenstück vereinigt, wobei der Hammerkopf fast vollständig fehlt und auch der Amboss rudimentär entwickelt ist und eine hirschgeweihähnliche Verzweigung zeigt (Fig. 11, 12). Median inserieren an dem Doppelhammer die Sehnen der beiden Trommelfellspanner. Beide Paukenhöhlen sind zu einem unpaaren Raume verschmolzen, in welchen sich in Form eines kurzen, weiten Kanales die Tube öffnet. Die Bulla tympanica bildet eine nach aufwärts konkave Knochenschale. Die beiden Nervi faciales enden unter der Haut, der Facialkanal ist bis zur Austrittsstelle des Nerven aus dem Knochenkanal in die Peripherie zu verfolgen, die Steigbügel besitzen kein Lumen und stellen kegelförmige solide Knochenstücke dar. Inneres Ohr normal.

Fall VI. Mensch (Signatur VII b 263, präpariert von Dr. Nabel 1892). Schräge Gesichtsspalte, Kopf einer menschlichen Frucht von 8,5 cm occipitofrontalem und 7 cm Querdurchmesser. Anencephalus mit totalem Defekt der knöchernen Schädeldecke und rudimentär entwickelter Hautdecke, äussere Nase breit, flach. Eine 1,5 cm breite Gesichtsspalte erstreckt sich von der Mitte der rechten Oberlippe bis in den lateralen Augenwinkel des rechten Auges. Die Nasenhöhle öffnet sich in diese Spalte.

Rechtes Ohr: Gehörgang und Ohrmuschel fehlend, in der Ohrmuschelregion 3 anscheinend nur aus Haut bestehende, weiche Höcker: Der vorderste derselben ist über erbsengross und breit aufsitzend, knapp hinter diesem ein hanfkorngrosser, gut beweglicher, gestielter Anhang.

Mittelohrcavum fehlend, 2 unregelmäfsig geformte, knollige Knochenstücke, die als Hammer- und Ambossrudimente gedeutet werden können, sind in eine dichte Knochenmasse eingelagert und darin bindegewebig fixiert, der Steigbügel fehlt. Der innere Gehörgang ist nur im facialen Teil entwickelt, in welchem sich der Nervus facialis in normalem Verlaufe findet. Während nun der Nervus facialis durch das ganze Petrosum bis zur normalen Austrittsstelle verfolgt werden kann, fehlt der Akustikus vollständig. Ein dem Promontorium entsprechender Wulst ist vorhanden, das Schneckenfenster sowie das Vorhofsfenster fehlen, und der Knochen zieht über diese Stelle kontinuierlich hinweg. Fossa subarcuata rudimentär entwickelt. Vestibulum klein, oberer und lateraler Bogengang vorhanden, hinterer Bogengang fehlt. Die Schnecke umfasst $1^1/_2$ Windungen, die Labyrinthhohlräume sind von gelblich gefärbten Gerinnseln ausgefüllt, in welchen zusammenhängende Teile des häutigen Labyrinthes nicht mehr nachzuweisen sind.

An Stelle des hinteren Bogenganges findet sich eine von aussen her zugängliche tiefe Grube, die durch ein Dissepiment der Dura ausgefüllt wird.

Beiderseits sind die Schläfenbeinschuppen nur rudimentär entwickelt, die Annuli tympanici fehlen, und entsprechend der asymmetrischen Ausbildung der ganzen Schädelbasis ist das dem rechten Felsenbeine entsprechende Knochenrudiment gegenüber der Norm nach rechts und hinten, das linke nach rechts und vorn verschoben.

Linkes Ohr: Der äussere Gehörgang endet blind in der Tiefe von $^1/_2$ cm, die Ohrmuschel fehlt. Mittelohr total defekt, das innere Ohr, bezw. das Felsenbein wird durch ein unregelmäfsig geformtes Knochenstück eingenommen, das sich aus zwei mit einander in vollkommen unebener Fläche bindegewebig verbundenen Knochenstücken zusammengesetzt erweist und in Gestalt und Grösse etwa dem Os capitatum der Handwurzel ähnlich ist. Das Knochenstück ist vollkommen solid, lässt keinerlei Hohlräume erkennen, desgleichen fehlt ein dem inneren Gehörgang entsprechendes Grübchen.

Was zunächst die Befunde an den Gehörorganen der Doppelmissbildungen anbetrifft, so verdienen vor allem die Fälle I und II wegen der hochgradigen medianen Annäherung und Verschmelzung der beiden Gehörorgane unser Interesse: in beiden Fällen ist das äussere Ohr verkümmert, die Paukenhöhle ist nur in Rudimenten entwickelt und das Labyrinth hochgradig defekt: beide Felsenbeine sind an ihren Berührungsflächen abgeplattet und merkwürdigerweise entsprechend ihrer Hirn- und ihrer Basalfläche mit einander knöchern vereinigt, im übrigen dagegen durch eine dünne fibröse Schicht von einander isoliert. In Fall I fehlen beiderseits die Labyrinthfenster, die Schnecke ist abgeplattet, jedoch im übrigen in charakteristischer Gestalt erhalten. In Fall II ist beiderseits ein Schneckenrudiment in Form einer ovoiden Höhle im Knochen vorhanden, die gegen das gleichfalls defekte Mittelohr keinerlei Öffnung zeigt. Der übrige Teil des Labyrinthes, Vestibulum und Bogengänge, sind in beiden Fällen hochgradig missstaltet. In Fall I sind die fehlenden Bogengänge auf der einen Seite durch zwei unregelmäfsige, von einer centralen, dem Vestibulum entsprechenden Kavität ausgehende Buchten dargestellt. Auf der anderen Seite fehlen auch diese Buchten und ist überhaupt nur das Vestibulum in Form einer rundlichen Höhle vorhanden.

Am rechten Teilstück des Falles II findet sich das Vorhoffenster in Form einer 1,5 mm langen ovalen, durch Bindegewebe verschlossenen Öffnung. links fehlt das Vorhoffenster, beiderseits das Schneckenfenster.

Der innere Gehörgang und der Hörnerv sind im Fall I rudimentär erhalten, im Fall II fehlen beide. Über das häutige Labyrinth lässt sich nach dem Erhaltungszustand der Präparate in keinem Falle etwas

sicheres aussagen. Von einigem Interesse ist der Befund hyperplasierten Knochens an einigen Stellen (besonders an den cerebralen Flächen) der synotischen Ohrpaare.

Fall III und IV stimmen mit einigen der in meiner ersten Arbeit beschriebenen Fälle überein und repräsentieren einen mittleren Grad der Verschmelzung. Beide äusseren Ohren sind zu einem Doppelohr verschmolzen, desgleichen sind die Trommelfelle, Hammer und Amboss beider Teilstücke median vereinigt, die Tube und beide Steigbügel sind vorhanden, die letzteren zeigen Varietäten der Form, die auch sonst nicht allzu selten beobachtet werden.

Fall IV ist als Synotie bei einer einfachen Missbildung bemerkenswert: ich habe bisher keinen derartigen Fall gesehen, noch einen in der Literatur beschrieben gefunden. Auffallend ist der verhältnismäfsig geringe Missbildungsgrad der beiden Gehörorgane, obwohl von vorneherein der Grad der gegenseitigen Annäherung der beiden Gehörorgane bei der einfachen Aprosopie ein höherer sein musste als bei den syncephalen Doppelmissbildungen: bei den letzteren schiebt sich ja an der Rückseite ein voll entwickeltes, zumeist sogar in der Queraxe vergrössertes Antlitz ein, bei der Aprosopie bildet dagegen nur der Hinterkopf die Basis des synoten Ohres und dieser wurde im vorliegenden Fall IV sogar schmäler gefunden als in der Norm. Trotzdem zeigen die beiden Gehörorgane des einfachen Aprosopus einen geringeren Grad der gegenseitigen Annäherung als die Ohrteilstücke bei der Synotie an Doppelfrüchten. Ich möchte nun glauben, dass die bei der einfachen Missbildung und den Doppelmissbildungen verschiedene Lagerung der Felsenbeine folgendermafsen zustande kommt: Bei der einfachen Missbildung erfahren beide Gehörteile durch das Fehlen des Gesichtsskeletts eine Verlagerung gegen die Medianebene und unten: infolgedessen gelangen die beiden Schuppen an ihrem vorderen Kontour zu gegenseitiger Berührung, während die Längsaxen der beiden Pyramiden fast vollständig in unveränderter Richtung verbleiben. Die Pyramiden erscheinen lediglich um ihre Längsaxen nach vorne gedreht und diese Drehung drückt sich darin aus, dass in der Ansicht von oben sich die beiden inneren Gehörgänge rein nach abwärts erstrecken und in die Vertikalrichtung gerückt sind. Bei den Doppelmissbildungen geht die Aneinanderlagerung der synotischen Gehörorgane augenscheinlich nach einem anderen Mechanismus von statten: mit der gegenseitigen Annäherung der beiden Schläfenbeine kommt es infolge Drehung des Petrosa um ihre Queraxe zu einer vollkommenen Parallelstellung und Gegenüberstellung der beiden

lateralen (Paukenhöhlen-) Flächen der Pyramiden, event. sogar zu einer Spitzwinkelstellung derart, dass die Längsaxen beider Labyrinthe einen gegen die Kopfoberfläche geöffneten spitzen Winkel einschliessen und im einzelnen Fall die beiden Schnecken somit einander mehr genähert erscheinen, als das Vestibulum und die Bogengänge.

So kommt es, dass Fälle von Synotie beobachtet werden (Fall I und II meiner ersten Arbeit), in welchen infolge der hochgradigen gegenseitigen Annäherung beide Schnecken missbildet sind, während das Vestibulum und die Bogengänge noch ihre normale Gestalt bewahrt haben. Der Unterschied der Synotien bei einfachen und Doppelmissbildungen würde demnach darin gelegen sein, dass bei der medianen Annäherung der Teilstücke die Pyramiden im letzteren Fall sich an der Lageverschiebung des ganzen Gehörorganes mehr beteiligen als im ersteren.

Inwiefern neben den mechanischen Ursachen, die bei den synotischen Missbildungen des Labyrinthes unzweifelhaft die Hauptrolle spielen, auch noch andere Ursachen in Betracht kommen und welche diese Ursachen sind, ist aus den oben beschriebenen Fällen nicht klar zu ersehen. Die Lage der beiden Teilstücke ist jedenfalls schon frühzeitig fixiert.[1] Bleibt danach den beiden Labyrinthen zur Entwicklung genug Raum, so können normale innere Ohren resultieren, liegen dagegen beide unmittelbar aneinander, so hemmen sie sich in ihrem Grössenwachstum oder platten sich gegenseitig an den Berührungsflächen ab. In den hochgradigen Fällen können endlich die beiden Labyrinthe vollständig fehlen. Ausserdem besteht der Marchand'sche Satz, dass Missbildungen der äusseren Form sehr häufig mit den verschiedensten Missbildungen der Eingeweide kombiniert sind, vollständig zu Recht, sodass die sogenannten »Missgeburten« förmliche Fundgruben für Missbildungen des Blutgefässsystems, des Nervensystems u. s. f. darstellen. Dahin gehören die Befunde von Missbildung der nicht synotischen Ohren in Fällen von Doppelmissbildung (s. meine oben cit. Arbeit) und in derselben Richtung ist auch Fall VI (S. 249) des oben beschriebenen Materiales bemerkenswert: Hier ist es in einem Fall von Anencephalus zu einer asymmetrischen Verschiebung beider Petrosa gekommen und ausserdem sind die beiden genannten Knochen hochgradig missbildet: die äussere Form weicht vollkommen vom normalen Bau ab

[1]) So habe ich an einer Doppelmissbildung einer Katze (Janiceps asymmetros) von 11 mm Steiss-Scheitellänge schon eine typische Synotie entwickelt gesehen.

und im Inneren sind an der linken Seite überhaupt keine Räumlichkeiten zu finden, das Knochenstück ist vollkommen solide, an der rechten Seite sind nur Rudimente des Labyrinthes entwickelt. Leider hat der Erhaltungszustand des Präparates eine mikroskopische Untersuchung nicht zugelassen und die Frage, ob trotz dem Gehörnervendefekt ursprünglich irgend welche Abschnitte des Labyrinthes vorhanden gewesen und sekundär durch Knochen ausgefüllt worden sind, bleibt offen. Diesbezüglich ist Veraguth bei der Untersuchung des inneren Ohres eines Anencephalus zu einem interessanten Resultate gekommen: Das Ganglion spirale war vorhanden, während der Schneckennerv fehlte und vom epithelialen Anteil der Schnecke hatte sich genau nur das entwickelt, was mit dem Nerv selbst später nicht in direkte Berührung gekommen wäre, während die Zellen der Nervenendausbreitung selbst fehlten.

Literaturverzeichnis.

Alexander. Zur Anatomie der janusartigen Doppelmissbildungen mit besonderer Berücksichtigung der Synotie. Arch. f. Entwickelungsmechanik VIII. Bd., 1899.

Langer, C., Zur Anatomie des Gehörorganes doppelleibiger Missgeburten. Österr. mediz. Wochenschrift 1846, No. 21.

Panum, Beiträge zur Kenntnis der physiologischen Bedeutung der angeborenen Missbildungen. Arch. f. pathol. Anatomie Bd. 72.

Perls, Lehrbuch der allgemeinen Ätiologie und der Missbildungen 1879.

Politzer. Lehrbuch der Ohrenheilkunde, 4. Aufl., 1901.

Roux, W., Gesammelte Abhandlungen über Entwickelungsmechanik 1895, Bd. II.

Roux, Einleitung. Arch. f. Entwickelungsmechanik, Bd. I.

Veraguth, Über das innere Ohr bei Anencephalie. Neurologisches Centralblatt 1898, p. 530.

(Die übrigen Literaturnachweise sind im Autorenverzeichnis meiner oben genannten Arbeit enthalten.)

Bericht

über die

Leistungen und Fortschritte auf dem Gebiete der Ohrenheilkunde, der Rhinologie und der übrigen Grenzgebiete

im vierten Quartal des Jahres 1903.

Zusammengestellt von Professor Dr. Arthur Hartmann.

Anatomie.

397. Eschweiler. Zur Entwicklung des schallleitenden Apparates mit besonderer Berücksichtigung des Musculus tensor tympani. Mit 4 Tafeln und 6 Textfiguren. (Aus dem anat. Inst. in Bonn.) Arch. f. mikr. Anat. u. Entwicklungsgesch. Bd. 63, S. 150—196.

Der Verfasser hat sich zur Aufgabe gestellt, die Entwicklung des M. tensor tympani von der ersten Anlegung bis zur Erreichung eines dem definitiven Zustand ähnlichen Stadiums zu studieren. Als Material dienten 7 Schweineembryonen von 10,5 bis 53 mm Länge. Es ergab sich, dass im primitiven Zustande eine innige Beziehung des Musculus tensor tympani zu der Kaumuskulatur besteht, dass die Trennung dieser Zusammengehörigkeit aber zu einer Zeit erfolgt, wo im Paukenspanner noch keine muskulären Elemente vorhanden sind. Erst wenn die blastematöse Anlage des Tensor am Orte der Bestimmung angelangt ist, erfolgt die Entwicklung zum Muskel. Die Reihenfolge der Entwicklung ist derart, dass die oral gelegenen Teile des ersten Kiemenbogens zuerst die Entwicklung zur definitiven Form beginnen, während die aboral gelegenen Blastembezirke noch im primitiven Zustande verharren. Sehr deutlich ist das am Meckelschen Knorpel zu demonstrieren. Während also schon Kaumuskulatur differenziert ist, befindet sich die Anlage des M. tensor tympani noch im Blastemzustand und wandert als solche von der Kaumuskulatur weg. Wenn sie an ihrem Platz angelangt ist, so beginnt in ihr die Bildung der Muskelelemente in umgekehrter Entwicklungsrichtung, d. h. von aboralwärts nach oralwärts. Die Anheftung des Muskels an die Labyrinthkapsel geschieht erst sekundär; beim Embryo von 53 mm war zum erstenmal eine An-

heftung von Muskelfasern ans Labyrinth nachzuweisen. Das im späteren, reiferen Zustande noch nachweisbare Bindeglied zwischen dem Hammermuskel und der Kaumuskulatur ist der Musculus tensor veli palatini und seine bindegewebige Fortsetzung in die Paukenhöhle hinein bis zum Tensorbauch.

Des weiteren konnte an den Serienschnitten gezeigt werden, dass der Verlauf der Chorda tympani, wie wir ihn beim erwachsenen Tier sehen, ebenfalls sekundär auftritt. Bei den jüngsten Embryonen verläuft die Chorda direkt vom Nerv des zweiten Kiemenbogens zur Zunge. Durch das Auswachsen der Blastemsäule des ersten Kiemenbogens in der eben erwähnten Weise wird sie schleifenförmig aboralwärts ausgezogen. Dadurch wird ihr Abgang vom N. facialis nachträglich ein spitzwinkliger und ihre Bahn derjenigen des Meckelschen Knorpels und des Nervus lingualis genähert. Die Umbiegungsstelle der Schleife wird so ins Mittelohr verschleppt. Autoreferat.

398. Baum und Kirstein. Vergleichend anatomische Untersuchungen über die Ohrmuskulatur verschiedener Säugetiere. (Aus dem anatom. Inst. d. Tierärztl. Hochschule Dresden.) Anatom. Anzeiger Bd. 24, 1903.

Es wurde die Muskulatur bei Pferd, Esel, Rind, Schaf, Ziege, Schwein, Hund, Katze und Kaninchen untersucht und in jedem Falle festgestellt, welche Muskelgruppe dem beim Menschen solitären Muskel einer bestimmten Funktion nach entspricht. Es ergab sich, dass mit der höheren Entwicklung der Tierarten eine Reduktion, resp. eine Verschmelzung der Ohrmuskulatur einhergeht, bis beim Menschen der höchste Grad der Rückbildung zugleich mit der fast völlig fehlenden Beweglichkeit erreicht ist. Mehrere gute Abbildungen illustrieren die anatomische Beschreibung. Eschweiler (Bonn).

399. Weigner, K. Experimenteller Beitrag zur Frage vom zentralen Verlaufe des Nervus cochlearis bei Spermophilus citillus. (Aus dem anat. Inst. der böhmischen Universität Prag.) Arch. f. mikr. Anat. u. Entwicklungsgesch. Bd. 62, S. 251—262.

Da die ausführliche Arbeit in cechischer Sprache erschienen und demgemäfs für die Wissenschaft verloren ist, gibt W. ein etwas zu kurzes Resumé in deutscher Sprache. Es wurde beim Ziesel die frei in die Bulla tympanica hineinragende Cochlea teils mechanisch, teils durch Salpetersäure zerstört und später die Degeneration des Nervs nach Marchi oder Busch untersucht. Von den Schlussfolgerungen seien als die wichtigsten folgende angeführt: »Der Nervus cochlearis

breitet sich im Nucleus ventralis und im Tuberculum acusticum aus, die als seine ersten Endigungsbezirke betrachtet werden müssen. Aus diesen grauen Massen entspringt eine dorsale und eine ventrale Bahn. Zu der dorsalen Bahn gehören die Striae acusticae, verschieden von den Striae medullares des Menschen. Viel mächtiger ist die ventrale Bahn, nämlich das Corpus trapezoideum.«

Die Degeneration reichte über das primäre Neuron hinaus, was W. durch trophische Störungen erklären möchte. Eschweiler.

400. Le Double, Tours. Deux points d'anatomo-pathologie du conduit auditif osseux. La Presse oto-laryngologique Belge 1903, Heft 11.

I. Die äussere Öffnung des knöchernen Teils des äusseren Gehörganges an Yuwzäne-Schädeln ist entweder elliptisch mit horizontal liegender Achse (76,1 %), oder kreisrund (13,6 %), oder elliptisch mit vertikal oder schräg stehender Achse (1,8 %). Diese 3. beim Yuwzäne so seltene Form erscheint ungleich häufiger bei den amerikanischen Rassen und am häufigsten bei den Rassen, die die Schädel früher künstlich deformierten oder dies noch jetzt tun.

II. In 8,5 % amerikanischer Schädel (künstlich deformiert und normal) fanden sich Exostosen im äusseren Gehörgang. Es folgen in bezug auf Häufigkeit der Exostosen die Australier und Ozeanier, dann die Egypter, die afrikanischen Neger, die Asiaten, endlich mit 1,03 % die Yuwzäne.

Die Ursache der Exostosen bleibt wie die der Form der äusseren Öffnung des knöchernen Teils des äusseren Gehörganges dunkel.

Brandt (Strassburg).

Physiologie.

401. Schaefer, Karl und Guttmann, Alfred. Über die Unterschiedsempfindlichkeit für gleichzeitige Töne. Zeitschr. f. Psychol. u. Physiol. der Sinnesorgane Bd. 32, S. 87.

Während die Schwelle der qualitativen Unterscheidung unmittelbar aufeinander folgender Töne wiederholt Gegenstand gründlicher Untersuchungen gewesen ist, liegen bezüglich der Unterschiedsempfindlichkeit für gleichzeitige Töne bis jetzt nur vereinzelte Versuche vor.

Die Verfasser benutzten zunächst Edelmannsche Laufgewichtsgabeln zu ihren Versuchen. Sie bekamen dabei für g^1, d^2 und g^2 ungefähr 12—15 Schwingungen als Minimum der Tonhöhendifferenz, bei welcher die Zweiheit eben erkennbar wird. Das rasche, ungleichmäfsige Verklingen der Töne und die Schwierigkeit, die Gabeln immer gleich

stark anzuschlagen, erwies sich aber als sehr störend. Bei dem Appunschen Tonmesser (schwingende Metallzungen) waren die Obertöne störend. Besser ging es mit dem Sternschen Tonvariator. Aus den der Arbeit beigefügten 4 Tabellen — 4 musikalischen und psychophysisch geübten Beobachtern entstammend — ergab sich, dass die absolute Unterschiedsempfindlichkeit für gleichzeitige Töne erheblich geringer ist als für aufeinanderfolgende. In dem mittleren Teil der musikalischen Skala liegt die Zweiheitsgrenze bei einer Tonhöhendifferenz von 10—20 Schwingungen. In der eingestrichenen Oktave scheint die Unterschiedsempfindlichkeit am grössten zu sein.

Nach der Tiefe zu findet ein deutliches Steigen der Schwelle statt; die Beobachtungen sind aber bei den tiefen Tönen wegen ihrer Schwäche unzuverlässig. Von der eingestrichenen Oktave bis d^3 zeigt die Empfindlichkeit eine noch nicht sehr ausgesprochene Tendenz zur Abnahme, weiter aufwärts geht es aber dann rapid, denn Gabel-Zweiklänge aus der oberen Hälfte der vier- und dem Anfange der fünfgestrichenen Oktave wie $3200 + 3840$, $3840 + 4000$, $4000 + 4800$, bei denen die Differenz der Schwingungszahlen in die Hunderte geht, erscheinen durchaus als ein Ton.

Es wäre nach Ansicht des Referenten höchst wichtig, diese interessanten Beobachtungen aus dem Gebiet der Physiologie des Gehörs bei vorkommenden Fällen von Diplacusis dysharmonica sich ins Gedächtnis zurückzurufen. Dreyfuss (Strassburg).

402. Frey. Weitere Untersuchnngen über die Schallleitung im Schädel. Ztschr. f. Psychol. u. Physiol. der Sinnesorgane Bd. 33, S. 355.

Die vorliegende Arbeit bildet in gewissem Sinne eine Korrektur der früheren, in obiger Zeitschrift (Bd. 28) erschienenen und in dieser Zeitschrift referierten Untersuchungen des Verfassers.

Frey glaubte damals das Phänomen, dass die Töne einer am mazerierten Schädel in den Gehörgang eingeschraubten Stimmgabel in der gegenüberliegenden Felsenbeinpyramide am intensivsten gehört wurden, darauf zurückführen zu müssen, dass die Pyramide das grösste kompakte Knochenmassiv am Schädel darstelle.

In seinen jetzigen Versuchen befestigte F. die Stimmgabel am Hinterhaupt, etwas unterhalb der Lambda-Fontanelle in der Medianlinie und er fand: Die höchste Intensität und zwar höher als an irgend einer anderen untersuchten Stelle, ja sogar eine höhere als in der unmittelbaren Umgebung der Eintrittspforte des Schalles, war an dem

Punkte zu beobachten, der etwa $2\,^1/_2$ cm über der Glabella so liegt, dass er dem Punkte, an welchem der Schall erregt wurde, diametral gegenüber sich befindet.

Es ist also eine Eigentümlichkeit des Schädels, dass sowohl ein von der Pyramide als ein vom Hinterhaupt ausgehender Schall die diametral gegenüberliegende Stelle des Schädels in das lebhafteste Schwingen versetzt. Die dazwischen liegenden Punkte sind in diesem Sinne minderwertig. Am schwächsten ist im allgemeinen der Schall in der auf die Einfallsrichtung senkrecht durch die Schädelmitte gelegten Ebene.

Die Versuche ergaben dasselbe Resultat, wenn der Mikrophonstift statt wie bisher senkrecht zur Schädeloberfläche, in einem trepanierten Schädel parallel zur Oberfläche eingesetzt wurde. Dreyfuss.

403. Exner, S. und Pollak, Jos. Beitrag zur Resonanztheorie der Tonempfindungen. Zeitschr. f. Psychol. u. Physiologie der Sinnesorgane Bd. 32, S. 305.

Die Versuche gingen darauf hinaus, zu prüfen, ob die dem Hören eines Tones zu grunde liegenden mechanischen Vorgänge jene Charaktere enthalten, welche den physikalischen Erscheinungen des Mitschwingens eigentümlich sind. Die Art der Anordnung der Versuche, welche an drehenden Stimmgabeln vorgenommen wurden, lässt sich ohne Beigabe der Illustrationen nicht erklären, muss deshalb dem Originalstudium vorbehalten bleiben.

Die Resultate stehen im Einklang mit der Helmholtzschen Mitschwingungstheorie. Sie lauten:

1. Die in einem Tonwellenzug periodisch wiederkehrende Verschiebung um eine halbe Wellenlänge erzeugt eine Empfindung, welche sich von der durch Schwebungen erzeugten nicht unterscheiden lässt.

2. Ein Tonwellenzug, in dem die genannten Phasenverschiebungen in genügender Frequenz vorhanden sind, erzeugt eine Tonempfindung von geringerer Intensität, als derselbe Tonwellenzug, wenn er von jenen Phasenverschiebungen frei ist.

3. Der Gehörseindruck, den ein mit den genannten Phasenverschiebungen versehener Tonwellenzug verursacht, sinkt in seiner Intensität nicht nur wenn die Elongation seiner Schwingungen kleiner wird, sondern auch wenn die Anzahl der Verschiebungen in der Zeiteinheit steigt.

4. Diese Abnahme der Intensität kann bis zur Unmerklichkeit des Tones führen. Dreyfuss.

404. Fetzer. Über die Widerstandsfähigkeit von Klängen, insonderheit von Vokalklängen, gegenüber schädigenden Einflüssen Pflügers Archiv Bd. 100, S. 298.

Die vorliegenden, für den Ohrenarzt höchst interessanten Versuche schliessen sich an die bekannten Untersuchungen von Oskar Wolf über die Tonstärkeverhältnisse der einzelnen Sprachlaute an. Es ist ja eine bekannte Erscheinung, die wir sozusagen täglich machen können, dass wir von einer herannahenden Musikkapelle bereits in weiter Ferne die tiefen Instrumente hören können, während in der Nähe uns deren Schallstärke durchaus nicht auffällt, im Gegenteil unser Ohr gerade durch die höherliegenden, die Melodie spielenden Instrumente gefesselt wird.

Die Versuche Fetzers erstreckten sich auf:

A. Abschwächung von Vokalklängen durch die freie Luft. Es wurde festgestellt, in welcher Entfernung der auf einen bestimmten Ton gesungene Vokal überhaupt noch gehört wird und in welcher Weise die Luft im stande ist, den Charakter des Vokals anzugreifen und zu verändern. Es ergab sich: Von den gleichen laut gesungenen Vokalen besitzt die grösste Widerstandsfähigkeit das A; dann folgt das O, weiter E, I und zuletzt U. Aber schon bei Entfernungen, bei denen die subjektiven Tonstärken der gesungenen Vokale noch lange nicht bis zum Schwellenwert herabgedrückt waren, bei denen man also noch einen Klang hörte, sind die den betreffenden Vokalcharakter bedingenden Momente, also die in dem Vokalklang enthaltenen Töne von bestimmter Höhe, seien es nun durch Resonanz verstärkte harmonische Obertöne, oder selbständige Mundtöne harmonischer oder unharmonischer Natur merklich zerstört oder aufgehoben. Eine alleinige Ausnahme macht das A; ihm folgen in der Resistenz O, E. I, U.

B. Abschwächung von Vokalklängen durch feste Gegenstände und Luft. Während die Versuche zu A auf der Landstrasse ausgeführt wurden, wurde für dieses Experiment eine Reihe von Zimmern im Tübinger physiolog. Institut gewählt; die Türen wurden verschlossen und mit Wollstoffen verhängt. Die Resultate waren die gleichen wie im ersten Versuch.

C. Abschwächung von Klängen durch poröse Medien und durch Luft. Das Instrument war eine Violine. Die Art der Versuchsanordnung möge man im Original ansehen. Auch hier ergab sich, dass die tiefen Töne der Violine noch in grösserer Entfernung

gehört werden konnten als die hohen oder, was dasselbe ist, dass bei unveränderter Entfernung zwischen Hörer und Spieler die von letzterem in gleicher subjektiver Stärke gespielte aufsteigende Tonleiter vom g der g-Saite bis zum g der e-Saite von ersterem in gleichmäfsigem Decrescendo gehört wurde.

D. Abschwächung von Vokalklängen durch poröse Medien und durch Luft. Es ergaben sich hier dieselben Verhältnisse wie bei den Versuchen in Luft allein; also die Resistenzfähigkeit des Vokals A und die geringere von O, E, I und U. Den Schluss der Arbeit bilden.

E. Versuche über die Beziehungen der Stärke (objektiven Energie) und der Lautheit (subjektiven Empfindung) von Klängen. Die Art der Versuchsanordnung muss im Original nachgesehen werden. Dreyfuss.

405. Emanuel, G. Über die Wirkung der Labyrinthe und des Thalamus opticus auf die Zugkurve des Frosches. Pflügers Arch. Bd. 99, S. 363.

E. liess auf dem Fick-Helmholtzschen Pendelkymographion die Zugkurve der Beine eines senkrecht aufgehängten Frosches aufschreiben. Es ergaben sich da bestimmte Unterschiede in der Zugkurve des normalen Tieres und des Tieres, dem Gehirn und Rückenmark zerstört waren. Erstere nennt E. die Tonuskurve, letztere die Leichenkurve. Nach Zerstörung beider Labyrinthe trat die Leichenkurve auf. Bei einseitiger Labyrinthzerstörung ergab sich für beide Beine eine Mittelstellung zwischen Tonus- und Leichenkurve. E. hat dann schichtweise das Zentralnervensystem abgetragen; die Entfernung des Grosshirns verstärkte den Reflex (infolge Ausfalls der Hemmungen), aber bereits die Fortnahme des Thalamus opticus liess die Leichenkurve auftreten. Es ist also mit grosser Wahrscheinlichkeit anzunehmen, dass (beim Frosch!) die Bahnen, welche von dem Endapparat des N. octavus zum Rückenmark führen, auf einem Umweg durch den Thalamus opticus hindurchgehen. Dreyfuss.

406. Exner. Über den Klang der eigenen Stimme. Zentralblatt f. Physiol. 1903, S. 488.

Die eigentümliche Beobachtung, dass wir aus einem Phonograph die Sprache unserer Bekannten wiedererkennen, unsere eigene Sprache aber uns fremd erklingt, muss uns zu der Annahme führen, dass wir unsere eigene Sprache während unseres ganzen Lebens anders, also mit

einer anderen Klangfarbe, hören, als wie die von uns Angesprochenen. Die sehr naheliegende Erklärung für die Veränderung des Timbres ist wohl dadurch gegeben, dass der Sprechende seine Stimme nicht nur durch die Luft, sondern auch durch die zwischen den Sprachorganen und der Gehörschnecke gelegenen Anteile seines eigenen Körpers hört.

Dass die Art und die Gestalt der schalleitenden Substanz einen Einfluss auf die Klangfarbe ausübt, ist bekannt und Exner beweist dies durch einen einfachen Versuch. Eine Holzleiste nimmt ein Intonierender zwischen die Zähne und hält sie mit beiden Händen fest; der Beobachter nimmt das andere Ende von Zeit zu Zeit in den Mund und hält sich beide Ohren zu. Klemmt er das Ende mit den Zähnen fest, so klingen die Töne des Sängers dem Beobachter ganz anders, als wenn er (der Beobachter) die Töne nur mit zugehaltenen Ohren ohne Zahnkontakt hört. Statt mit den Zähnen die Leiste festzuklemmen, kann der Beobachter ihr vorderes, dementsprechend geformtes Ende sich auch auf die Haut über dem Schildknorpel am Halse auflegen.

Dreyfuss.

407. Möller, Jörgen, Kopenhagen. Kritische Bemerkungen zum Aufsatze des Herrn Prof. A. Barth über Täuschungen des Gehörs in Bezug auf Tonhöhe und Klangfarbe. A. f. O. Bd. 58, S. 211.

M. hält im Gegensatz zu Barth (A. f. O. Bd. 57, S. 52) nach zahlreichen an Sängern und an seiner eigenen Person vorgenommenen Experimenten an seiner Ansicht fest, dass bei dem bekannten stimmphysiologischen Versuch von Spiess der mit geschlossenen Lippen gesummte Ton beim Zuhalten der einen Nasenseite tatsächlich tiefer wird, und stimmt der von Gutzmann und Bukofzer gegebenen Erklärung bei. Wo eine Veränderung in der Tonhöhe ausbleibe, sei dies durch das unwillkürliche Bestreben der betreffenden Versuchsperson zu erklären, die Tonhöhe sofort zu regulieren. Haenel (Dresden).

Allgemeines.

a) Berichte und allgemeine Mitteilungen.

408. Grunert und Schulze, Halle. Jahresbericht über die Tätigkeit der Kgl. Universitäts-Ohrenklinik zu Halle a. S. vom 1. April 1902 bis 31. März 1903. A. f. O. Bd. 59, S. 169.

Nach den üblichen statistischen Zusammenstellungen folgt der ausführliche Bericht dreier interessanter geheilter Fälle. Im ersten Fall, Cholesteatom mit Labyrintherkrankung gaben weder die genaue Beobachtung des wechselvollen Krankheitsverlaufes nach der Totalaufmeisselung

noch auch die späteren mehrfachen explorativen Operationen einen klaren Aufschluss darüber, welche intracranielle Komplikation hier die bedrohlichen Symptome verursacht hatte. Wahrscheinlich hatte eine wandständige Sinusthrombose vorgelegen, die bei der Sinusoperation infolge der starken Blutung nicht nachzuweisen war. Bemerkenswert war auch, dass trotz ausgedehnter Labyrintherkrankung sowohl vor als nach der Labyrinthoperation C verstärkt in das sprachtaube Ohr gehört wurde.

Der zweite Fall wurde für eine nach Entfernung des primären Krankheitsherdes im Warzenfortsatz und nach Entleerung eines extrasinuösen Abszesses spontan abgeheilte Sinusthrombose angesehen.

Der dritte Fall betraf ein Kind mit leichter akuter Mittelohrentzündung, das nebenher an Bronchopneumonie mit Gehirnerscheinungen litt, welche eine otogene Meningitis vorgetäuscht hatten.

Von den 8 im Berichtsjahr vorgekommenen Todesfällen werden 5 ausführlich mitgeteilt. Das nähere ist im Original einzusehen.

Haenel.

409. Haug, München. Jahresbericht über die im Jahre 1902 auf der Königl. Universitäts-Ohrenpoliklinik in München zur Behandlung gelangten Ohrenkrankheiten. A. f. O., Bd. 59, S. 314.

Tabellarische Übersicht über das Material der Poliklinik im angegebenen Zeitraum. Haenel.

410. Spira, R., Krakau. Bericht über die Tätigkeit des rhino-otiatrischen Ambulatoriums des israelitischen Spitales in Krakau in den ersten 4 Monaten seines Bestandes, d. i. in der Zeit vom 24. August bis zum 31. Dezember 1902. A. f. O. 1903, Nr. 8.

Im Anschlusse an seinen Bericht befürwortet V. die frühzeitige Paracentese des Trommelfells bei der Otitis med. acuta und spricht sich gegen die von Zaufal und dem Ref. empfohlene exspektative Behandlung aus, die er als »nachteilig« und als »einen Rückschritt« bezeichnet. Man sollte meinen, dass nur derjenige ein solch scharfes Urteil über ein durch langjährige Beobachtung an einem grossen klinischen Materiale erprobtes Verfahren fällen dürfte, der auch in der Lage ist, über eigene Versuche mit der bekämpften Behandlungsweise zu berichten. So lange Verf. dies nicht thut, fällt der Vorwurf des »ungerechtfertigten Vorgehens« auf ihn selbst zurück. Piffl (Prag).

411. Urbantschitsch, Ernst. Kasuistische Mitteilungen. Wiener klin. Wochenschrift Nr. 45, 1903.

1. Sprengung der Chorda tympani infolge einer tubaren Injektion des mittleren Ohres. Die Veröffentlichung zeigt lediglich die Unzweck-

mässigkeit dieses Verfahrens und hätte U. durch eine einfache Injektion vom Gehörgang aus zweifellos ebenso Heilung erzielt. 2. Emphysem des Trommelfells. Nach Katheterismus Auftreten von 2 Blasen durch Abhebung des Epithels, eine über dem Processus brev., die andere im hinteren unteren Quadranten. 3. Chronische Myringitis mit Spaltung des Trommelfells parallel seiner Oberfläche. Schwere Kokainintoxikation.

Diese Krankengeschichten zeigen hauptsächlich, was das Ohr alles therapeutisch auszuhalten hat. Ob aber gerade derartige Veröffentlichungen in einer Zeitschrift für praktische Ärzte zweckmässig sind, erscheint Ref. zum mindesten sehr fraglich. Wanner (München).

b) Allgemeine Pathologie und Symptomatologie.

412. Braunstein, J., München. Über den Einfluss des Telephonierens auf das Gehörorgan. A. f. O., Bd. 59, S. 240.

Diese Frage wird hier erstmals an einem grösseren Material behandelt. Die an 160 Beamten und Telephonistinnen des Münchener Fernsprechamtes vorgenommenen Untersuchungen erstreckten sich hauptsächlich auf den otoskopischen Befund, die Prüfung mittelst Flüstersprache, die Bestimmung der oberen und unteren Tongrenze; doch wurde auch der Webersche, Schwabachsche, Rinnesche und Gellésche Versuche ausgeführt. Die Untersuchungen ergaben mit Sicherheit, dass bei Verwendung der neuen Apparate und des in München eingeführten Umschaltungssystems auch das berufs- oder gewohnheitsmässige Telephonieren einen schädigenden Einfluss auf ein gesundes Gehörorgan nicht ausübt; der Nachweis eines schädigenden Einflusses auf bereits erkrankte Gehörorgane konnte nicht erbracht werden; doch erscheint dem Autor sein Material für Entscheidung dieser Frage zu klein. Schwere Schädigungen können durch elektrische Entladungen bei Gewittern das gerade telephonierende Gehörorgan treffen (bei Verwendung von Oberleitung); indessen scheinen auch diese Schädigungen bei entsprechender Behandlung keine dauernden nachteiligen Folgen nach sich zu ziehen. Über eine Ermüdung oder Abnahme des Hörvermögens wurde in keinem Falle, auch nicht nach stundenlangem Dienste geklagt; im Gegenteil in fast allen Fällen erklären die Untersuchten, dass das zum Telephonieren benutzte Ohr durch den Dienst an Hörschärfe, für die telephonische Sprache wenigstens, gewonnen habe. Die Behauptung, dass der berufsmässige Gebrauch des Telephons eine Überreizung des Nervensystems zur Folge haben müsse, wird durch die Untersuchungen Braunsteins entkräftet. Br. will die Anstellung im

Telephondienst von dem Besitz völlig normaler Gehörorgane abhängig gemacht haben. Haenel.

413. Alexander, Wien. Contribution à la pathologie et à l'histologie pathologique des maladies des oreilles au cours de la leucémie. Arch. internat. d'otol. etc., 1903, S. 1185.

Siehe Bd. 45, p. 394. Oppikofer (Basel).

414. Cagnola, Dr. A., Mailand. Ein Fall von durch Jodkalium bedingter Ototoxie. Archivio italiano di otol. etc., Bd. XII. 4. Heft.

Unter den frühzeitig bei mässigem Gebrauch von Jod bei einem 41jährigen Manne entstandenen Erscheinungen von Jodismus, traten besonders seitens des Gehörorgans Störungen ein, die sich durch Schwerhörigkeit, Ohrensausen und Schwindel kundgaben. Die otoskopische Untersuchung ergab das Vorhandensein einer akuten katarrhalischen Mittelohrentzündung. Uhr durch Knochenleitung nicht wahrnehmbar.

Verf. glaubt, dass in diesem Falle das Jod nicht nur auf die Mittelohrschleimhaut einen reizenden Einfluss übte, sondern auch als eigentliches Ohrgift auf das Labyrinth ähnlich wie Chinin, Salicylsäure etc. wirkte, wie man in diesem Falle aus dem Schwund der Knochenleitung schliessen kann. Rimini (Triest).

415. Gutzmann, H. Über die Kompensation der Sinne. Wiener med. Presse Nr. 46, 47, 48, 49, 1903.

Bei der Sprachbewegung üben drei Sinne ihre gemeinschaftliche Tätigkeit aus, das Gefühl, das Gehör und das Sehen; besonders letzteres ist von grosser Wichtigkeit; zu seiner Ausnützung bedient man sich des Spiegels.

G. führt einen Fall einer Hysterika an, bei welcher erst durch das Sehen der Bewegungen der Stimmbänder im Kehlkopfspiegel eine völlige Aphonie zum schwinden gebracht wurde. Besonders wertvoll ist die Benutzung des Spiegels bei der motorischen Aphasie. Sein Gebrauch ist namentlich auch bei der Bildung der Zischlaute sehr zweckmässig, indem das Kind Gefühl und Gesicht verbindet. Ausserdem verwendet G. mit Erfolg bei choreatischen Sprachstörungen und bei Stotterern den Spiegel. Es handelt sich überall nur um die beste Ausnützung der normaler Weise stets vorhandenen Sinneskompensationen.

Namentlich bei Taubstummen empfiehlt G. neben den Gehörresten das Auge ausgiebig zu benutzen wie Bezold angegeben hat. Die Taubstummen sind aber in dieser Hinsicht ungünstig daran, da die

Untersuchungen der städtischen Taubstummenanstalt in Berlin ergeben haben, dass $35^1/_2\,^0/_0$ der Kinder Sehstörungen hatten; 29mal war Astigmatismus festgestellt worden.

Das 4. Kapitel handelt von den taubstummen Blinden. Offenbar ist in diesen Fällen der Tastsinn der einzige Weg, auf dem dieselben mit der Aussenwelt in Verkehr treten. Wanner.

416. Okunew, W. N., Prof. Über die Häufigkeit der gleichzeitigen Erkrankungen des Ohres, der Nase, des Rachens und Nasenrachenraumes bei Soldaten. Wojenno Medicinski Shurnal, Bd. CLXXIX, S. 80—91.

Bei genauer Untersuchung von 400 ohrenkranken Soldaten fand O. bei 219 (54,7 %) einen allgemeinen chronischen Katarrh der Nase, des Rachens, Nasenrachenraumes und der Tuben. Ausserdem hatten 83 Patienten (20,75 %) adenoide Vegetationen am Nasenrachendache und in der Nähe des Ostium pharyngeum der Tuben. Fast alle übrigen, nicht ohrenkranke Soldaten litten ebenfalls an verschiedenen Affektionen der Nase, des Rachens und Nasenrachenraumes, durch deren prophylaktische Behandlung sich die meisten Ohrerkrankungen wahrscheinlich vorbeugen liessen. Als zweckmässigste Behandlungsmethode der chronischen submukösen und hypertrophischen Rhinitis und Pharyngitis bei Soldaten empfiehlt O. verschiedene Ätzungen und Ausschabungen. Durch diese prophylaktische Therapie würden die Soldaten auch ein intelligenteres Äussere bekommen. Sacher (Petersburg).

417. Pollak, J. Die Beziehungen der Zähne zum Ohre. Separat-Abdruck aus dem Handbuch der Zahnheilkunde von Dr. J. Scheff, Wien 1902, Hölder.

Die Beziehungen zwischen Zähnen und Ohr resultieren aus der Nachbarschaft des Unterkieferastes mit dem Gehörgange (Karies, Fraktur), häufiger aus der gemeinschaftlichen Nervenversorgung. Besonders Erkrankungen der unteren Molares erzeugen Fernwirkung im Ohr. Auf sympathischem Wege können von kariösen Zähnen aus Reizungen des Plexus tymp. und Trophoneurosen in der Paukenhöhle (exsudative Katarrhe, Mittelohreiterungen) entstehen. Viel wichtiger sind die Reflexneuralgien. Otalgia nervosa ex dente carioso und Dentalgia nervosa vom Ohr aus. Da Zahnschmerzen häufig bei intakten Zähnen vom Ohr ausgelöst werden, soll der Zahnarzt »mit der Handhabung des Ohrspiegels wenigstens insoweit vertraut sein, um eine entzündliche Erkrankung des Ohres, wenn auch nur mit Wahrscheinlichkeit, konstatieren zu können«. P. gibt zu diesem Zweck eine kurze Anleitung zur Untersuchung des Ohres. Brühl (Berlin).

418. v. Bechterew, W. Über halluzinatorisches Irresein bei Affektionen des Gehörorgans. Monatsschr. f. Psychiatrie u. Neurologie, Bd. XIV, Heft 3. Sept. 1903.

Die psychischen Störungen, welche im Gefolge von Gehörkrankheiten auftreten, behandelt v. B. unter sorgfältiger Berücksichtigung der Literatur und auf grund zweier ausführlich mitgeteilter eigener Beobachtungen.

Die Psychose, die sich unter Einfluss von Erkrankungen des Ohres entwickelt, äussert sich durch Gehörshalluzinationen mit nachfolgenden, grösstenteils episodischen Sinnestäuschungen im Gebiete anderer Organe. Die Kranken bewahren häufig ihre Selbstkritik gegenüber ihren Halluzinationen; in anderen Fällen werden aus den Halluzinationen Wahnideen entwickelt, wobei der Ursprung der Halluzinationen von den Kranken auf bestimmte Einflüsse der Umgebung zurückgeführt wird.

Die Krankheit unterscheidet sich von der sogenannten halluzinatorischen Verwirrtheit dadurch, dass die Sinnestäuschungen sich zunächst in einem Sinnesorgan (dem Ohre) entwickeln und in andern Organen erst später, und auch da meist episodisch hinzukommen. Dabei fehlen Verwirrung des Bewusstseins und Störungen der Ideen-Association.

Die Heilung hängt meist ab von der Möglichkeit der Besserung oder Beseitigung des Grundleidens im Gehörorgan. Körner.

419. Capgras, J. Relations des maladies unilaterales de l'oreille avec les hallucinations de l'ouie. Arch. de Neurologie 1903, S. 500.

Kurz nach der Menopause erkrankt eine 52jährige Frau an einer typischen schweren Melancholie. Neben schreckenden Visionen bestehen häufig Gehörstäuschungen; eigentümlicherweise werden die beschimpfenden und drohenden Zurufe nur vom linken Ohre gehört. Es wird deshalb in der Anstalt eine otoskopische Untersuchung vorgenommen: das rechte Ohr zeigt normale Verhältnisse, im linken findet sich ein Ceruminalpfropf. Nach Ausspritzen desselben schläft Patientin in der darauffolgenden Nacht zum erstenmale wieder ruhig, und in den folgenden Tagen gehen die Gehörstäuschungen sowie alle übrigen Symptome der Melancholie rasch und vollständig zurück. Oppikofer.

420. Treitel, Dr., Berlin. Bemerkungen zu der Abhandlung des Herrn Priv.-Dozenten Dr. Alt: Über Störungen des musikalischen Gehörs. M. f. O. 1903, Nr. 9.

Verf. ist der Ansicht, dass bei der Diplacusis monauralis neben der Nervosität des betroffenen Individuums auch objektive Veränderungen

am Mittelohr ätiologisch in Betracht kommen. Solche Fälle heilen dann nach Behandlung des Ohres aus. Piffl.

c) Untersuchungs- und Behandlungsmethoden.

421. Ricard (d'Alger). De l'éclairage par l'acétylène en oto-rhino-laryngologie. Arch. internat. d'otol. etc. 1903, S. 1244.

Denjenigen Ärzten, denen nicht ein elektrischer Anschlussapparat zur Verfügung steht, empfiehlt R. als Beleuchtungsquelle die von A. Barthez angegebene Acethylenlampe. Dieselbe ist leicht zu handhaben, geruchlos und ungefährlich. Oppikofer.

422. Collet, M., Lyon. De la Salpingoscopie. Lyon médical Nr. 46, 1903.

Verfasser benutzt mit Vorteil das Valentinsche Salpingoskop zur genauen Besichtigung einzelner Teile der Nase, der eröffneten Kieferhöhle, des Rachenraumes. Oppikofer.

423. Brühl, G., Dr., Berlin. Die Ohrenspritze. Die ärztliche Praxis, 1903, Nr. 22 u. 23.

Um der skrupellosen Anwendung der Ohrenspritze bei allen möglichen Ohrenbeschwerden vorzubeugen, weist B. auf die Gefahren hin, welche eine nicht aseptische Ausspülung des Ohres hervorbringen kann (z. B. bei Verletzungen des Ohres). Zur Benutzung der Ohrenspritze bestehen Indikationen und Kontraindikationen. Die Ohrenspritze darf erst dann benutzt werden, wenn die Untersuchung des Ohres mit dem Reflektor die Notwendigkeit erweist. B. benutzt eine Stempelspritze mit Klingerit als Kolbenmasse; die Spritze wird in Alc. absolutus aufbewahrt. Brühl.

424. Okunew, W. N., Prof. Pyoctaninum aureum et coeruleum bei akuten und chronischen Mittelohreiterungen. Medizina 1892. September.

Nach mehreren bakteriologischen Vorversuchen, die eine zweifellose antibakterielle Wirkung der Pyoctaninpräparate ergeben haben, versuchte O. dieselben auch klinisch zu verwerten. Im ganzen wurden 49 Fälle behandelt: 37 mit chronischen und 12 mit akuten Mittelohreiterungen. Beide Präparate wurden in wässeriger Lösung (das gelbe in einer Konzentration von 1 : 1000—1 : 100, das blaue 1 : 200) und in Tropfenform angewandt; die Instillation der Tropfen erfolgte 2 mal täglich.

Von unangenehmen Nebenerscheinungen bei der Pyoctaninbehandlung wurden in einigen seltenen Fällen entzündliche Verengerung des

Gehörganges, Schmerzen im Ohre und Kopfschmerzen beobachtet. Das gelbe Pyoctanin verdient den Vorzug, da es weniger reizt, die Gewebe nicht so stark verfärbt und die Besichtigung des Trommelfells weniger stört als das blaue. Sacher.

425. Urbantschitsch, Ernst, Dr.. Wien. Über Thigenol bei Erkrankungen des Gehörorganes. M. f. O. 1903, Nr. 11.

U. verwendete Thigenol bei chronischer Mittelohreiterung mit wechselndem Erfolg. Bei akuter eitriger Mittelohrentzündung wurden durch die anämisierende, resorptionsbefördernde Wirkung des Mittels die Schmerzen vermindert, die Paracentese konnte vermieden werden. Entzündungen des äusseren Gehörganges wurden geheilt, Ekzeme der Ohrmuschel gebessert. In einem Falle von chronischer cholesteatomatöser Mittelohreiterung seit Kindheit verschwand das Cholesteatom und die Eiterung und die Kopfschmerzen hörten auf. Das Thigenol wurde in einer Konzentration von 10—20 % in Lösung mit Glyzerin und Wasser und Alkohol, ferner als Salbe und als Pulver angewendet.

Piffl.

426. Fink, E., Dr., Hamburg. Aristol in der Rhinologie und Otologie. Die Heilkunde Bd. VII, 1903.

Günstige Behandlung von 55 Fällen von Rhin. nervosa durch Einblasung von Aristol in die Kieferhöhle. Auch bei chronischer Mittelohreiterung ist das Aristol der Borsäure überlegen. Brühl.

427. Stolz, M. Zur Scopolamin-Morphinnarkose. Wiener klin. Wochenschr. Nr. 41, 1903.

Solange es nicht gelingt ein gleichmäfsig wirkendes Skopolaminpräparat herzustellen, das in konstanter berechenbarer Weise die Nebenwirkungen der Morphiumvergiftung in Bezug auf die Atmung hemmt, muss diese Narkose ein Versuch bleiben, der um so gefährlicher ist, je grössere Dosen dabei zur Verwendung gelangen. Das hauptsächlich wirksame ist das Morphin. St. kommt zu dem Schlusse, dass die mit der Skopolamin-Morphininjektion erreichte Narkose sowohl in Bezug auf die Tiefe als auf die Regelmäfsigkeit des Eintritts mit der Inhalationsnarkose in keiner Weise zu wetteifern vermag. Wie St. aus der Literatur zusammenstellte, konnten von 465 Patienten ungefähr 309 durch die Injektion allein anästhesiert werden, alle anderen bedurften noch der Inhalationsnarkose. Eine Mortalität von 0,6 % dürfte auch nicht besonders ermutigend sein. Ausserdem zeigte ein Patient ausserordentlich tiefe, 9 leichtere Asphyxien, oft wurde Herzschwäche wahrgenommen. Wanner.

428. Bloch, E., Prof. Dr. (Freiburg i. B.). La narcose scopolaminique en oto-chirurgie. La presse oto-laryngologique Belge 1903, Heft 12.

Nach eingehender Schilderung seiner Erfahrungen mit der Scopolamin-Narkose prophezeit B. dieser Narkose eine gute Zukunft.

Brandt.

d) Taubstummheit.

429. Siebenmann, F., Prof., Basel. Beiträge zur Kenntnis der Labyrinthanomalien bei angeborener Taubstummheit. Verhandl. der naturforsch. Ges. in Basel. Band XVI.

Nach den neueren anatomischen Befunden Alexanders und Siebenmanns kommt weder den beiden Vorhofsäckchen noch den Bogengängen irgend welche akustische Bedeutung zu, und es muss die Perceptionsstelle für die Geräusche wie für die Töne in die Schnecke — speziell ins Cortische Organ — verlegt werden.

Als »offenbar recht häufige Art der intrauterinen Genese der Schwerhörigkeit resp. Taubheit und Taubstummheit« wurden ferner gefunden: Collapszustände im Labyrinth, welche genau beschrieben werden. Die Ursache für dieselben dürfte »in dem räumlichen Missverhältnis zwischen einem primär zu gross angelegten Labyrinthbläschen und dem in normalen Grenzen sich haltenden knöchernen Gehäuse« zu suchen sein.

Brühl.

430. Brühl, G., Dr., Berlin. Das Hörvermögen der Taubstummen. Deutsche Ärzte-Zeitung 1903, Heft 6.

Kurze literarische Übersicht und Veranschaulichung des Hörvermögens der Taubstummen an schematischen Schneckenbildern. B. untersuchte mit Hartmann 116 Taubstumme der städt. Taubstummenschule Berlin; 9 Taubstumme waren nicht zu untersuchen. Von 107 Taubstummen waren 44,9 % taubgeboren, 43,9 % waren totaltaub, 56,1 % hatten Hörreste für Töne, in 32,8 % waren dieselben im Unterricht verwertbar, 20,5 % hatten Wortgehör. Geprüft wurde mit der Sprache und den Tönen C, c, c^1, c^3, c^4, a^1—a^2 in der Kontinuität, Galtonpfeife.

Brühl.

431. Váli, Ernst, Dr., Budapest. Über den Wert der Hörübungen bei Taubstummen. M. f. O. 1903, Nr. 11.

V. hat im Auftrag des ungarischen Unterrichtsministeriums in der Taubstummenanstalt zu Vácz die ein Jahr hindurch mit Hilfe der methodischen Hörübungen nach Bezold und Urbantschitsch unterrichteten Zöglinge untersucht und festgestellt, dass die Schüler, die zu

Beginn des Unterrichts nur Gehörspuren aufwiesen, nach einem Jahre sämtlich Vokalgehör besassen. Die Schüler mit Vokalgehör hatten teilweise Wortgehör erlangt, einzelne auch Sprachgehör. Die Erfolge der Hörübungen konnten also als günstige bezeichnet werden. V. empfiehlt deshalb die Vornahme der Hörübungen bei Taubstummen nach der kombinierten Bezold-Urbantschitschschen Methode zur Rettung bezw. Besserung der vorhandenen Hörreste. Piffl.

Äusseres Ohr.

432. Gersuny. Über einige kosmetische Operationen. Wiener med. Wochenschr. Nr. 48, 1903.

1. Verkleinernng der Ohrmuschel. G. excidiert aus dem knorpeligen Teil der Ohrmuschel vom Lobulus an bis nahe an den Ansatzpunkt der Muschel einen Streifen, der dem Helix parallel läuft; um die Breite dieses Streifens wird die Ohrmuschel verkleinert. Um die Ohrmuschel an den Kopf anzulegen, muss man den Schnitt so führen, dass der ausgeschnittene Streifen an der Rückseite etwas breiter ist als an der Vorderseite. G. hat die gleiche Operation bei malignen Tumoren der Ohrmuschel angewendet. Eine Zeichnung veranschaulicht die Methode.

2. Operation bei abstehenden Ohren. Bogenschnitt hinter der Muschel, dann vollständige Ablösung bis zum Gehörgang; hierauf schneidet G. von der Rückseite der Ohrmuschel einen Streifen von entsprechender Breite aus und befestigt die Ohrmuschel durch versenkte Nähte am Periost.

3. Verkleinerung der Nase (cf. Gersuny). Hinsichtlich der Paraffininjektionen ist G. der Ansicht, dass gleich ist, ob man hartes Paraffin oder Unq. Paraff. nimmt, nur darf es nicht in flüssigem Zustand sein. Wanner.

433. Heiman, Dr., Alfred (fils), Warschau. Note relative aux tympans artificiels. — La Presse oto-laryngologique Belge, 1903. Heft 11.

H. beobachtete, dass das aus einem dünnen Watteflaum bestehende künstliche Trommelfell von einem Ohr gut vertragen wurde, ohne dass die vorher beseitigte Eiterung von neuem aufgetreten wäre. Die Eitersekretion stellte sich indessen sofort wieder ein, wann auch das zweite Ohr mit einem solchen künstlichen Trommelfell versehen wurde. H. bringt seit dieser Entdeckung stets nur auf einem Ohr das künstliche Trommelfell an. Einen Grund für dieses wunderbare Verhalten des Gehörorganes kann er nicht angeben, höchstens vermuten, dass die Ventilation der Mittelohren dabei eine Rolle spielt. Brandt.

Mittleres Ohr.

a) Akute Mittelohrentzündung.

434. Heine, Dr., Priv.-Doc. Berlin. Zur Behandlung der akuten Mittelohrentzündung. Deutsche med. Wochenschr., Nr. 48, 1903.

Zaufal und seine Schüler vertreten neuerdings die Ansicht, dass die akute Mittelohrentzündung häufig einen cyklischen Verlauf nimmt, und dass es in vielen Fällen gelingt, mit Vermeidung der sonst üblichen Paracentese des Trommelfells allein durch warme Umschläge mit essigsaurer Tonerde die Krankheit zur Heilung zu bringen, ohne dass es dabei spontan zur Perforation und Entleerung des in der Pauke angesammelten Sekretes kommt. Heine leugnet nicht, dass die Paracentese unter Umständen dadurch Schaden stiften kann, dass durch die künstliche Öffnung der Streptococcus und Staphylococcus pyogenes Eingang finden, die gegenüber den relativ harmlosen eigentlichen Entzündungserregern der akuten Mittelohrentzündung, den von Zaufal gefundenen Diplococcus pneumoniae Fränkel-Weichselbaum und Pneumococcus Friedländer entschieden als die gefährlicheren anzusprechen sind. Dagegen behauptet Heine, dass das Unterlassen der Paracentese unter Umständen für den Patienten erhebliche Gefahren involviert, da ein verdicktes Trommelfell den Eiter zwingt, gegen den Warzenfortsatz und das Schädelinnere vorzudringen. Demnach hält Heine daran fest, dass die Paracentese stets vorgenommen werden muss, wenn Vorwölbung des Trommelfells mit Schmerz und Fieber einhergeht. Sehr häufig pflegen Druckempfindlichkeit und Periostitis des Warzenfortsatzes dann rasch zu verschwinden. Hat die Paracentese stattgefunden, so hält Heine das Ausspülen vom Gehörgange aus, sowie die Luftdouche für überflüssig, es genüge, einen sterilen Gazestreifen locker in den Gehörgang zu schieben. Noltenius.

435. Müller, K., Dr., Oberstabsarzt, Berlin. Die Trockenbehandlung der akuten Mittelohreiterungen. Deutsche militärärzt. Zeitschrift, 1903. Nr. 9.

Auf Grund seiner Erfahrungen kommt M. zu dem Schluss: »Die Trockenbehandlung ist angenehm für den Kranken und leicht für den Arzt; sie erfüllt die Grundforderungen, der Krankheit einen schnellen und milden Verlauf zu geben, aufs rationellste.« M. führt die Trockenbehandlung so aus, dass ein steriler Gazestreifen in die Tiefe des Gehörganges eingeführt wird und darüber Kompressen gut saugender Gaze mit einigen Bindentouren befestigt werden. Der Verband wird erst nach

24 Stunden gewechselt, bei sehr reichlicher Sekretion öfter, sowie kein trockenes, absaugendes Material mehr in dem Verband vorhanden ist. Von 301, 1899—1902 im Garnisonlazaret streng nach dieser Methode behandelten Kranken heilten 279 glatt, 18 wurden operiert, 4 ungeheilt entlassen, da sie Operation verweigerten. Brühl.

436. Alexander, G., Dr., Doc., Wien. Über die Behandlung der akuten Osteoperiostitis des Warzenfortsatzes mit konstanter Wärme. M. f. O. 1903. Nr. 9.

Versuche, die A. mit einem von Ullmann nach dem System der Leiter'schen Röhren angegebenen Wärmeapparat bei akuten Entzündungen des Warzenfortsatzes angestellt hat, haben ergeben, dass ein Erfolg nur bei frischen Fällen zu erwarten ist, bei welchen eine grössere Eiterung im Warzenfortsatze noch nicht vorhanden ist. Bei vorgeschrittenen Prozessen hat die Verwendung konstanter Wärme höchstens schmerzstillenden Einfluss. Piffl.

437. Urbantschitsch, Ernst, Dr., Wien. Über Paraffinausfüllungen von Operationshöhlen. M. f. O. 1903. Nr. 9.

V. benutzte in 2 Fällen von verzögerter Heilung der retroaurikulären Wunde nach Aufmeisselung des akut erkrankten Warzenfortsatzes Eingiessungen von Paraffin. solid. in die Wundhöhle zur Anregung der Granulationsbildung mit gutem Erfolg. In kurzer Zeit trat Verschluss der Operationshöhle ein, der vorher trotz verschiedenster Behandlung nicht zu erreichen gewesen war. — Behufs Richtigstellung einer einleitenden Bemerkung des V. sei konstatiert, dass Zaufal nicht, wie V. anzunehmen scheint, in letzter Zeit nach Aufmeisselungen bei akuter Mastoiditis die primäre totale Naht ausführt. Dieselbe wurde allerdings vor circa 10 Jahren in einigen Fällen versucht, und zwar mit ziemlich gutem Ausgang. Heute jedoch wird an der Zaufal'schen Klinik nur noch die partielle primäre Naht ausgeführt und dadurch die Heilungsdauer tatsächlich sehr stark abgekürzt, wovon sich jeder Besucher der Klinik durch den Augenschein überzeugen kann. Darauf hat auch Ref. in seiner Arbeit auf Grund genauer Beobachtung von 68 Fällen hingewiesen, — heute hat das einschlägige Material sicher bereits 200 Fälle überschritten. Durch diese Tatsachen findet der von Politzer in seiner Arbeit »Verfahren zum frühzeitigen Verschluss der Wundhöhle nach operativer Eröffnung des Warzenfortsatzes« gemachte Ausspruch eine Beantwortung: »Piffl will durch die an der Zaufal'schen Klinik übliche partielle primäre Naht raschere Heilung der Operationswunde beobachtet haben.« Piffl.

438. Heimann, Dr., Alfred (fils), Warschau. Remarques sur le traitement médical des otites moyennes aiguës. La Presse oto-laryngologique Belge, 1903. Heft 9.

Bei der ausgesprochenen Abneigung der Polen gegen jeden chirurgischen Eingriff ist U. bei der Behandlung der akuten Otitiden zu folgender Behandlung gekommen: Blutegel auf den Warzenfortsatz, Eis oder warme Kompressen je nachdem, was der Kranke besser ertrug, schmerzlindernde Einträufelungen in den Gehörgang, daneben hohe Dosen Salizylsäure, Bettruhe und Diät. Bei dieser Behandlung hatte er von 48 Fällen nur in 12 Fällen zur Paracentesennadel zu greifen. Die Dauer der Krankheit betrug circa 10 Tage. Von den nicht paracentesierten Fällen wurden 6 chronisch, 2 verliefen mit Entzündung des Warzenfortsatzes, in einem Falle war die Krankheit tuberkulösen Ursprungs. H. durchschneidet das Trommelfell nur, wenn seine geschilderte Behandlung erfolglos ist und rühmt den Gebrauch der Salizylsäure.

Brandt.

439. Haug, München. Über Otitis media haemorrhagica im Zusammenhange mit Entwicklung des oberen vorderen Molaris. A. f. O. Bd. LIX, S. 318.

Bei einem 12jährigen, bisher ohrgesunden Mädchen, tritt gleichzeitig mit Zahnschmerzen in einem oberen Backzahn und kurzdauernden Ohrenschmerzen eine typische akute hämorrhagische Mittelohrexsudation auf ohne sonst nachweisbare Ursache. Mit Bildung der Blutbeule an der betreffenden Zahnfleischgegend Nachlass der Schmerzen, welche durch Berührung der Blutbeule sofort wieder hervorgerufen werden können. Rückgang aller Erscheinungen bis auf subjektive Geräusche. Mit Eröffnung des Hämatoms am Zahnfleisch schwinden auch diese. Als begünstigende Momente für dieses seltene Krankheitsbild kommen die Herzerkrankung und Chlorose der Patientin sowie ihr Alter im Beginn der Pubertät und die hysteroneuropathische Disposition in Betracht.

Haenel.

440. Barbillon. De l'infection septique d'origine otique chez les nourrissons. Revue mens. des mal. de l'enfance 1903, S. 487.

Bei Säuglingen, die zur Sektion kommen, findet sich in der Regel eine Mittelohreiterung. Sehr oft sind die Magen- und Darmkatarrhe der Säuglinge nur Symptome einer vom Ohr ausgehenden Sepsis; die Gastroenteritis wird diagnostiziert und behandelt, die primäre Mittelohreiterung aber häufig übersehen.

Oppikofer.

441. Vernieuwe, Gent. Contribution à l'étude anatomo-chirurgicale de l'apophyse mastoide. La presse oto-laryngologique Belge 1903, Nr. 8.

V. gibt 5 interessante Horizontalschnitte durch verschiedene Warzenfortsätze und schildert an der Hand von 4 Krankengeschichten den verschiedenen Verlauf der Entzündung im Anschluss an akute Mittelohreiterungen, je nachdem wir einen weitzelligen oder eburnisierten Warzenfortsatz vor uns haben. Auch bei der chronischen Eiterung spielt der anatomische Bau des Warzenfortsatzes eine Rolle. Die Komplikationen von seiten des Sinus sind leichter verständlich in den Fällen, in denen die Entzündung der Zellen bis in die nächste Nähe des Sinus sich erstrecken kann, oder gar, in denen Lücken in den knöchernen Lagen des Sinus vorhanden sind. Brandt.

b) Chronische Mittelohreiterung.

442. Heiman, Alfred, Dr. (fils), Warschau. Deux cas de cholestéatome de l'oreille moyenne guéris par le traitement endo-auriculaire. La Presse oto-laryngologique Belge 1904, Heft 1.

Die Fälle bieten nichts Bemerkenswertes. Brandt.

443. Compaired, C., Dr., Madrid. Chronisch-eitrige Otitis mit Epitheliom des Mittelohres und des Warzenfortsatzes. Attik-Antrektomie. Heilung. Archivio italiano di otologia etc. Bd. XIV, Heft 4.

Bei dem 36jährigen Patienten nahm Verf. die Radikaloperation am rechten Ohre vor, wobei aus dem Mittelohr, Attik und Antrum Geschwulstmassen exstirpiert wurden, die sich bei der mikroskopischen Untersuchung als Epitheliom erwiesen. Heilung. Rimini.

444. Zaalberg, P. J., Dr., Hzn. Über Labyrinthoperationen. M. f. O. 1903, Nr. 10.

Nach Aufzählung der von Jansen festgestellten Indikationen und der üblichen Methoden für die operative Eröffnung des Labyrinthes beschreibt Verf. einen interessanten Fall von Labyrinthentzündung, die infolge unbeabsichtigter Eröffnung des horizontalen Bogenganges während einer radikalen Aufmeisselung entstanden war und die schliesslich durch Abmeisselung der Bogengänge und Eröffnung des Vestibulums zur Heilung gebracht wurde. Die Schnecke wurde nicht eröffnet.

Piffl.

445. Aspissow, N. Ein Fall von Ruptur der Art. carotis interna bei Erkrankung des Mittelohres. Wojenno-Medicinski Shurnal, Oktober 1903.

Pat., ein junger Soldat, litt 7 Jahre an chronischer Mittelohreiterung. Vollständiger Defekt des Trommelfells und der Gehörknöchelchen. Die Sondenuntersuchung ergab entblössten und rauhen Knochen. Einige Tage nach der Aufnahme des Pat. ins Hospital trat Parese des Facialis auf der kranken Seite ein, die bald in vollständige Paralyse überging. 2 Tage vor der ersten Blutung stieg die bis dahin vollkommen normale Temperatur bis auf 39,0° C. Bei der Blutung ergoss sich das Blut aus dem Ohre in einem kleinfingerdickem Strome, mit dentlicher Pulsation; bis zur Stillung desselben durch Tamponade verlor Patient etwa 1000 Gramm Blut. In den darauffolgenden Tagen wiederholte sich die Blutung in geringeren Quantitäten. Sektion ergab: Leptomeningitis ac. pur. basilaris, Meningitis tuberculosa, Otitis media suppurat. chr., Osteomyelitis purulenta ac. et caries partis petrosae tempor. dextr., Ruptura et arteritis carotid. int. dextr. Septico-pyaemia. Die Blutung wurde verursacht durch vollständige kariöse Zerstörung der Scheidewand zwischen Trommelhöhle und Canalis caroticus. Die Carotis interna fand sich in grosser Ausdehnung zerstört, so dass die beiden Enden weit auseinanderwichen. Sacher.

c) Cerebrale Komplikationen.

446. Beco, Dr., Léon. Sur un cas d'abscès du lobe temporal consécutif à une ancienne otorrhoe. Annales de la société méd.-chirurg. de Liège 1903, S. 535.

Schläfenlappenabszess infolge chronischer Mittelohreiterung bei einem 7jährigen Kinde. Eröffnung und Drainieren des Abszesses. $5\,^1/_2$ Monate später anscheinend vollkommene Heilung. 8 Monate nach der Operation stellen sich plötzlich die früheren Symptome des Hirnabszesses wieder ein. Die Sektion deckt im Schläfenlappen einen zweiten Abszess auf, der in den Seitenventrikel durchgebrochen war und zu einer eitrigen Meningitis geführt hatte. Oppikofer.

447. Kissel, A. Ein Fall von Hirnabszess im Temporallappen bei einem 4jährigen Mädchen, der seinen Ursprung aus dem Ohr genommen hat. Tod. Sektion. Djetskaja Medizina 1903, Nr. 2.

Bei Lebzeiten wurde das foudroyant entwickelte Krankheitsbild für eine Encephalitis infektiösen Ursprungs gehalten. Bei der Sektion fand sich eine beiderseitige eitrige Otitis und am rechten Temporallappen in Abhängigkeit von letzterer ein Abszess. Sacher.

448. Cheval, Brüssel. Clinique oto-laryngologique de l'Hôpital St. Pierre. Lecon d'ouverture. La Presse oto-laryngologique Belge 1904, Heft 1.

Ch. schildert einen Fall von schwerem Hirnabszess, der interessant ist durch die Multiplizität des Abszesses und durch die grosse Entfernung des Sitzes des zweiten Abszesses vom Schläfenbein (Mitte der Rolandschen Furche). Brandt.

449. Konietzko, P., Halle. Ein anatomischer Befund von Mittelohrtuberkulose, beginnender Cholesteatombildung und Meningitis tuberculosa. A. f. O. Bd. LVIII, S. 206.

Tuberkulöse Erkrankung der gesamten Mittelohrschleimhaut, besonders weitgehende Infiltrationen im Recessus epitympanicus am Paukenboden und in der Umgebung des Steigbügels. Die Fenstermembranen und das Labyrinth sind frei. Besonderes Interesse bietet folgender Befund am Trommelfell: Die Epidermis ist durch die nicht wandständige Perforation über die tuberkulös erkrankte und des Epithels beraubte Schleimhaut des Trommelfelles hinweg gewachsen, in das Granulationsgewebe unregelmäfsige Zellstränge entsendend (beginnende Cholesteatombildung). Haenel.

450. De Stella, Gent. Deux cas d'otite moyenne purulente aigue grippale avec des complications endocraniennes. Arch. internat. d'otol. etc. 1903, S. 1220.

Fall I: Linksseitige akute Mittelohreiterung bei einem 9jährigen Knaben führt zu Perisinuitis und Bezold'scher Mastoiditis. Operation. Heilung.

Fall II: 4jähriger Knabe. Akute Mittelohreiterung mit Perisinuitis, eitriger Sinusthrombose und subduralem Abszesse über dem Kleinhirn. Eröffnen des Sinus und des subduralen Abszesses. Tod. Keine Sektion. Oppikofer.

451. Donath, J., Ofen-Pest. Beiträge zum diagnostischen und therapeutischen Wert der Quincke'schen Lumbalpunktion. Wiener klin. Wochenschrift Nr. 49, 1903.

Aus der sehr lesenswerten Arbeit sind für den Spezialisten besonders 2 Fälle von otogener Meningitis beachtenswert. In dem einen vergingen nach der Punktion sofort die Schmerzen, während die Eröffnung des Warzenfortsatzes keinerlei Linderung brachte. In dem anderen Fall wurde 3 mal in grösseren Zwischenräumen punktiert immer eitrige Flüssigkeit gefunden; mit jeder Punktion liessen die Erscheinungen nach.

Bei akuter Meningitis trage man kein Bedenken eventuell täglich eine Lumbalpunktion abwechselnd entweder am einen oder anderen Interarkualraum vorzunehmen, bis sich die Flüssigkeit als normal erweist.

Ferner empfiehlt D. die Punktion bei nicht lokalisierbarem oder schwer zugänglichem Hirnabszess. Mit gutem Erfolg hat D. 0,9% sterilisierte Kochsalzlösung von Bluttemperatur mittels Spritze injiziert und so den Duralsack durchgespült. Die Menge kann dem entleerten Liquor gleich sein, jedenfalls aber bis 30 ccm betragen. Diagnostisch kann nur ein reichlicher Lymphocytenbefund und das Vorkommen von polynucleären Leukocyten als pathologisch gelten. Wanner.

452. Schulze, W., Halle. Über die Gefahren der Jugularisunterbindung und des Sinusverschlusses bei der otogenen Sinusthrombose. A. f. O. Bd. 59, S. 216.

Die Gefahren der Jugularisunterbindung liegen hauptsächlich in den durch die plötzliche Behinderung des Blutabflusses veranlassten Zirkulationsstörungen. Für den Ausgleich der Zirkulationsverhältnisse kommen neben den venösen Abflusswegen der anderen Schädelhälfte die collateralen Bahnen derselben Seite, vena facialis und vena jugularis externa in Betracht. Um die Vena facialis für den Blutkreislauf zu erhalten, soll die Unterbindung möglichst oberhalb von deren Einmündung vorgenommen werden. Viel kommt auch für die Regelung des Blutabflusses auf das Verhalten der Hirnsinus an; bei freiem Sinus dienen auch die Emissarien dem Blutabfluss, bei Thrombose des Sinus ist der Grad der Stauung vom Sitze des Thrombus abhängig. Lebensgefährliche Kreislaufstörungen sind bisher nur wenige bekannt geworden; in diesen Fällen hat es sich immer um Anomalien in den Grössenverhältnissen des Sinus gehandelt, meist um abnorme Enge des Sinus der gesunden Seite, oder auch um doppelseitige Verlegung des Sinus bezw. der Vena jug. int. Dass aber auch die doppelseitige Verlegung des Sinus nicht unbedingt den Tod herbeiführen muss, zeigt ein auf der Hallenser Klinik beobachteter Fall, bei dem die höchst bedrohlichen Symptome, absolute Bewusstlosigkeit, hochgradige motorische Reizerscheinungen, am 2. Tage allmählich zurückgingen. Pathologisch-anatomisch findet sich in den tödlich verlaufenen Fällen Stauungshyperämie, Ödem, Stauungsnekrose des Gehirnes, kapillare und auch erheblichere Blutungen im Gehirn und in den Hirnhäuten. Die Meinung Hölschers, dass bei eröffnetem Schädel die Verhältnisse für die Herstellung der Zirkulation günstiger liegen, wird durch das von Schulze zusammengestellte

Material bestätigt. Typische Merkmale für das Vorhandensein einer gefährlichen asymmetrischen Ausbildung der beiderseitigen Sinus sind nicht bekannt. Die an sich berechtigte Befürchtung, einmal durch die Jugularisunterbindung im Falle asymmetrischer Sinusbildung das Leben gefährden zu können, darf von der sonst erwiesenermafsen heilsamen Operation nicht prinzipiell abhalten. Wenn wir aber bestimmt wissen, dass ein Abschluss des Hauptabflussrohres auf der anderen Seite vorliegt, so muss der Entschluss zur Operation von der Lage des einzelnen Falles abhängig gemacht werden: Bei obturierender Sinusthrombose, welche selbst bisher ohne schwere Schädigung der Zirkulation ertragen worden ist, ist zu erwarten, dass auch die Jugularisunterbindung ohne lebensgefährliche Zirkulationsstörung überstanden wird. Haenel.

458. Luc, Dr., Paris. De la pyémie d'origine auriculaire sans thrombo-sinusite La Médecine moderne. 8. année Nr. 55.

Zwei typische Fälle von Pyämie ohne Sinusphlebitis bei akuter eitriger Mittelohrentzündung werden ausführlich mitgeteilt. In dem einen Falle kam es zu Metastasen in verschiedenen Gelenken. Da die Erscheinungen eines Warzenfortsatzabszesses fehlten, wurde in beiden Fällen nur die Paracentese vorgenommen. Ausgang in Heilung. Zuletzt werden die differential-diagnostischen Merkmale zwischen Pyämie mit und ohne Sinusthrombose besprochen. Rimini.

Nervöser Apparat.

454. Treitel, Dr., Berlin. Ein Fall von Uraemie mit Taubheit. M. f. O. 1903 Nr. 11.

Der Fall betraf ein an Scharlach erkranktes Kind, das in einem urämischen Anfall das Sehvermögen und das Gehör verlor. 5 Tage später stellte sich beides wiederum ein. Piffl.

455. Krause, P., Dozent, Breslau. Ein bemerkenswerter Fall von Typhus abdominalis mit zentral bedingter Schwerhörigkeit. Wiener klin. Rundschau Nr. 48, 1903.

Veröffentlichung eines Falles von typischer Affektion des inneren Ohres bei Typhus, welcher, im Gegensatz zur Ansicht des Verfassers, absolut nichts bemerkenswertes bietet. Wanner.

456. Anton, G., Prof., Graz. Über einen Fall von beiderseitigem Kleinhirnmangel mit kompensatorischer Vergrösserung anderer Systeme. Wiener klin. Wochschrift Nr. 49. 1903.

A. teilt die Vorgeschichte und Krankheitssymptome eines $6^1/_2$jähr. Mädchens mit, bei dessen Sektion sich bis auf einige Zellreste ein völliger Mangel des Kleinhirns ergab. Die Lokomotion, aber auch die Artikulation hat sich viel später entwickelt als bei normalen Kindern; die Aufeinanderfolge der Bewegungen war eine langsame, die Gesamtzahl der Bewegungen stark reduziert. Vor allem war die Erhaltung des Körpergleichgewichts sowie das Einhalten der Richtung nach vorwärts und rückwärts hochgradig beeinträchtigt. A. fasst diese Phänomene als Ausfallserscheinungen auf. Die näheren Details über den anatomischen Befund, sowie über die kompensatorischen Veränderungen des übrigen Gehirns sind im Original nachzusehen. Wanner.

(Schluss folgt.)

Berichte über otologische Gesellschaften.

Bericht über die Verhandlungen des Dänischen oto-laryngologischen Vereins.

Von Dr. Jörgen Möller in Kopenhagen.

26. Sitzung vom 28. Oktober 1903.

Gemeinschaftlich mit der Ophthalmologischen Gesellschaft zu Kopenhagen.

Vorsitzende: Prof. Dr. E. Schmiegelow.
Prof. Dr. Edm. Jensen.

E. Schmiegelow: Über das Verhältnis zwischen den Krankheiten der Nase und denen des Auges.

Während der letzten paar Jahren hat S. im St. Josephs Spital 63 Patienten mit Nebenhöhlenerkrankungen behandelt, bei 17 war gleichzeitig ein Augenleiden vorhanden, nämlich: bei 6 Tränenfluss, 1 Blepharoconjunctivitis, 2 ciliäre Neuralgien, 1 Strabismus convergens, 5 Dislokation des Augapfels, 2 Amaurose. Ophthalmoskopie gab in den Fällen, wo sie ausgeführt wurde, keine krankhaften Veränderungen.

S. bespricht dann die äusseren Krankheiten des Auges in ihrem Verhältnis zu den Nasenkrankheiten, ferner die phlegmonösen Entzündungen der periorbitalen Gewebe im Anschluss an eine akute oder chronische Nebenhöhleneiterung; bisweilen bildet die orbitale Entzündung das einzige Symptom des Nebenhöhlenleidens. Demnächst bespricht S. das von den Siebbeinzellen ausgehende Emphysem, dann die rhinogenen Paresen des äusseren Muskelapparates, die Mydriasis und die Akkommodationsparese, welche oft im Anschluss an Nasenleiden auftreten und nach deren Beseitigung verschwinden. Dann geht er zur Frage von der rhinogenen Entstehung der Irido-chorioiditis über, welche Entstehungsweise nicht abzuleugnen sei. Schliesslich erwähnt er die Beobachtungen von Fällen, wo papilläre Veränderungen, Gesichtsfeldeinengungen, Amblyopie und Amaurose mit einem Leiden der Keilbeinhöhle in Verbindung zu stehen scheinen.

In vielen Fällen ist die Diagnose des Nebenhöhlenleidens eine ausserordentlich schwierige und jedenfalls darf es der Augenarzt niemals versäumen, in zweifelhaften Fällen eine rhinologische Untersuchung ausführen zu lassen.

Edm. Jensen: Ein Nebenhöhlenleiden ist sicher vorhanden in den meisten Fällen von akuten inflammatorischen Prozessen der Wandungen und der Weichteile der Orbita. J. referiert ein paar Fälle

von Stirnhöhlenempyem mit leichteren orbitalen Symptomen; sobald die Siebbeinzellen aber mit einbezogen werden, wird das orbitale Gewebe mit grösserer Heftigkeit reagieren; oft findet man sogar die klassischen Symptome einer orbitalen Phlegmone, ohne dass in der Orbita selbst irgend eine Eiterung besteht; nur fehlt die venöse Stauung im Augengrunde, weshalb die ophthalmoskopische Untersuchung in diesen Fällen eine grosse Bedeutung hat. Auch die chronischen orbitalen Entzündungen, insofern sie nicht syphilitischer oder tuberkulöser Natur sind, stehen am häufigsten zu einem Nebenhöhlenleiden in Beziehung. Bisweilen findet man zwischen dem Bulbus und der inneren Orbitalwand eine sich weit nach hinten ziehende Cyste, welche unzweifelhaft aus einer Mucocele der Siebbeinzellen entsteht.

Andere Augenleiden können mit einiger Wahrscheinlichkeit mit Nebenhöhlenleiden in Verbindung gesetzt werden, die Supraorbitalneuralgien, verschiedene neuritische Prozesse, vielleicht auch doppelseitige Stauungspapille. Rezidivierende Augenmuskellähmungen könnten vielleicht aus einer Entzündung in der Gegend der Fissura orbitalis sup. entstehen.

Mehr zweifelhaft ist, ob Chorioiditis, Iritis u. s. w. zu einem Nebenhöhlenleiden in Beziehung stehen können, doch lässt es sich nicht gänzlich leugnen. Eine grössere Skepsis wäre dagegen Fällen von Amblyopie und Gesichtsfeldeinengungen gegenüber angemessen.

Was die Behandlung betrifft, muss man natürlich nach einer radikalen Behandlung des Grundleidens streben. Leichtere Fälle heilen doch gewöhnlich durch einfache konservative Behandlung; vielleicht neigen aber die Ophthalmologen dazu, die Grenzen dieser Fälle etwas weiter zu ziehen, als die Rhinologen. Valude meint, dass diejenigen Leiden der Stirnhöhle, welche sich nach der Orbita zu verbreiten, durchgehends eine bessere Prognose haben und durch kleinere Eingriffe heilen, was ja insoweit wünschenswert wäre, weil ja doch die Radikaloperation oftmals schwere Entstellungen herbeiführt, gelegentlich auch Läsion der Trochlea mit Diplopie.

Was übrigens die Operationsmethode betrifft müssen wegen Schonung des Orbitainhalts die Siebbeinzellen am liebsten auf endonasalem Wege ausgeräumt werden.

Es wäre wünschenswert, wenn die betreffenden Leiden immer von Rhinologen und Ophthalmologen gemeinsam behandelt würden.

Meisling: Es wäre von Interesse, ob man durch die Nebenhöhlenleiden eine Aufklärung der Pathogenese gewisser tieferer Augenleiden bekommen könnte. M. meinte, es wäre wohl denkbar, dass z. B. eine Irido-cyclitis durch eine Infektion den Nn. ciliares entlang von der Keilbeinhöhle aus entstehen könne. Vorübergehende Hemianopsie sowie rezidivierende Augenmuskellähmungen könnten wohl auch durch ein Keilbeinhöhlenleiden ihre Erklärung finden. Schliesslich bittet M. Prof. Schmiegelow sich über die Behandlung des Nasenleidens bei skrophulösen Augenerkrankungen äussern zu wollen.

Edm. Jensen pointiert, dass wir bisher über den Zusammenhang zwischen Chorioiditis und Nebenhöhlenleiden nichts sicheres wissen.

Schmiegelow: Die akuten Nebenhöhlenleiden schwinden meistens bei einer weniger eingreifenden Behandlung, während die chronischen Eiterungen Radikaloperation erfordern; das kosmetische Resultat ist bei der Killian'schen Operation ein sehr gutes. — Hirschmann hat tatsächlich einen Fall von Chiasmaleiden bei Keilbeinhöhleneiterung veröffentlicht. — Bei skrophulösen Erkrankungen genügt eine Behandlung des Ekzems und der Fissuren nicht, das eitrige Schleimhautleiden muss in zweckmässiger Weise behandelt werden.

Lundsgaard hat 2 Fälle von Tenonitis bei Nebenhöhlenleiden beobachtet. Ferner bespricht er 2 Fälle, welche wahrscheinlich durch eine Nebenhöhleneiterung verursacht waren; in dem einen Falle trat rezidivierender Exophthalmus und Irido-cyclitis auf; ein Nebenhöhlenleiden liess sich jedoch nicht bestimmt nachweisen.

Vald. Klein hatte den letztgenannten Patienten untersucht; obgleich keine nachweisbaren Zeichen eines Nebenhöhlenleidens vorhanden waren, wäre es doch möglich, dass ein Leiden in der Keilbeinhöhle oder in den hinteren Siebbeinzellen bestände.

Gramstrup meinte, es wäre denkbar, dass auch umgekehrter Weise ein Orbitaleiden zu einem sekundären Nebenhöhlenleiden den Anlass geben könne.

Edm. Jensen kennt keinen solchen Fall — ausser traumatischen Läsionen. — Die wiederholten Rezidive im Falle Lundsgaards liessen sich auch in anderer Weise erklären.

Lundsgaard legt in diagnostischer Hinsicht das Hauptgewicht an dem beträchtlichen Exophthalmus, welcher bestimmt auf ein Nebenhöhlenleiden deutete.

Schmiegelow: Es gibt Beobachtungen von Reflexneurosen der Nasenhöhle, welche vom Auge aus ausgelöst werden. — Die Diagnose der Nebenhöhlenleiden ist bisweilen ohne Probepunktion unmöglich; er meint, es wäre im Fall Lundsgaards berechtigt gewesen, die Nebenhöhlen der Reihe nach zu eröffnen.

Heerfordt meint, die anatomischen Verhältnisse machen eine rhinogene Entstehung von bulbären Leiden unwahrscheinlich; eine Entzündung durchbricht z. B. nur schwerlich die Tunica fibrosa bulbi. Es gibt keine besondere Verbindungsbahnen zwischen dem Bulbus und den Nebenhöhlen; über die Lymphbahnen ist nicht viel bekannt. — Nicht alle orbitale Entzündungen — ausser den vom Bulbus ausgehenden — stammen von den Nebenhöhlen; es kann hier ebensowohl wie anderswo eine Ostitis oder Periostitis entstehen; er erwähnt einen solchen Fall, wo Eiter tief in der Orbita gefunden wurde.

Edm. Jensen: In dem erwähnten Falle wurde die Kieferhöhle nicht geöffnet, demnach weiss man nicht, ob nicht doch eine Entzündung hier bestand.

Lundsgaard meint, ein extrabulbäres Leiden könne sehr wohl eine Iritis oder Chorioiditis geben, indem Toxine die unverletzte Bulbuswand durchsetzen können.

Meisling meint auch, Dr. Heerfordt nehme auf die Verpflanzung durch das Bindegewebe zu wenig Rücksicht.

Heerfordt: Eine Bindegewebsentzündung müsste allzuviele feste Gewebe durchsetzen.

Schmiegelow: Von einem Keilbeinhöhlenleiden aus kann die Infektion entlang des N. oculomotorius, abducens. trochlearis, der Venen u. s. w. die Orbita erreichen. — Über die Lymphgefässe findet man in der Anatomie von Zuckerkandl Aufklärung; es besteht ein sehr intimes Verhältnis zwischen den Lymphbahnen der Nase und denen der Orbita.

Grönbeck bespricht einen Fall, wo die Behandlung eines Nasenleidens scheinbar eine bedeutende Besserung der Sehschärfe herbeiführte. Es ergab sich jedoch später, dass der Patient simulierte.

27. Sitzung vom 25. November 1903.

Vorsitzender: Prof. Dr. E. Schmiegelow.

I. **Schmiegelow** zeigte einen Patienten vor, welcher »sich die Nase beissen konnte« (dänisches Sprichwort um etwas unerreichbares zu bezeichnen). Seine nicht besonders grosse Nase war ziemlich weich und beweglich, sodass der ganz abnorm bewegliche Unterkiefer die mit dem Finger herabgedrückte Nasenspitze gegen die Oberzähne festzuhalten vermochte.

II. **Gottlieb Kiär**: 3 Fälle von Kokainvergiftung. 1. 5 Minuten nach dem Einlegen eines mit 10% Kokainlösung gefeuchteten Tampons in die Nase, wurde die Sprache allmählich langsamer, Patientin verlor das Gedächtnis und starrte verständnislos vor sich hin; dann kollabierte sie; die Gesichtsfarbe war cyanotisch, Puls und Respiration beschleunigt, Pupillen ein wenig erweitert; nachher wurde sie unruhig, unklar, halluziniert; nach 10 Minuten kehrte das normale Bewusstsein wieder und sie wusste gar nichts von dem Vorgefallenen. 2. Eine andere Patientin bekam Erbrechen und Kältegefühl, erholte sich jedoch nach 10 Minuten. 3. Eine dritte Patientin bekam wiederholtes Erbrechen von 6 Stunden Dauer, ferner Kopfschwere und Kältegefühl.

Leichte Fälle von Kokainvergiftung sind gar nicht so selten, aber auch schwerere Fälle kommen vor, K. kennt aus der Litteratur 4 mit letalem Ausgang. Die Toleranz dem Kokain gegenüber ist ausserordentlich verschieden, bisweilen rufen ein paar Pinselungen mit einer 4%igen Lösung die schwersten Erscheinungen vor. Das Kokain kann aber nur teilweise durch andere Präparate, β-Eukain, Holokain u. s. w. ersetzt werden.

Die Behandlung der Vergiftung ist horizontale Lagerung, frische Luft und Stimulantien.

Vald. Klein, Jörgen Möller, Grönbeck und Schmiegelow machen kürzere Bemerkungen.

III. **Gottlieb Kiär**: Ein Fall von gummöser Infiltration des Gaumens. Eine 46jährige Frau klagte über ein bischen Schleim im Halse, keine Schluckbeschwerden; man war deshalb erstaunt bei der Inspektion folgendes zu finden: das ganze Gaumensegel war stark geschwollen. fest infiltriert, die orale Fläche bildete eine einzige Geschwürsfläche mit scharfen, unterminierten Rändern; das Zäpfchen war an seiner Basis fast durchgetrennt; das Geschwür erreichte auch die Seitenwände und einen Teil der Hinterwand des Schlundes, ferner fand man am harten Gaumen in der geschwollenen, schwammigen Schleimhaut zerstreute Geschwüre. Die Frau war vor 15 Jahren wegen Syphilis behandelt worden.

IV. **Schmiegelow**: Fall von Sarkom der rechten unteren Muschel. Dr. Kiär hat in der Sitzung vom 23. November 1901 diesen Fall besprochen. Im Januar 1902 wurde die Geschwulst radikal entfernt, indem die vordere und die innere Wand der Kieferhöhle entfernt wurden.

Ausserdem laryngologische Mitteilungen.

Bericht über die Jahresversammlung der Société Française d'Otologie et de Laryngologie in Paris. Oktober 1903.

Von Dr. Bourgeois in Paris.

(Übersetzt und gekürzt von Dr. Edgar Hartmann in Berlin.)

Jacques-Nancy, Ref.: Über die gutartige Degeneration der Siebbein-Schleimhaut, ihre Pathologie und Behandlung.

Die Frage der gutartigen Degeneration der Schleimhaut, welche nach den Arbeiten Virchows lange Zeit als gelöst angesehen wurde, bildet. dank der neuen Fortschritte der rhinoskopischen Untersuchung ein Kapitel der Pathologie, das sich in völliger Umwälzung befindet.

1. Die gutartige Degeneration der Schleimhaut, welche unter dem Namen der Schleimpolypen der Nase bekannt ist, stellt sich nicht als myxomatöser Tumor, sondern als einfache, lokale Hypertrophie mit Ödem dar. wie dies aus der Geschichte und der klinischen Beobachtung hervorgeht.

2. Diese Degeneration kann irgend einen beliebigen Teil der Nasenschleimhaut treffen, wie man ja auch auf der Schleimhaut des Kehlkopfs, Rachens, Darms, des Uterus und der Blase u. s. w. Polypen von analoger Struktur antrifft.

In allen Fällen bildet die Gegend des Siebbeins die Prädilektionsstelle für dieselbe. Die vordere Hälfte des mittleren Nasenganges ist bei der Erkrankung am häufigsten betroffen.

Verschiedene Mechanismen kommen für die Genese dieser ödematösen Polypen in Betracht.

Die Schwere, physiologische oder zufällige Traumen, der einfache chronische Katarrh spielen dabei eine Rolle.

Die polypöse Degeneration stellt den gewöhnlichen Reaktionsmodus der Schleimhaut auf länger dauernde entzündliche Reizung und besonders auf Herdeiterungen dar. Unter letzteren kommen die Empyeme der Nebenhöhlen in erster Linie in Betracht.

Die polypöse Degeneration kommt bisweilen auch zu Stande durch vasomotorische Störungen rheumatischer oder hysterischer Natur.

Man unterscheidet demnach zwei Arten von Nasen-Polypen, solche welche durch Entzündung und solche, die durch vasomotorische Störungen bedingt sind. Beide Arten zeigen aber eine sehr enge anatomische und klinische Verwandtschaft.

Die Behandlung richtet sich einerseits auf die Entfernung der Polypen und auf die Beseitigung der durch sie bedingten Nasenverstopfung, andererseits auf die Verhütung von Rezidiven durch Bekämpfung der Ursachen.

Zur Entfernung der polypösen Schleimhautwucherungen dient die Schlinge und die Abtragung mit der scharfen Zange. Die Schmerzlosigkeit und das Fehlen einer Blutung bilden den Vorteil bei ersterem Verfahren. Die Nachteile bestehen darin, dass die Schlinge gewöhnlich nicht genügt und häufig nicht angelegt werden kann. Die Wirkung lässt sich durch Kombination der Abtragung mit dem Ausreissen noch steigern.

Die radikale Behandlung erfordert notwendigerweise die vorherige Bestimmung der verschiedenen pathologischen Faktoren, die bei jedem Fall wieder besondere sind. Die Verbiegungen in der Nase müssen korrigiert, Fremdkörper müssen entfernt, bösartige Tumoren erkannt und abgetragen werden, besonders muss man nach einer möglichen latenten Sinusitis fahnden und hier wiederum nach einer solchen im Siebbein.

Schliesslich darf man nicht vergessen, dass eine Anzahl der polypösen Hypertrophieen nicht von einer mechanischen Reizung oder einer benachbarten Entzündung herrührt, sondern von einer ursprünglichen Störung der vasomotorischen Schleimhautnerven. Nur diese Form der Polypen ist einer allgemeinen Behandlung zugängig. Atropin und Nux vomica innerlich (Lermoyez) werden erfolgreich angewandt bei Zeichen der Blutstauung und Hypersekretion. Eine lokale Behandlung, Atropin, heisse Luft, Abtragung der mittleren Muschel ist bisweilen an-

gezeigt. Auch durch suggestive Therapie ist es in einigen Fällen (eigene Beobachtungen) gelungen eine Reduktion des polypösen Tumors herbeizuführen bei gewissen Formen der mit Hysterie verbundenen Hypertrophien.

Ruault. Betrachtungen über Natur, Ätiologie und Behandlung der Nasen-Polypen.

Zahlreiche histologische Untersuchungen, welche R. im Laboratorium von P. Cornil von 1886—88 ausgeführt hat, ergaben durchweg dieselben Resultate wie sie Hoppmann im Jahre 1895 veröffentlicht hat.

Neuerdings hat R. die Flüssigkeit der Cysten bei zwei Polypen mit Michel und Lépinois untersucht, wobei sich kein Mucin, aber Serum und besonders Globulin fand.

Zweifellos sind die Schleimpolypen keine Myxome. Sie sind keine Tumoren sondern Auswüchse der hypertrophischen und ödematösen Schleimhaut.

In der Mehrzahl der Fälle ist diese Veränderung der Schleimhaut hervorgegangen aus einer sich von den Nebenhöhlen der Nase ausbreitende Entzündung. Bayer (Brüssel) hat zuerst im Jahre 1889 diesen Gedanken ausgesprochen.

Knöcherne Veränderungen am Siebbein, insbesondere solche syphilitischer Natur können die Entstehung der Polypen begünstigen.

R. hat mehrere Kranke beobachtet, bei welchen die Erkrankung rezidivierte und bei denen eine spezifische Behandlung zur definitiven Heilung führte.

Die Entzündung der Schleimhaut infolge von Reizung durch intranasale bösartige Tumoren kann ebenfalls zur Bildung von Polypen führen.

Die fibrösen Nasenrachen-Polypen mit Ausläufern nach der Nase können gleichermafsen Polypenbildung hervorrufen. Die Abgrenzung beider Tumoren lässt sich durch die Konsistenz ermöglichen, während die Farbe dieselbe sein kann.

Man hat vom Gesichtspunkt der Behandlung aus 3 Arten von Polypen zu unterscheiden:

1. Gewöhnliche gestielte, die in der Gegend des Hiatus semilunar. inserieren und sekundär infolge einer Sinusit. maxillar. entstehen.

2. Ungestielte sehr zahlreiche Polypen, die an allen Stellen der Schleimhaut des Siebbeins sitzen können und durch ein Ethmoiditis bedingt sind; neben diesen kann sich die Schleimhaut im Zustande polypoider Degeneration befinden.

3. Choanal-Polypen im allgemeinen mit Cysten, mit dem Sitz im hintersten Teil des mittleren Nasengangs, bisweilen auch im oberen. Meist sind sie vereinzelt und hängen bald wie ein Glockenschwengel in den Pharynx, bald sind sie in die Choane eingekeilt.

Behandlung. 1. Entfernung der Polypen, 2. Verhütung von Recidiven.

Moure berichtet über Fälle schwerer Infektion des Siebbeins im Anschluss an operative Eingriffe im Naseninnern.

Lannois sah folgenden Fall. 8 Tage nach Entfernung von Nasen-Polypen wurde von einem Spezialarzt das vordere Ende der mittleren Muschel mit der heissen Schlinge abgetragen. Danach Tod unter pyämischen Erscheinungen.

Lermoyez macht darauf aufmerksam, dass die heisse Schlinge nicht ungefährlich ist, da sie ein Phlebitis des Sinus longitudinalis bedingen kann.

Luc bemerkt, dass der vordere Teil der Siebbeinhöhle auf endonasalem Weg nicht erreichbar ist.

Moliné berichtet über einen Fall von Labyrinth-Eiterung mit Abszess im Kleinhirn.

Mouret: Die Infektion vom Mittelohr und von der Spitze des Proc. mast. kann sich auf einem anderen Weg als durch das Labyrinth weiter verbreiten. Sie kann durch Zellen, aber nicht durch Mastoid-Zellen, sondern durch fibröse Zellen, die nach aussen mit den Mastoid-Zellen zusammenhängen, weitergeleitet werden. Dieselben durchsetzen die ganze Länge der Felsenbein-Pyramide und sind fähig die Infektion durch den Meat. audit. int. auf die Schädelbasis (Meningitis-Abszess) zu leiten, wofür M. Belege anführt.

Lannois-Lyon: Über Varizellen-Otitis.

Die Varizellen stellen eine meist sehr gutartige Krankheit dar, die nur selten mit Erscheinungen von Seiten des Ohres kompliziert ist. Ausser dem Exanthem, das seinen Sitz auf der Ohrmuschel und im Gehörgang haben kann, ruft das bucco-pharyngeale Exanthem bisweilen in der Paukenhöhle katarrhalische oder eitrige Affektionen hervor.

Die Varizellen können auch eitrige Mittelohrentzündungen zur Folge haben, die wie in einem schon berichteten Fall mit Mastoiditis kompliziert sind.

Grossard-Paris: Stottern und adenoid. Vegetationen.

3 Fälle, in welchen das Kurettement der adenoid. Vegetationen ohne anderweitige Behandlung genügte, um das Stottern zu beseitigen.

Claoué-Bordeaux. Behandlung der chronischen Eiterungen der Kieferhöhle durch breite Resektion des unteren Teils der nasalen Kieferhöhlenwand.

Die Technik ist folgende: Nach Kokaïnisierung Abtrennung der vorderen Hälfte vom Insertionsrand der unteren Muschel mit kräftigem Meissel. Abtragung der vorderen Hälfte dieser Muschel mittelst der kalten Schlinge, die in die so gebildete Einkerbung hineingeschoben wird. Eröffnung im vorderen Teil der lateralen Kieferhöhlenwand mit der Trephine, Vergrösserung dieser Öffnung mit der scharfen Zange.

Die Operation ist sehr einfach. Von 12 Patienten, die vorher ohne Erfolg mit mindestens 10maliger Ausspülung vom unteren Nasengang aus behandelt wurden, wurden 9 geheilt. Bei den 3 übrigen führte in 2 Fällen die Lucsche Operation schliesslich zur Heilung.

Escat-Toulouse. 7 Fälle von Sinusitis maxillaris geheilt nach der Methode von Claoué.

Die von E. in 7 Fällen angewandte Technik weicht etwas von der Claoués ab. Anstatt die Trepanation mit der Trephine zu machen verwendet er eine elektrisch betriebene Fräse von 12 mm Durchmesser.

Lubet-Barbon. Da nicht alle Patienten durch die Claouésche Operation geheilt werden, ist die Lucsche Methode derselben überlegen.

Luc. Es ist sehr interessant, bei den von Claoué erzielten Resultaten zu beobachten, dass alte Sinusitiden ohne Kurettage durch einfache Drainage heilen können. Nichts desto weniger bietet eine vollkommene Kurettage eine fast unerlässliche Bedingung auf Erfolg, wie dies aus dem Misserfolg Claoués hervorgeht.

Luc ist der Ansicht, dass die Methode Claoués für die Fälle in Betracht kommt, wo der Gesundheitszustand eines Patienten eine allgemeine Narkose verbietet.

Chavasse hat die Claouésche Operation einmal bei einem sehr ängstlichen Patienten gemacht, bei dem die Sinusitis seit 6 Monaten bestand und durch Ausspülungen nicht besser wurde. Eine Impfung des Eiters auf Platte ergab reine Streptokokken-Kulturen.

Moure. Die Claouésche Operation dürfte wohl als letzte nach der Caldwell-Lucschen in Betracht kommen, da sie viel schwieriger und gefährlicher ist.

Mahu. Es ist bekannt, dass viele Sinusitiden in Wirklichkeit Empyeme des Antrum Highmori durch einfache Ausspülung oder sogar spontan heilen.

Claoué erwidert, dass seinen sämtlichen Patienten in erster Linie die schlechten Zähne entfernt und dann ohne Erfolg ein Dutzend Ausspülungen vom unteren Nasengang aus vorgenommen worden seien.

Seine Methode soll die Radikaloperation von Luc nicht verdrängen.

Louis Vacher. Erweiterung der Nasenöffnung, um den Sinus sphenoidal. zugänglich zu machen.

Man hat hierzu den bucco-pharyngealen, den transsinus-maxillaren, den orbitalen und den nasalen Weg vorgeschlagen. Dieser letztere erscheint dem Vortr. der beste. Es handelt sich darum, den Naseneingang maximal zu erweitern, eine Incision in die äussere Wand zu machen, das ganze Gewebe abzulösen und einige Millimeter von dem knöchernen Rand des os maxillare abzutragen, welcher vorne die Öff-

nung der Nasenhöhle verengt. Man erhält so eine Öffnung von mehr als 15 mm im Durchmesser.

Unter diesen Verhältnissen kann man bei Ozäna-Kranken den Sinus sphenoid. direkt zugänglich machen. Bei Patienten, bei denen die Riechspalte sehr eng ist, muss man die untere und einen Teil der mittleren Muschel abtragen.

Seit 1899 hat V. denselben Weg eingeschlagen zur Freilegung des Siebbeins und zur Behandlung der Sinusit. maxillar. Nachdem die Nasenöffnung auf die angegebene Weise erweitert ist, entfernt er die ganze nasale Sinuswand entweder mit dem Meissel oder der schneidenden Zange oder dem Trepan.

L. Egger-Paris. Beitrag zur Chirurgie der Stirnhöhle.

Verfasser bespricht in Kürze die verschiedenen chirurgischen Eingriffe bei chronischen Stirnhöhleneiterungen. Er hat sich besonders mit der Killianschen Operation beschäftigt und selbst diesbezügliche Untersuchungen an Leichen angestellt.

Er hebt die Hauptpunkte dieser Operation hervor und ergänzt sie durch einige Beobachtungen über das anatomische Verhalten der Operationsstelle und über die verschiedene Anordnung der Ethmoido-frontal-Zellen.

Die Rolle des Obliquus super. muss und kann geschont werden.

Die Abtragung der orbitalen Sinuswand, besonders ihrer schwierigen Teile, gelingt viel leichter von unten nach oben, nachdem man vorher die frontale Wand entfernt hat.

Das Vorhandensein einer zweiten supplementären Stirnhöhle hinter der ersten dokumentiert sich leicht durch die Transparenz ihrer Wand, wenn man von unten nach oben durch die Orbitalwand sieht und von vorn beleuchtet.

Die Killiansche Operation ermöglicht die Beseitigung der ganzen Siebbeinhöhle und das Kurettement der Keilbeinhöhle, ohne dass dabei die in der Nähe des Ductus naso-frontalis gelegenen Fronto-ethmoidal-Zellen übersehen werden.

Sie entstellt viel weniger als die bisher bekannte Operationsmethode, ausgenommeu die nach Luc und Jacques, die aber nur bei Höhlen von kleinerem Umfang, ohne Unregelmäfsigkeiten und ohne Scheidewand in Anwendung kommt.

Castex berichtet, ohne auf Details einzugehen, über einen Todesfall unter dem Zeichen der Konvexitäts-Meningitis, die sich einen Monat nach einer Stirnhöhlenoperation einstellte, deren unmittelbarer Verlauf sonst normal erschien.

Luc stellt 10 Patienten vor, die er wegen chronischer Sinusit. frontal. nach Killian operiert hat, und 6 Patienten, die wegen Otit. med. purul. chron. radikal operiert wurden mit Lappenbildung nach Siebenmann.

Er zeigt, dass bei ersteren die Heilung ohne eine nennenswerte Entstellung erreicht wurde, Dank der Erhaltung einer Knochenspange.

Bei den 6 anderen Patienten beweist er dass

1. eine Perichondritis, deren Gefahr man ihm theoretisch vorgeworfen habe, nicht aufgetreten sei;

2. dass die Entstellung gleich Null ist;

3. dass bei der so ausgeführten Erweiterung des Gehörkanals die retro-aurikuläre Wunde sofort geschlossen werden kann und welcher Raum, der in ganzer Ausdehnung vom Gehörkanal aus zugänglich sei, übrig bleibe zur Drainage und Nachbehandlung.

Lermoyez fragt an ob Luc nach der Radikaloperation mit Borsäure nach dem Vorschlag von Eemann behandelt.

Luc hat dies einmal versucht und kann sich darüber nicht lobend aussprechen. Er hat darnach Ausfluss aus dem hintersten Teil der Wunde gesehen, infolge Granulationsbildung um einen kleinen Knochenherd, so dass ein Kurettement nötig wurde.

Vacher, der absolut reine, täglich frisch sterilisierte Borsäure verwendet, hat damit ausgezeichnete und regelmäfsige Resultate erzielt.

Jacques berichtet über seine Modifikation der Killianschen Operation.

Molinié kann sich nach seinen bisherigen Erfahrungen nur lobend über die Ogston-Lucsche Operation aussprechen.

Moure. Die Stirnhöhlen sind sehr verschieden von einander. Man sollte nicht ein Operationsverfahren unter Verzicht auf alle andern herausgreifen, sondern im Gegenteil für jedes derselben, unter Berücksichtigung des einzelnen Falles, die besonderen Indikationen stellen.

Lermoyez. Über die Spontanheilung des Kieferhöhlen-Empyems.

L. berichtet über zwei Beobachtungen. Die erste betrifft eine Dame, bei welcher seit 14 Tagen heftige Zahnschmerzen infolge Caries eines II. Molarzahns bestanden und Ausfluss von Eiter aus der Nase auftrat. Eiter im mittleren Nasengang.

Völlige und definitive Heilung nach Extraktion des Zahnes. Zu Ausspülungen vom untern Nasengang aus, welche der Patientin proponiert wurden, konnte sie sich nicht entschliessen.

Im zweiten Fall handelt es sich um einen Mann mit Sinusit. maxillar. Die zuerst durch Extraktion des Zahnes und durch Ausspülungen vom unteren Nasengang aus ohne Erfolg behandelt wurde. Sich selbst überlassen heilte der Fall spontan nach Abstossung eines kleinen alveolären Sequesters.

Garel-Lyon berichtet über einen Fall von Larynx-Karzinom bei einem 17jährigen Mädchen.

Chavasse und Mahu. Über die Lumbal-Punktion bei den endokraniellen Komplikationen der Otitiden.

Der Bericht bietet einen vollkommenen historischen wie auch technischen Überblick über diese Frage. Wir beschränken uns darauf, die Schlussfolgerungen der Autoren, welche auf die Diagnose Bezug haben, zusammenzufassen.

Thrombo-Phlebitis des Sinus.

Man muss die Ansicht von Schwartze mit Reserve aufnehmen, dass der normal beschaffene Liquor sich im Überdrucke befindet, in einem Falle war dieser nicht vorhanden.

Grosshirn- und Kleinhirn-Abszess.

Wenn es sich um einen unkomplizierten, abgekapselten Abszess handelt, verhält sich der Liquor im allgemeinen normal, ist klar und koaguliert nicht (Stadelmann, Braunstein, A. Schiff, Lermoyez, Jacques). In einem von Chavasse publizierten Falle enthielt der klare Liquor Lymphocyten in etwas über normaler Anzahl. Bei der Autopsie fand sich ein Eiterherd in der Gegend des Meat. auditor. internus.

Bakterielle Meningitis.

Der Liquor bildet hier eine ganz verschieden getrübte Flüssigkeit von gelblich-grauer Farbe bis zum richtigen Eiter, enthält Leukocyten und oft Mikroben. Der Druck ist vermehrt.

Indes ist zu berücksichtigen, dass Stadelmann über einen Fall von ausgedehnter Leptomeningitis berichtet, bei welchem die Punktion völlig klaren Liquor ergab. Ebenso Witte, Sturm, Achard.

Es handelt sich dabei wahrscheinlich um Fälle mit Verschluss des Foramen Magendii.

Cirkumskripte eitrige Meningitis.

Die Resultate sind wesentlich verschieden, je nach den Fällen.

Extradural-Abszess. Liquor normal.

Intradural-Abszess. In einem von Leutert publizierten Fall war der Liquor makro- und mikroskopisch normal. Trotzdem fand sich ein abgekapselter Abszess zwischen Dura und Arachnoidea.

Seröse Meningitis. Dieselbe ist noch nicht genauer erforscht. In den sehr verschiedenen Erkrankungen, die unter dem Namen der serösen Meningitis bekannt geworden sind, waren die Resultate nach der Lumbal-Punktion sehr verschieden. In den meisten Fällen ist der Liquor klar, unter erhöhtem Drucke und enthält bald geformte Elemente, bald auch nicht.

Cerebrospinal-Meningitis. Der Liquor ist grünlich, enthält den Meningokokkus Weichselbaum, polynukleäre Zellen auf dem Höhepunkt und Lymphocyten bei der Abnahme der Erkrankung.

Tuberkulöse Meningitis. Der Liquor ist klar, steht unter erhöhtem Druck, enthält sehr viel Kochsche Bazillen. Daneben regelmäfsig Lymphocyten, bisweilen vorherrschend polynukleäre Zellen.

Meningismus. Wenn man mit Dupré die Existenz einer solchen Erkrankung annimmt, welche eine Meningitis vortäuschen kann, ohne eine wahrnehmbare kortikale Läsion, so muss man auch annehmen, dass dabei der Liquor cerebrospinalis normal ist.

Bericht über die Verhandlungen der Berliner otologischen Gesellschaft.

Von Dr. M. Leichtentritt.

Sitzung vom 10. November 1903.

Tagesordnung:

1. Herr **Schwabach**: Zur Kenntnis der Nebenwirkungen einiger Arzneimittel auf das Ohr.

Vortragender teilt zwei diesbezügliche Krankengeschichten mit. Die eine betrifft eine 25jährige Dame mit Mittelohrkatarrh, bei der die übliche Luftdouchenbehandlung nur von vorübergehendem Erfolg war, während sofortige Heilung auftrat als der Gebrauch von Sol. Fowleri, das wegen eines chronischen Ekzems längere Zeit angewendet war, ausgesetzt wurde. Vortragender hat in der otiatrischen Literatur nur spärliche diesbezügliche Angaben finden können, hingegen genauere Mitteilungen bei L. Lewin sowohl in seinem Lehrbuch der Toxikologie als auch in seinen »Nebenwirkungen der Arzneimittel«.

Die zweite Beobachtung betrifft ein 28jähriges Mädchen, das wegen fibrinöser Pneumonie im Krankenhaus am Urban aufgenommen, gleichzeitig Erscheinungen hochgradiger Schwerhörigkeit bot, die, wie die Untersuchung ergab, ihre Ursache in einer Erkrankung des schallperzipierenden Apparates hatte und mit intensiven subjektiven Geräuschen verbunden war. Der Zweifel über die Entstehung des Ohrleidens wurde durch die anamnestische Feststellung beseitigt, dass Patientin vor Einlieferung in das Krankenhaus Salipyrinpulver genommen (im ganzen innerhalb 2 Tagen 4,50 gr) und schon nach dem ersten Pulver schlechter gehört und Ohrensausen bekommen hatte. Da die Ohrenerkrankung vierzehn Tage nach ihrem Auftreten noch keine Neigung zur Besserung zeigte, gab Vortragender Extr. secal. cornuti fluid. 3 tägl. 10 Tropfen mit dem Erfolg, dass sich die subjektiven Geräusche bald gaben und die Hörfähigkeit für Flüstersprache allmählich bis auf 7 Meter stieg. Für die im vorliegenden Fall unzweifelhaft durch Salipyrin hervorgerufene Schädigung des schallperzipierenden Apparates macht Vortragender die in demselben enthaltene Salizylsäure verant-

wortlich, deren diesbezügliche Wirkungen auf das Ohr bekannt sind. Zur Behandlung mit Mutterkorn war Vortragender, wie schon früher in einem ähnlichen Fall, so auch diesmal durch die Empfehlungen Schillings angeregt, der gestützt auf die durch Versuche von Kirchner erhärtete Tatsache der Hyperämie und Gefässerweiterung im Gehörorgan durch Salicylsäure und Chinin zur Gegenwirkung den gleichzeitigen Gebrauch des gefässverengenden Secale empfahl. Vortragender ist jedoch in der Beurteilung des Erfolges skeptisch geworden durch eine neuerdings von Wittmaack erschienene Arbeit, in der auf Grund von Tierversuchen zunächst für das Chinin nachgewiesen wird, dass seine Wirkung im Gehörorgan nicht auf Zirkulationsstörungen zurückzuführen, sondern dass sein Angriffspunkt das Nervensystem des Gehörorgans speziell das Ganglion spirale sei. Die Zirkulationsstörungen seien hingegen nur die Folgen schwerer Suffokationserscheinungen, unter denen die mit Chinin vergifteten Tiere zu Grunde gehen. Auf Veranlassung des Vortragenden hat Herr Haike eine Nachprüfung dieser Versuche unternommen.

Diskussion:

Herr Haike hat bei mit Aspirin gefütterten Tieren die Befunde von Kirchner bestätigen können und die Wittmaackschen Versuche vergleichend auf Salicylsäure nachgeprüft. Er möchte es hiernach dahingestellt sein lassen, ob die Blutungen immer reine Suffokationserscheinungen sind, hält jedoch das Vorhandensein von Veränderungen im Nervensystem, speziell im Ganglion acusticum für zweifellos.

Herr Bruck hat selbst eine schwere Salipyrinvergiftung durchgemacht, die keine Ohrerscheinungen ausgelöst hat. Des weiteren macht er auf Ohrstörungen im Anschluss an Chloroform- und Äthernarkose aufmerksam.

Herr Dennert teilt seine unangenehmen Erfahrungen mit Kokaïn bei lokaler Anwendung im Ohr mit. Von Secale in Verbindung mit Valeriana hat er einen vorzüglichen Erfolg bei vasomotorischem Schnupfen gesehen.

Herr Reichert macht darauf aufmerksam, dass im Beginn der Pneumonie Hyperämien des Gehörorganes, verbunden mit Hörstörungen vorkommen und will die Möglichkeit, dass es sich auch im Schwabachschen Falle um solche handelt, nicht ausgeschlossen wissen.

Herr Blau bemerkt, dass die Wittmaacksche Deutung der Hyperämie als Suffokationserscheinung nur eine Bestätigung der Untersuchungen von Grunert ist.

Sodann teilt er einen Fall von schmerzhafter Otitis externa mit, die bei einem tertiär Syphilitischen nach jedesmaligem Gebrauch von Jodkali auftrat.

Herr Katz fragt, gestützt auf ein von ihm diesbezüglich verlangtes Gutachten, ob Beobachtungen von einfachem Mittelohrkatarrh

im Anschluss an den äusseren Gebrauch von Jodoform vorlägen. Er selbst habe den Zusammenhang als sehr unwahrscheinlich hingestellt.

Herr Haike entgegnet Herrn Blau, dass Grunert mit Unrecht aus seinen Untersuchungen die Schlussfolgerung gezogen habe, dass Erstickungstiere Blutungen an den für die Funktion unwichtigen Stellen zeigen, während die Salicylsäuretiere sie an der wichtigsten Stelle, dem Ductus cochlearis bekommen.

Herr Schwabach (Schlusswort) bestätigt zunächst die von Herrn Haike gemachten Angaben bezüglich der Grunertschen Versuche und erwidert Herrn Reichert, dass in dem von ihm beobachteten Fall ein Zusammenhang mit der Pneumonie durch das Auftreten der Ohrerkrankung vor der Entwicklung der Lungenaffektion und das Fortbestehen auch nach Ablauf der letzteren ausgeschlossen ist.

2. Herr **Heine**: Zur Behandlung der akuten Mittelohrentzündung. (Referat II. Teil.)

Vortragender gibt, bevor er zu seinem eigentlichen Thema übergeht, zunächst eine Definition von Mittelohrkatarrh und akuter Mittelohrentzündung. Ersteren betrachtet er als die Folgeerscheinung eines mechanischen Hindernisses in der Tube, durch das es zu einer Einziehung des Trommelfells und eventuell zu einer serösen Transsudation in der Paukenhöhle kommt und will denselben, wenn auch bisweilen Übergänge vorkommen, von der akuten eitrigen Mittelohrentzündung, die ein ganz anderes Trommelfellbild darbietet, getrennt wissen. Bei Besprechung der therapeutischen Maßnahmen berücksichtigt Vortragender in erster Reihe die Maßnahmen der Lucaeschen Klinik. Dieselben bestehen in Ruhe, Enthaltung körperlicher Tätigkeit, Anwendung warmer bis heisser Umschläge mit essigsaurer Thonerdelösung, 2 Esslöffel auf 1 Wasserglas Wasser, die zweistündlich hintereinander gemacht und nach zweistündiger Pause wiederholt werden. Nachts werden dieselben eventuell durch einen Priesnitzumschlag ersetzt. In der Privatpraxis lässt Heine besonders bei Kindern wegen Maceration der Haut statt der Umschläge trockne Wärme in Form von heissen Säckchen mit Leinsamenmehl anwenden. Ist es bereits zur Eiterung gekommen, so kann eine einmalige Spülung mit abgekochtem Wasser oder Borsäurelösung zu diagnostischen Zwecken nichts schaden. Im allgemeinen wird jedoch an dem Prinzip der sogenannten Trockenbehandlung festgehalten, die in zartem Austupfen und lockerem Einführen von Gaze oder Watte besteht, die bei starker Sekretion häufig am Tage gewechselt wird. Nach Ablauf der schweren akuten Erscheinungen werden die Patienten angehalten, 2 bis 3 mal am Tage den Gehörgang mit Borsäurelösung auszuspülen. Es ist dies frühestens nach 3—4 Wochen nötig. In Parenthese bemerkt hierbei Vortragender, dass von einer »akuten« resp. »subakuten« Mittelohreiterung solange die Rede ist, als das Trommelfell gerötet und geschwollen, der kurze Fortsatz nicht oder nur

wenig sichtbar, Perforation nur klein ist. In letzterer Beziehung machen nur die Ohreiterungen bei Scharlach und Tuberkulose eine Ausnahme. Die von Bezold empfohlene Einblasung von Borsäure nach der Ausspülung wendet Vortragender aus Bedenken der Sekretretention nicht an, ebenso perhorresziert er bei akuten Mittelohrentzündungen, wie auch bei akuten Mittelohreiterungen, solange noch entzündliche Erscheinungen am Trommelfell vorhanden sind, die Luftdouche resp. den Katheterismus. Die von Bezold empfohlene Luftdouche vom Gehörgang aus hält er für wirkungslos.

Zum Schluss kommt Vortragender noch auf die Frage der Entfernung der Rachenmandel während einer akuten Ohrentzündung zu sprechen. Er widerrät entschieden dieselbe, wie er überhaupt die Adenotomie nur bei hypertrophischer Rachenmandel angewandt wissen will, da für ihn die Rachenmandel als solche ein Schutzorgan ist zur Verhütung, dass Infektionsträger in die Tube übertreten.

Besprechungen.

Otitis media der Säuglinge. Bakteriologische und anatomische Studien von Dr. med. Hermann Preysing, Privatdocent an der Universität Leipzig. Mit 40 Tafeln. Wiesbaden, Verlag von J. F. Bergmann.

Besprochen von

Arthur Hartmann.

Das vorliegende mit 40 Tafeln ausgestattete Werk füllt eine Lücke in der otologischen Literatur aus. Wir besitzen zwar eine sehr grosse Anzahl von Arbeiten über die pathologisch-anatomischen Veränderungen des Mittelohres der Säuglinge; dieselben betreffen aber nur makroskopische Betrachtungen, während ein genauer Aufschluss über die mikroskopischen Verhältnisse fehlte. Durch die grundlegende, umfassende Arbeit Preysings sind uns nunmehr die pathologischen Veränderungen der Hörorgane der Säuglinge klargelegt, so dass künftige Arbeiten auf diesem Gebiete nur Ergänznngen werden bringen können.

Die mikroskopischen Befunde sind auf den 40 Tafeln in vortrefflicher Weise wiedergegeben.

Das Untersuchungsmaterial bildeten 197 Schläfenbeine von 100 Kindern, welche alle bakteriologisch und besonders histologisch durchforscht wurden. Die Untersuchungsbefunde sind in einer Tabelle zusammengestellt, aus welcher das Alter, die Zeit der Untersuchung nach dem Tode, die Todesursache zu ersehen sind.

Der beigegebene Text enthält folgende Abschnitte: 1. Die Bakteriologie der Säuglingsotitis, Sektionsmethode und anatomische Untersuchung. 2. Normale Anatomie: a) das Paukenhöhlenepithel, b) das embryonale myxomatöse Gewebe in der Paukenhöhle, c) Drüsen der Paukenhöhlenschleimhaut, d) Facialiskanal-Dehiscenz, e) Bogengänge. 3. Pathologische Befunde: a) Pathologische Anatomie der Paukenhöhlenschleimhaut, b) Beginn der Schleimhauterkrankung, c) Thrombosenbildung in der Schleimhaut der Paukenhöhle und des Antrums, d) Pathologische Befunde am Trommelfell, e) Wirkung der Trommelfellparacentese,

f) Komplikation des Myxomrückbildungsprozesses durch die Mittelohrentzündung, g) Resorption des Mittelohrempyems, h) Tuberkulose des Mittelohres, i) Erkrankung des Knochens und des inneren Ohres bei der Säuglingsotitis.

Nachdem die alte besonders von v. Tröltsch vertretene Anschauung, dass das Ohr der Säuglinge nicht otoskopisch untersucht werden könne, durch den Referenten als unzutreffend nachgewiesen wurde, gewinnen die am Leichenmaterial gewonnenen Untersuchungsbefunde grössere praktische Bedeutung, wenn sie mit den Beobachtungen am Lebenden in Einklang gebracht werden können. Über die Beziehungen zwischen der Säuglingsotitis zum Gesamtorganismus ist auch P. auf Grund seiner Einzeluntersuchungen noch zu keinem abschliessenden Urteil gelangt. Bezüglich der Einwirkung der Säuglingsotitis auf den Magendarmtraktus möchte P. aus seinen Befunden den Schluss ziehen, dass die Ernährungsstörungen und Magendarmerkrankungen, wenn sie von einem Mittelohrempyem veranlasst sind, nicht einer Infektion des Magendarmtraktus durch die Infektionserreger der Otitis media ihre Entstehung verdanken, sondern dass sie die Folge sind der Aufnahme toxischer Stoffe aus dem Mittelohrempyem in die Blut- und Säftebahnen.

Die Nebenhöhlen der Nase in ihren Lagebeziehungen zu den Nachbarorganen auf fünfzehn farbigen Tafeln dargestellt von Dr. Gustav Killian, Professor e. o. in Freiburg i. B. Jena, Verlag von Gustav Fischer, 1903. Preis Mark 25.

Besprochen von

Dr. Gustav Brühl in Berlin.

Bei Köpfen, welche von den Carotiden aus mit 10 % Formollösung injiciert und in ebensolcher Lösung aufbewahrt werden, gelingt es, die Knochenwände der Nebenhöhlen der Nase zu entfernen, ohne dass die Schleimhaut zerreisst. Auf Grund dieser Beobachtung präparierte Killian eine Reihe von Köpfen mit dem Bestreben, »den Komplex der Nasennebenhöhlen von allen Seiten her zur Darstellung zu bringen und Bilder zu gewinnen, die für den Operateur von Nutzen sind.« Die Präparate sind in 15 ausgezeichneten Abbildungen wiedergegeben und veranschau-

lichen die Beziehungen zwischen den Nebenhöhlen der Nase und ihren Nachbarorganen (Nase, Mund, Orbita, Gehirn) in überraschender Deutlichkeit. Jeder Abbildung ist eine Erklärung beigegeben; die Bezeichnungen sind, um den neueren entwicklungsgeschichtlichen und vergleichend-anatomischen Forschungsresultaten gerecht zu werden, rein morphologisch gewählt. (z. B. Cellula sup. und inf. meatus nar. superioris, Cellula ascendens meatus nar. sup., Cellula frontalis prima, secunda, tertia, quarta etc.)

Die Tafeln sind künstlerisch schön ausgeführt. Die Präparationskunst Killians hat es verstanden, die wichtigsten Lageverhältnisse der Nebenhöhlen zu ihrer Nachbarschaft in einer so klaren und anschaulichen Weise darzustellen, dass alle, welche für die Anatomie und Pathologie der Nase Interesse haben, in diesem Werke Belehrung, Anregung und Genuss finden werden.

Zur Differentialdiagnose von Dermatosen und Lues bei den Schleimhauterkrankungen der Mundhöhle und oberen Luftwege mit besonderer Berücksichtigung der Hautkrankheiten als Teilerscheinungen. Von Dr. Gottfried Trautmann in München. Wiesbaden, Verlag von J. F. Bergmann, 1903.

Besprochen von

Dr. Gustav Brühl in Berlin.

Der Entstehungsgrund des vorliegenden Werkes war »das persönliche Bedürfnis, in Besitz eines literarischen Hilfsmittels zu sein, welches gewisse, in der Mundhöhle und in den oberen Luftwegen vorkommende Krankheiten, speziell die von Dermatosen abhängigen, von der Lues, soweit es möglich ist, abgrenzt. Bei diesen Prozessen spielt die Verwechslungsmöglichkeit und der Verdacht auf Lues häufig eine so grosse Rolle, dass in nicht seltenen Fällen in dubio letztere als bestehend angenommen wird.«

Trautmann hat das einschlägige Material gesammelt und zusammengestellt und mit bewundernswertem Fleisse ein Buch geschaffen, welches seine Aufgabe in jeder Beziehung erfüllen dürfte.

Atti del sesto congresso della Societa italiana di laringologia, d'otologia e di rinologia; pubblicati per cura del Prof. Massei e del Dr. Garzia. Neapel, Verlag E. Pietrocola, 1903.

Besprochen von

Dr. E. Rimini in Triest.

Die vorliegende Veröffentlichuug enthält alle die bei der im Oktober 1902 in Rom stattgefundenen Versammlung der italienischen Gesellschaft für Laryngologie, Otologie und Rhinologie gehaltenen Vorträge, deren Zahl so gross ist, dass es bei einer kurzen Besprechung kaum möglich ist, jeden einzelnen zu erwähnen.

Es sei nur hervorgehoben, dass zwei wichtige Themata zur allgemeinen Diskussion kamen: Die Innervation des Kehlkopfes (Referent Trifiletti und Masini), und die Physiologie des Mittelohres (Referent Nuvoli), welche ausführlich behandelt wurden.

Wichtig und lehrreich sind die einzelnen Vorträge aus dem Gebiet der Laryngologie, Rhinologie und Otologie, welche uns einen klaren Beweis von dem Eifer geben, mit welchem sich unsere Fachkollegen in Italien diesen Spezial-Disziplinen widmen.

Zuletzt werden die Abbildungen einiger ausgestellter neuen Instrumente vorgeführt.

Fach- und Personalnachrichten.

Die dreizehnte Versammlung der Deutschen otologischen Gesellschaft wird am 20. und 21. Mai d. J. im Langenbeckhause in Berlin unter dem Vorsitz von Herrn Geh. Med.-Rat Prof. Lucae stattfinden. Herr Prof. Siebenmann-Basel hat ein Referat über die Anatomie der Taubstummheit übernommen. Mit der Versammlung wird eine Ausstellung von Instrumenten, Präparaten, Apparaten und Lehrmitteln verbunden sein, insbesondere soll alles auf die Taubstummheit Bezügliche zur Ausstellung gelangen: Präparate, Abbildungen, Untersuchungstabellen und Veröffentlichungen. Ausserdem wird die Ausstellung Abbildungen der Kliniken für Ohrenkrankheiten (Skizzen, Grundrisse, innere Einrichtungen) enthalten.

Anmeldungen für die Ausstellung nimmt entgegen Herr Privatdoz. Dr. Gustav Brühl, Berlin C., Alexanderstr. 50, Anmeldungen von neuen Mitgliedern und von Vorträgen oder Demonstrationen für die Versammlung Prof. Dr. Arthur Hartmann, Berlin NW., Roonstr. 8.

Die Société française d'Otologie et de Laryngologie versammelt sich am Montag den 2. Mai im Hôtel des Sociétés Savantes. Folgende Fragen werden zur Diskussion gestellt:

1. Behandlung der akuten Mittelohrentzündung. Berichterstatter: Lermoyez, Lubet-Barbon und Moure.
2. Die chronischen nicht spezifischen Laryngitiden, klinische Formen, Behandlung. Berichterstatter: Ruault.

Mit dem vom 1. bis 4. August d. J. in Bordeaux stattfindenden VII. internationalen otologischen Kongresse wird eine Ausstellung verbunden sein von makroskopischen und mikroskopischen Präparaten, von Zeichnungen und Photographien die normale und pathologische Anatomie des Ohres und der Nase betreffend, sowie von Instrumenten und Apparaten, welche zur Behandlung dieser Organe dienen.

Die Ausstellung findet in der Faculté de Médecine, Place d'Aquitaine, Bordeaux, statt, wird von den Anatomen Guément und Lafite-Dupont organisiert. Um baldigste Anmeldung wird gebeten, Sendungen sollen spätestens am 1. Juli in Bordeaux eingetroffen sein.

Der Geheime Medizinalrat Professor Dr. Passow in Berlin erhielt den preussischen Kronenorden III. Klasse.

Dr. Haike, früher Assistent an der Ohrenabteilung der Charité, hat sich als Privatdozent für Ohrenheilkunde an der Universität Berlin habilitiert.

Berichtigung.

In der Arbeit von Eschweiler: »Erfahrungen über die Radikaloperation etc.«, dieser Band S. 120, Zeile 24, lies statt: »Folge von entzündlichen Erkrankungen« — »frei von entzündlichen Erscheinungen«.

Druck von Carl Ritter in Wiesbaden.

XII.

Otitische Gehirnleiden.

Mitteilungen aus der Ohren- und Kehlkopfabteilung des Reichshospitals in Kristiania.

1. Der otitische Hirnabscess.

Von Professor V. Uchermann in Kristiania.

a) Statistik und Pathologie. Krankheitsgeschichten.

Unter 6085 Sektionen aus dem Reichshospital in der Zeit vom 11. 8. 1865 bis 1. 10. 1902 fanden sich 35 Hirnabscesse = 0,57 %. — Pitt hat unter 9000 Sektionen 56 mal Hirnabscesse = 0,62 % oder ungefähr dasselbe Verhältnis. — Davon waren 14 otitischen Ursprungs = 40 %. 6 waren verursacht durch Krankheiten anderer Schädelknochen (als das Schläfenbein), 3 durch Trauma, 1 durch Pyämie, 2 durch Lungenkrankheiten, 2 durch Unterleibskrankheiten (Leberabscess, Perityphlitis), 7 durch unbekannte Ursache.

Seit Errichtung der Ohrenklinik 1891 sind in den 11 Jahren vom 1. 9. 1891 bis 1. 9. 1902 11 Fälle von otogenen Hirnabcessen vorgekommen, 3 bei Kindern, 8 bei Erwachsenen, also im Verhältnis wie 273 zu 1000. Es handelt sich jedoch hier um kleine Ziffern.

Da das Verhältnis für die Altersklassen unter 15 Jahren zu der gesamten Bevölkerung wie 344 zu 1000 ist (siehe V. Uchermann: Die Taubstummen in Norwegen S. 48), sollte die Krankheit also bei Kindern etwas seltener vorkommen, als man ihrer gesamten Anzahl nach erwarten könnte.

8 Fälle kamen beim männlichen Geschlechte vor, 3 beim weiblichen, also ein bedeutendes Übergewicht auf der männlichen Seite.

Dies stimmt auch mit den Erfahrungen der grösseren Statistiken überein. So zählt Körner[1]) 61 Männer und 30 Frauen.

Über die Ursachen hierzu siehe V. Uchermann: l. c. S. 45—47, und Nord. med. Arkiv: Über die Gechlechtswahl der Krankheiten.

5 waren rechtsseitig, 6 linksseitig.

Dies ist mit den letzten Statistiken von Hammerschlag (96 linksseitige und 85 rechtsseitige operierte Temporallappenabscesse) und von Okada (78 linksseitige und 73 rechtsseitige Kleinhirnabscesse) übereinstimmend, dagegen nicht mit den älteren von Toynbee bis Körner,

[1]) Die otitischen Erkrankungen des Hirns etc. Wiesbaden 1902. 3. Aufl., S. 6.

der 96 rechtsseitige und 64 linksseitige Hirnabscesse anführte. (Körner Op. cit. S. 142). 3 Fälle wurden akuten, 8 Fälle chronischen suppurativen Prozessen im Temporalbeine zugeschrieben, oder ein Verhältnis von 27,2 % zu 72,7 %. Dies entspricht ziemlich genau dem von Hammerschlag gefundenen Verhältnisse 25 % (akute) und 75 % (chronische). 9 (8) hatten ihren Sitz im Temporallappen, 2 (3) im Cerebellum, also kaum $^1/_4$ im zuletztgenannten Hirnteile. Dies entspricht ziemlich genau dem von Körner gefundenen Verhältnis bei operierten Abscessen: 212 im Grosshirn gegen 55 im Kleinhirn (op. c. S. 140).

Gowers hat aus der Literatur 186 Abscesse im Grosshirn und 41 im Kleinhirn gesammelt; in den Sektionsstatistiken ist der Unterschied in der Regel geringer (siehe Körner Op. cit. S. 139).

In einem Falle (No. 8) scheint Trauma (Schlag über die Nase) die beschleunigende Ursache gewesen zu sein.

Von den 7 obduzierten Fällen wurde in 5 Fällen der Knochen bis an die Dura krank gefunden; in einem (No. 1) ist notiert: Das Gehirn festgewachsen an der Dura, berstet beim Herausnehmen, in zwei Fällen (No. 2 und 6) wurde dies nicht nachgewiesen.

In drei Fällen, worunter die zwei Fälle mit Cerebellumabscessen, scheint die Infektion des Hirnes durch eine infektiöse Sinusthrombose als Zwischenglied entstanden zu sein; in einem Fall ist der Temporallappenabscess einer Suppuration im Labyrinth zuzuschreiben.

In den drei geheilten Fällen lag die Dura in grösserer oder geringerer Ausdehnung entblösst. In sämtlichen operierten oder obduzierten Fällen fand man den nächsten Abscess höchstens 1 cm von der Dura entfernt; in mehreren Fällen reichte er ganz bis an die Dura heran, oder stand durch eine Fistel mit dem Infektionsfocus ausserhalb derselben in Verbindung. In drei Fällen fand man einen epiduralen Abscess zwischen dem Knochen und der Dura (No. 4, 5, 7). Das Resultat bekräftigt den von Körner zuerst aufgestellten Satz (Archiv für Ohrenheilkunde 29, 20), dass die otitischen Hirnabscesse immer in der nächsten Nähe des kranken Ohres oder Knochens liegen.

Dagegen bestätigt sich nicht die von Jansen aufgestellte und von Körner akzeptierte Lehre, dass „Phlebitis und infektiöse Thrombose in dem Sinus des Temporalbeines keine grosse Bedeutung für die Ätiologie der otitischen Hirnabscesse zu haben scheint".

In allen drei Fällen von Abscessen im Kleinhirn und im hinteren Teil des Grosshirns (Parietallappen an der Grenze des Occipitallappens)

war die Sinusaffektion das deutliche Zwischenglied. Mehr hiervon später.

Bemerkenswert ist auch der erwähnte Fall von Labyrinthsuppuration, welche zum Temporallappenabscess und nicht wie gewöhnlich zur Affektion der hinteren Hirnhöhle führte.

Die Abscesse variieren in Grösse und Form: So gross wie der Temporallappen selbst mit angrenzenden Teilen (No. 2) oder hühnereigross (5 cm. im Diamet. No. 1, 6, 11), oder wie ein kleiner Apfel (No. 8), oder wallnussgross (No. 5: 2 Abscesse, No. 7: 1 Abscess, No. 10) bis kastaniengross (No. 9) oder haselnussgross (No. 4, 5: 1 Abscess), oder unregelmässig (No. 7: 2 Abscesse, der eine 3 cm. lang und 6—7 mm. breit). Der Inhalt ist teils stinkender, grünlicher oder grünlichgelber Eiter (No. 2, 4, 5, 6, 8), teils nicht stinkender, dünner (N. 11) oder dicker (No. 9), gelber oder grünlicher (No. 1 „von fadem Geruch"), zähflüssiger Eiter (No. 6). Keine Erläuterungen No. 3 und 10.

In 2 Fällen (No. 5 und 7, Cerebellumabscess) ist der Eiter in dem äusseren, der Infektionsstelle am nächsten liegenden Abscesse dünn und stinkend, in dem innerhalb liegenden nicht stinkend, teilweise zähflüssig (No. 7).

Von Mikroorganismen wurden in 1 Falle (No. 11) nur Streptokokken nachgewiesen, in 1 Fall (No. 7) Kokken verschiedener Grösse, von welchen mehrere kettenartig geordnet sind, aber ausserdem auch einzelne uncharakteristische, grosse, „die sich oft nach Gram färben lassen; in 1 Fall (No. 1) wurden in der Abscesswand (Balgkapsel) Tuberkelbazillen nachgewiesen, übrigens ist der Eiter nicht untersucht oder das Resultat nicht notiert. In 1 Fall (No. 5) wurden in dem epiduralen Abscesse wesentlich Staphylokokken gefunden. Im übrigen finden sich nekrotische Hirnmassen eingemischt.

In 3 der untersuchten Fälle ist der Abscess von einer Kapsel (pyogenetischen Membran) umgeben: No. 1 (1 mm dick, „häutig"), No. 6 (6—8 mm dick) und No. 11 (2 mm dick). Wo diese von emollierter Hirnmasse umgeben ist, wie in den zwei zuletzt erwähnten Fällen, lässt sie sich mit Leichtigkeit von den Umgebungen lösen. Die erwähnte Dicke der Membrane bei No. 6 (6—8 mm) ist eine ungewöhnliche. Die grösste bei Körner angegebene Dicke ist 5 mm. Die innere Wand ist teils eben, glatt (No. 1 nicht speziell angemerkt, No. 11), teils gebuchtet, sinuös (No. 6). Im Schnitte der Abscessmembran von No. 6 „sieht man diese von einem jungen, gefässreichen Granulationsgewebe aufgebaut, welches aus besonders grossen

Fibroplasten mit deutlicher, rundzelleninfiltrierter Intercellularsubstanz besteht".

Das Alter der Abscesse kann bei No. 11 (akut. otit. med.) nicht 38 Tage überschritten haben (die Membran 2 mm dick); bei No. 6 ist, nach den Symptomen zu urteilen (Schüttelfröste, Kopfschmerz), das grösstmögliche Alter des Abscesses 128 Tage (die Membran 6—8 mm dick); bei No. 1 (chroniche Otorrhoe, Tuberkulose) treten die ersten, wahrscheinlichen Symptome (Kopfschmerzen, Erbrechen, Temperatursteigerung) am 16. 1. auf, mit tödlichem Ausgang am 8. 2., also 24tägige Dauer (die Membran 1 mm dick). Es ist also in diesen Fällen eine gewisse Proportion zwischen der Dicke der Kapsel (samt der Grösse des Abscesses) und der Dauer des Abscesses.

In den 4 Fällen, wo keine Kapsel nachgewiesen werden konnte (No. 2, 4, 5, 7, die zwei letzteren Cerebellumabscesse) sind die Wände in der Regel mehr oder weniger gebuchtet, oft aufgeweicht, speziell bei den Temporallappenabscessen, bisweilen mit Hämorrhagien eingesprenkelt (No. 2). Das wahrscheinliche Alter der Abscesse, nach den Symptomen berechnet, ist bei deren Eröffnung hier 45 Tage (No. 2 chronische Otorrhoe), 6 Tage (No. 4 chronische Otorrhoe, der Abscess haselnussgros), 23 Tage (No. 5 chronische Otorrhoe) und ca. 14 Tage (No. 7 chronische Otorrhoe).

Auch hier steht die Grösse der Abscesse einigermafsen im Verhältnis zu der wahrscheinlichen, manifesten Dauer (siehe die Journale).

Der Verlauf ist ein durchgehend schneller, doch kann, mit Rücksicht auf die Anwesenheit der Kapsel oder nicht, in dem einzelnen Falle daraus nichts geschlossen werden: Auch ein Kapselabscess kann schnell wachsen und oft, wie schon erwähnt, von einer fortschreitenden Emollitio cerebri (Encephalitis) im Umkreise begleitet sein. (Cfr. speziell No. 6.) Auch kann man hinsichtlich dieses Punktes nichts aus dem akuten oder chronischen Charakter des veranlassenden Leidens schliessen.

Kapselabscesse kommen seltener im Kleinhirn als im Grosshirn vor. So war keiner von denen im Materiale vorkommenden 4 Kleinhirnabscessen (2 Fälle) mit irgendwelcher Kapsel versehen.

In den drei operierten und geheilten Fällen konnte man auch keine Membran entdecken, aber beweisend für ihre Nichtanwesenheit ist das natürlich nicht.

In 2 Fällen (oder 18,2 %) waren die Abscesse multipel; in einem 3 Abscesse im Cerbellum, in dem anderen 1 Abscess im Cerbellum und 2 im Temporallappen. Körner hat 15 % (bei 100 Fällen).

In 6 Fällen wurde der Abscess geöffnet (operiert); Heilung erfolgte in 3 Fällen = 50 %. Dies entspricht nach Körner gerade dem Resultate dieser Operation bis zum Jahre 1901. Er führt (l. c. S. 189) 50,2 % Heilungen der Abscesse im Grosshirn an und 52,8 % solcher im Kleinhirn.

In einem der geheilten Fälle hatte sich der Abscess vor der Aufnahme im Krankenhaus in die Trommelfellhöhle geöffnet, in einem Falle war in der Dura eine Fistel, die zum Abscesse hinführte.

In 3 Fällen wurde der Abscess vermutet aber nicht gefunden, Diagnose konstatiert durch Sektion.

In 2 Fällen wurde der Abscess vermutet, aber die Operation aufgeschoben, um die Wirkung der vorgenommenen Mastoidalresektion zu sehen. In einem derselben wurde die Vermutung durch Obduktion bekräftigt, in dem anderen wurde diese verweigert, aber die Symptome bei dem tödlichen Ausgange erlauben keinen Zweifel über die Richtigkeit der Diagnose. Die 3 geheilten Fälle sind früher kürzer berichtet. Siehe „Verhandlungen der medizinischen Gesellschaft in Kristiania". Norsk Magazin for Laegevidenskaben (Norwegisches Magazin für ärztliche Wissenschaft) 1901 und 1902; diese Fälle sind aber der Aufmerksamkeit Körners entgangen (in seiner Liste nicht aufgenommen). Der erste Fall ist vom Jahre 1893.

Die Krankheitsgeschichten sind folgende:

1.

A. O. S., Seemann, 22 Jahre, aufgenommen 11. 4. 93 im Reichshospital.

Anamnese: Seit November 92 langsam abnehmendes Gehör und kurz darauf stinkender Eiter, Sausen auf beiden Ohren. Keine Schmerzen. Keine Ursache bekannt.

Status praesens: Perforation des Trommelfells auf beiden Seiten, am grössten auf der linken Seite; hier stinkender Eiter in der Trommelhöhle.

		R.	L.
Hörprüfung:	Flüstern	1 m	2 m
	Rinne	∴ 35‴	∴ 30‴
	Weber	indiff.	

Bohnengrosse Perforation im Septum cartilageneum nasi. An dem Boden der hinteren Nasenhöhle eine knotige, lupöse Geschwulstmasse von dem unteren Rande der Perforation ausgehend. Eine ähnliche Geschwulstmasse weiter nach hinten am Septum.

20. 6. Rechtes Ohr trocken durch Behandlung mit Alumnol und Ausspritzung; aus dem linken Ohr unbedeutende Sekretion, keine Schmerzen.

1. 7. Starke lanzinierende Schmerzen hinter dem linken Ohre, purulenter Ausfluss (nach Entfernung der Geschwulstmasse in der Nase und Tamponade ein paar Tage zuvor).

12. 7. Operation. „Modifizierter Stacke." Die fibröse Wand des Gehörgangs wurde nach hinten gelöst von der ossösen und nach vorn gelegt. Man fand Eiter und Granulationen im Proc. mast., Antrum und Recessus epitymp. Jodoformgaze. Verband.

Pat. befand sich nach der Operation wohl. Temperatur normal. Ungefähr einen Monat später stellte sich Empfindlichkeit in der Partie um den Proc. mast. herum ein. Nach unten und nach hinten im Gehörgang fühlte man entblössten Knochen. Durch Untersuchung in Narkose am 29. 8. konnte man durch Druck im oberen Teil der Regio sternocleidomastoidea Eiter in die Ohrenöffnung hervorpressen.

Operation: Der frühere Schnitt wurde geöffnet und 3 cm nach hinten verlängert. Die Wundhöhle zeigte sich von schlaffen eiterinfiltrierten Granulationen gefüllt. In den Wänden, speziell nach hinten, mehrere kariöse Foci.

Die ganze äussere Schale des Proc. mast. wurde entfernt. Sonde konnte nach innen und nach unten vom Proc. mast. in eine vertikale ca. 5 cm lange Höhlung an der Innenseite des Musc. sterno-cleido-mast. belegen, hineingeführt werden. Durch Druck hier kommt Eiter hervor.

Eine Kontraöffnung wurde am hinteren Rande des Musc. sternocleido-mast. angelegt. Ausschaben. Jodoformgaze. Nach der Operation verschwand die Empfindlichkeit, die Wundhöhle schloss sich nach und nach, so dass nur eine Fistel in der Richtung nach oben zurückblieb; hier sickerte indessen beständig ein wenig Eiter hervor, weshalb man am 7. 11. den Fistelgang öffnete und die inwendige Wand des Proc. mast. entfernte.

Granulationen nach hinten gegen die Basis des Os. occipitis ausgeschabt.

Später, am 5. 12., wurde ein Stück vom Os. temp. oberhalb des Recessus epitymp. fortgemeisselt.

Die Temperatur, die während der ganzen Zeit normal gewesen war, stieg am 16. 1. plötzlich bis 38,4 °. Der Pat. bekam Kopfschmerzen und einmal Erbrechen.

Die Wunde wurde aufs neue geöffnet und schlaffe eiterinfiltrierte Granulationen wurden ausgeschabt.

Am Nachmittag desselben Tages wurde der Pat. unruhig, wollte aus dem Bett, konnte keine Worte für das, was er sagen wollte, finden. Er braucht zum Teil sinnlose Worte, z. B. „sy", „ty", und kann seine Meinung auch nicht niederschreiben. Er versteht gut, wenn er angeredet wird und schwitzt vor Anstrengung, sein fehlerhaftes Sprachvermögen zu überwinden.

Ophthalmoskopisch war alles wesentlich normal. Die Venen sind jedoch in der linken Retina etwas verdickt und schlangenförmig gebuchtet.

Die folgenden Tage war die Temperatur zwischen 36,4—38,3. Rechter Unterarm wurde paretisch und die Aphasie nahm zu. Die Sensibilität ist normal. Er ist unruhig, zum Teil soporös.

Etwas Eiter in der Wunde; die kariöse Destruktion schreitet schnell als Osteoporose vor. Auf dem linken oberen Augenlid sieht man heute kleine kranzförmige Herpesblasen. Die Aphasie ist wechselnd, an einzelnen Tagen beinahe verschwunden.

3. 2. In den letzten Tagen zunehmende Apathie, wiederholt Erbrechen, Schmerzen in der linken Kopfhälfte.

Operation: In Chloroformnarkose wurde deshalb das Tegmen tympani et antri, sowie die Basis der Squama ossis temp. auf der linken Seite fortgemeisselt.

Keine Eiteransammlung zwischen dem Knochen und der Dura. Keine Pulsation der Dura. Durch Probepunktion mit einem gebogenen Antrum-Troikart von circa $1^1/_2$ Zoll Länge von der entblössten Partie senkrecht in den Temporallappen hinauf erhält man keinen Ausfluss. — Jodoformgaze.

Nach der Operation war der Pat. apathisch, er antwortete nicht auf Anrede. Rechte Ober- und Unterextremität sowie rechte Gesichtshälfte vollständig paretisch. Die Pupillen gleich, reagieren auf Licht.

Temp. zwischen 38,2—37,4. Puls zwischen 132 und 84, schwach, aber regelmässig. Respiration mehr und mehr beschwerlich. Mors 8. 2. 94 $^1/_2$6 Uhr morgens.

Obduktion: Otit. med. et int. (?) supp. sin. Thrombosis sinus transversi sin. Abscessus lobi temp. sinistri. Trepanatio. Tuberculosis pulmonum et intestinorum. Hepar moschata.

Linker Sinus transversus ca. 2—3 cm vom Torcular gänzlich von einer graugelben Thrombenmasse, teilweise ramolliert, gefüllt, die sich ganz bis zum Foramen jugulare ausdehnt. Von dieser Thrombenmasse gehen an einer einzelnen Stelle kleinere Thromben von 3—4 mm Diameter und in 1—2 cm Länge in die Venenzweige des Sinus hinein.

An dieser Stelle ist die Dura mater in einer Ausdehnung von ein paar Centimeter durch eine Schicht von gekörntem Gewebe (tuberkelhaltig?) an die dünnen Häute und die Hirnsubstanz befestigt, so dass ein wenig von der Hirnsubstanz durch Lockerung daran hängen bleibt.

Durch Herausnehmen des Hirns barst der linke Temporallappen ungefähr 6 cm von der Spitze des Temporallappens und ein Esslöffel gelbgrüner, dickfliessender Eiter, von fadem Geruch rann heraus.

Der Temporallappen ist fluktuierend.

Durch Schnitt kommt man an der Basis desselben in eine Höhle von ca. 5 cm Diameter hinein.

Diese ist von einer schmutzig gefärbten pyogenetischen Membran, 1 mm dick, umgeben.

In der Höhle ca. zwei Esslöffel voll Eiter, wie oben erwähnt beschaffen. Am Hirn im übrigen nichts zu bemerken. Im Sinus sphenoidalis etwas puriforme Flüssigkeit. In beiden Lungen Kavernen an der Spitze und frische Tuberkelgruppen abwärts in allen Lappen. Sowohl im Dünndarm als im Dickdarm tuberkulöse Wunden. In der Wand des Hirnabscesses (der pyogenetischen Membran) wurden einzelne Tuberkelbazillen nachgewiesen. In der erwähnten, gekörnten Hirnpartie sieht man auf Schnitten Infiltration von Rundzellen in leberförmiger Anordnung als frische Tuberkeln; Riesenzellen sieht man nicht.

2.

K. E. S., Schulknabe, 9 Jahre alt, kam 16. 3. 96. 9 Uhr abends in das Hospital als sofortiger Hilfe bedürftig.

Anamnese: Hat in mehreren Jahren ab und an Ausfluss aus dem linken Ohr gehabt. Im Februar 96 war er mehrere Wochen krank, hatte Diarrhoe und Erbrechen.

Er erholte sich indessen und war vor ca. 14 Tagen aus, wurde aber Sonntag 8. 3. wieder krank, hatte Kopfschmerzen und Erbrechen und musste zu Bette liegen. Das Erbrechen hielt bis zum 13. 3. an; seitdem kam es nicht wieder. Er hatte häufig Schüttelfröste und wenig Appetit; der Stuhlgang war regelmäfsig. Gleichzeitig war das linke Ohr geschwollen und hinter dem Ohr bildete sich ein Abscess.

Heute 16. 3. 3 Uhr nachmittags bekam er einen Krampfanfall, er schrie und verlor das Bewusstsein. Die Krämpfe wiederholten sich, hielten bis 7 Uhr abends an.

Status praesens: Der Pat. jammert stark, wenn man ihn anrührt, reagiert kaum auf Anrede.

Puls 92, Resp. 20, Temp. 38,5. Die Pupillen stark erweitert, reagieren nicht, keine Lähmung der Augenmuskeln, doch etwas Ptosis auf der linken Seite. Kein schiefes Gesicht. Hinter dem linken Ohr ein apfelgrosser, roter, fluktuierender Tumor. Der Pat. ist stark abgemagert, die Haut graublass. Bewegt die Glieder während des Rasierens des Kopfes, indem er wieder in einen halb bewusstlosen Zustand gerät, spricht von Mama.

Operation: 16. 3. 10 Uhr abends. Durch Öffnung des ca. apfelgrossen Abscesses hinter und über Processus mast. entleerte man ca. 2 Esslöffel voll grüngelben, stinkenden Eiter. Corticalis blutüberfüllt.

In Emissar. mast. sieht man einen hellfarbenen Thrombus; durch Einführung einer Sonde an derselben Stelle kommt Eiter. Der ganze Proc. mast. ist von Eiter und Granulationen ausgefüllt. Der Wand zwischen Antrum und Gehörgang entsprechend ein paar nekrotische Knochenstücke. Nach Entblössung des Sinus sigm. zeigt dieser sich stark pulsierend. Nach Entblössung der Dura über Tegmen mast. und tymp. zeigte diese sich gespannt. Nach Kreuzschnitt durch Dura und Inzision des Cerebrum in der Mittellinie wurde in einer Tiefe von

ca. 1 cm ca. $1^1/_2$ Esslöffel grüngelber, stinkender Eiter entleert. Drainrohr wurde eingelegt. Verband.

Nach der Operation war der Puls 150, etwas unregelmäfsig; die Pupillen etwas kontrahiert, am meisten die rechte. Fortgesetzt comatös.

Einzelne Zuckungen im linken Bein. Konnte keine Nahrung zu sich nehmen. Die Respiration wurde schwächer und Mors trat 17. 3. 6 Uhr morgens ein.

Sektion 18. 3: Otitis media sinistra suppurativa chronica. Abscessus cerebri. (Lobus temporalis sin.).

Keine Meningitis. Linker Lobus temporalis mit den umgebenden Teilen zu einem hühnereigrossen fluktuierenden Abscesse umgebildet, in welchen die besprochene Trepanationsöffnung hineinleitet. Im Schnitt der Abscesswand und der angrenzenden Hirnsubstanz zeigt sich diese stark rundzelleninfiltriert, namentlich um die Gefässe herum. Das diese umgebende Gewebe wird an mehreren Stellen nekrotisch gefunden.

Bedeutende Destruktionen der knochigen Teile um die Cavitas tympani herum.

In dem inneren Ohr kann makroskopisch nichts Abnormes nachgewiesen werden. Sämtliche Gehörknöchelchen fehlen, die Kavität zu einer tiefen Höhle mit unebenem Boden umgebildet.

Der Abscess nimmt die hinterste Hälfte des Temporallappens und den vordersten Teil des Occipitallappens ein (Aussenseite und untere Seite). Der Inhalt ist verwester, stinkender Eiter, worin ein wenig Blut und brockige Massen. Die Wände des Abscesses sinuös, sie sind überall mit einem diphtheroiden, gelbweissen Belag bedeckt. Die umgebende Hirnsubstanz ist ziemlich weich und speziell mit zahlreichen Hämorrhagien durchsetzt.

Die ganze vordere Hälfte des Temporallappens bildet eine ganz weiche, weisse, emollierte Masse, während die angrenzenden Partien des Occipitallappens ihre gewöhnliche Konsistenz haben. Im linken Seitenventrikel keine Flüssigkeit, denn seine Wände liegen unmittelbar an einander. Im rechten Seitenventrikel dagegen etwas Flüssigkeitsansammlung. Am Hirn und am Cerebellum im übrigen nichts zu bemerken. Der Körper sonst nicht geöffnet.

3.

O. P., 31 Jahre alt, Arbeiter wurde 1. 3. 97 in die Abteilung gebracht, starb 4 3. 97.

Anamnese: Bekam vor 14 Tagen lanzinierende Schmerzen und Ausfluss aus dem linken Ohr. Ab und an Schmerzen auch im rechten Ohr. Hat in den letzten 8 Tagen spannende Schmerzen im ganzen Kopfe gehabt, doch besonders im linken Ohr. Er hat Schüttelfröste und Hitzanfälle gehabt, vor 3 Tagen einmal Erbrechen.

Hat in 3 Tagen nichts gegessen. Der Stuhl etwas träge. Heute wiederholtes Erbrechen.

Im Alter von 3 Jahren Ausfluss aus dem rechten Ohr, vor 7 Jahren Ausfluss und vermindertes Hörvermögen auf beiden Ohren.

Status praesens: Pat. sieht leidend aus, mit eingesunkenen, matten Augen. Das Sensorium frei. Puls 56, gespannt (bei der Aufnahme 80), Temp. 35,8. Etwas Nackenstarre, keine Lähmungen oder andere fokalen Symptome. Die Pupillen reagieren auf Licht, sind etwas erweitert, er klagt über starke Schmerzen im Kopf, besonders in der Stirn.

Durch Inspektion des linken Ohres sieht man im Gehörgang reichlichen Eiter. Nach hinten im Trommelfell eine Perforation. Keine Geschwulst der Bedeckungen über Proc. mast. Ein wenig Empfindlichkeit bei Druck über der Basis desselben.

Operation: In Chloroformnarkose Inzision durch die Bedeckungen nach Schwartze. Der Knochen stark sklerotisch, ca. 1 Teelöffel gelbweisser Eiter strömt vom Antrum aus. Sowohl im Antrum als im Recessus epitymp. Cholesteatom. Nach innen und oben Kommunikation mit dem Gehörgang. Die hintere Wand des Gehörgangs wurde entfernt. Ausschabung. Jodoformgaze. Verband.

3. 3. Hat seit der Operation ganz gut geschlafen und ein wenig gegessen. Kein Erbrechen. Puls 52, Temp. 36,7. Hat fortdauernd Kopfschmerzen. Ist klar, aber etwas träge.

4. 3. Wurde gestern den Tag über mehr und mehr schläfrig, bis zuletzt vollständig komatös. Die Pupillen ungleich. Keine Lähmung. Kein Erbrechen. P. 52, Temp. abends 38,0. Im Urin, mit Katheter genommen, reichlich Albumin.

Heute Temp. $^1/_2$ 8 Uhr morgens 40,7; 8 Uhr trat Mors ein. Eine $^1/_4$ Stunde nach dem Tode war die Temp. 40,6. Obduktion nicht gestattet.

4.

A. J., Dienstmädchen, 20 Jahre alt, aufgenommen 19. 9. 98.

Anamnese: Gesunde Verwandte. Masern als kleines Kind. In der Wachstumsperiode Bleichsucht, ab und an frontaler Kopfschmerz während der Menstruation. Otitis med. sin. vor 3 Jahren. Nach Refrigerium Schmerzen im Halse. Tags darauf Schmerzen und Ausfluss aus dem l. Ohre, die folgenden Tage wiederholte Frostanfälle, etwas Nackenstarre. Kein Erbrechen und kein Schwindel. Keine Krämpfe oder Sensibilitätsstörungen.

Status praesens: Pat. ist blass, schläfrig, antwortet träge. klagt über Kopfweh. P. 100, Resp. 24, Temp. 39,3. Die Pupillen reagieren lebhaft. Rubor im Schlund. Im linken Gehörgang stinkender, brockiger Eiter. Das Trommelfell unsichtbar wegen Geschwulst der Wände des Gehörgangs. Etwas Geschwulst grade unter Proc. mast., starke Empfindlichkeit an der Spitze desselben, kein Rubor.

Hörprüfung, Linkes Ohr: Uhr = 0. Flüstern $^3/_4$ m. Rinne — 10. Schw. + 40. Weber lateralisiert links. Die Organe normal. Spur von Albumin im Harn. Pat. ist gravid im 5. Monat.

Behandlung und Verlauf: 19. 9. Totale Resektion. In einer Tiefe von 1 cm kam etwas stinkender Eiter, im Antrum Eiter und epitheloide Ansammlungen. Keine Gehörknöchelchen. Die hintere Wand des Gehörgangs wurde entfernt. Jodoformgaze-Tampon abwärts und im Gehörgang. Verband.

Am Tage nach der Operation weniger schläfrig, fortgesetzt Schmerzen im Ohre, volles Bewusstsein. Temp. 39,3--38,2. Im Laufe des Tages Schwindel und Kopfschmerzen, unruhig, nicht klar, kein Erbrechen, keine Krämpfe. Mors trat plötzlich Nachmittags 20. 9. 98 ein. Temp. 39,4.

Bei der Sektion fand man auf der unteren Seite des linken Temporallappens ein Loch so dick wie eine Stricknadel, das zu einem reichlich haselnussgrossen Abscesse hinleitet; dieser kommuniziert durch eine kaum fingerspitzengrosse Öffnung mit dem hinteren Horn des linken Seitenventrikels, in dessen Spitze sich etwas Eiter fand. Die Wände des Ventrikels im übrigen normal aussehend, ebenfalls das Gehirn sonst.

Etwas gelbgrauer Eiter zwischen der Dura und der linken Pars petrosa, welche um das innere Ohr herum morsch und gräulich verfärbt war und etwas dickflüssigen, übelriechenden Eiter enthielt.

Keine Perforation des Knochens sichtbar. Dura über Pars petrosa gelbgrün, verfärbt, ebenso die dünnen Häute auf der unteren Seite des Temporallappens. Bei der Herausnahme des Hirns strömt aus dieser Partie graugrüner stinkender Eiter heraus. Im linken Sinus transversus eine gelbgraue, übelriechende Thrombenmasse. In der rechten Lunge einzelne käsige Knoten. Embolie und beginnende hämorrhagische Infarkte im rechten unteren Lungenlappen. Zum Teil käsige Hilusglandeln. Gravid.

5.

Frau K. K., 25 Jahre alt. Aufgenommen am 31. 12. 98.

Anamnese: Gesunde Verwandte. Drüsen als Kind. 7 Jahre lang ab und an Ausfluss aus dem rechten Ohre, dann plötzlich vor 8 Tagen heftige Schmerzen in demselben, Schüttelfröste, Hitzanfälle, starke Kopfschmerzen, Ausfluss. Kein Erbrechen, aber Schwindel in aufrechter Stellung.

Status praesens: Das Aussehen blass, leidend, ist bei Bewusstsein, aber träge. Heftige Kopfschmerzen; etwas Nackenstarre.

Puls 106, weich, regelmäfsig. R. 28, Temp. 39,3. Etwas empfindlich an der Basis des Proc. mast., keine Schwellung. Im Gehörgange stinkender Eiter und Cholesteatom. Grosse Perforation im Trommelfell. Vermindertes Gehör. Hörprüfung, linkes Ohr: Uhr ad conch. Flüstern — $^1/_4$ m. Rinne ∴ 10. Schw. + 20.

Die Pat. ist gravid im 4. Monat. Die Organe normal. Temp. die zwei folgenden Tage zwischen 40° und 37°. Ein paar Schüttel-

fröste, Schmerzen im Vorder- und Hinterkopf, etwas schwindelig und schläfrig, aber vollständig klar. Nichts gegessen.

Behandlung und Verlauf: 2. 1. Totale Resektion. Der Knochen sklerotisch. In einer Tiefe von $1^1/_2$ cm Antrum, worin Cholesteatom wie im Recessus. Die Gehörknöchelchen fehlen. Stinkender Eiter vom hinteren Teil des Proc. mast. Die Sinuswand wurde in einer Ausdehnung von ca. 2 cm entblösst und es entleert sich ca. 1 Teelöffel stark pulsierender Eiter, wesentlich Staphylokokken enthaltend.

Sonde konnte nach oben und nach unten in einer Länge von mehreren Centimeter in den Sulcus sigmoideus eingeführt werden, ehe sie auf Widerstand stiess. Nach Entleerung des Eiters erhob sich die Sinuswand nach hinten als eine gelbgraue, dicke, fluktuierende Membran (wurde für Sinus gehalten, der sich ausfüllte).

Es wurde keine Probepunktion vorgenommen. Ausschaben des Zwischenohres. Körners Lappen. Jodoformgaze über dem Sinus und im Gehörgang. Keine Suturen. Verband. Temp. die folgenden Tage nach der Operation ungefähr 37,5. Ab und an etwas Kopfweh.

6. 1. Erster Verbandwechsel. Sinus füllte den ganzen Knochenkanal, bedeckt mit dickem, gelbem fibrinösem Beleg; bei dem nächsten Wechsel 8. 1. etwas Eiter von der unteren Öffuung des Sulcus sigmoideus. Jodoformpulver. Täglicher Verbandwechsel.

Der Zustand verschlimmerte sich indessen mit Kopfschmerzen, Erbrechen und zunehmenden Schmerzen im Hinterkopf; ab und an das Sensorium nicht klar. Puls 60. Temp. 37,3 bis 36,1.

15. 1. Operation: Der Knochen wurde vom Sinus ab in der Richtung nach unten und hinten in einer fingernagelgrossen Strecke entfernt. Dura normal. Sie wurde in einer Ausdehnung von $1^1/_2$ cm geöffnet.

Durch Probepunktion, Incision und Macewens searcher fühlte man in einer Tiefe von 4 cm nach innen und hinten im Cerebellum nur festes Gewebe. Der Temporallappen wurde untersucht, indem das Tegmen tymp. und der vorderste Teil des Tegmen mast. entfernt wurde.

Dura normal. Mit dem Searcher in einer Tiefe von 4 cm nur Blut. Der Knochen über dem Sinus transvers. wurde dann dicht am Knie entfernt. Dura normal. Durch Punktion nur Blut. Die Sinuswand biegt sich stark vornüber, fühlt sich fluktuierend, nicht pulsierend an. Durch Punktion mit Graefes Messer zeigt sich die Wand stark verdickt. Durch tiefere Incision Spuren von flockigem Eiter und bei Erweiterung der Wunde mit Péans Pinzette strömte plötzlich ca. 100 g stinkender, graugrüner Eiter aus. Die Pat. begann mehr und mehr zu reagieren. Puls 104, weich. Drainrohr wurde in einer Tiefe von 4 cm eingelegt. Jodoformgaze-Tamponade.

War nach der Operation bei Bewusstsein, ass am Nachmittag etwas Gerstenschleim, schlief des Nachts. Keine Kopfschmerzen, kein Erbrechen.

16. 1. Verbandwechsel. Etwas chokoladefarbige, nicht stinkende Flüssigkeit kam heraus. Ein dickeres Drainrohr eingelegt.

An den folgenden Tagen ein paarmal Erbrechen, und ein wenig Kopfweh; etwas schläfrig, phantasierte. Der Harn muss bisweilen mit Katheter genommen werden. Beginnende Stasepapille. Unbedeutende Sekretion aus der Abscesshöhle; die Partie um die Öffnung des Drainrohrs und die Dura herum prominierend, durch Incision hier nur Blut.

23. 1. Operation: Trepanation grade oberhalb des Sinusknies. Die Häute normal. In einer Tiefe von ca. 5 cm 1 Esslöffel voll Eiter und Fetzen der Hirnmasse. Drainrohr wurde eingelegt. War nach der Operation unruhig, aber reagierte auf Anrede, die folgenden Tage meist soporös, etwas Nackenstarre, Schielen (siehe unten Abducens), kein Erbrechen. Die alte Perforationsöffnung durch Sinus vollständig geschlossen, dagegen prominiert Sinus oberhalb.

28. 1. Operation: Öffnung dieser Partie wurde vorgenommen. Sinus zeigt sich geschlossen. Durch Incision der inneren Wand und durch Einführen von Péan kommt 1 Esslöffel voll dünner, nicht stinkender Eiter heraus.

Der thrombosierte Sinus wurde entfernt und Drainrohr eingelegt. Die Pat. war nach der Operation ab und an bei Bewusstsein, schläft ziemlich ruhig. Puls 128—100.

Etwas Deviatio conjugala dextra, sowie Nystagmus horizontalis. Die Pupillen stark dilatiert.

30. 1. Parese des Abducens auf der linken Seite. Amnestische Aphasie, zum Teil Paraphasie. Etwas Sekretion aus dem Drainrohr.

3. 2. Respiration seit gestern Nachmittag Cheyne-Stokes-Typus; sie lag den Abend über in Coma. 9 Uhr nachmittags Verbandwechsel. Die Öffnung für das Drainrohr wurde erweitert, 1 Teelöffel seropurulente Flüssigkeit. Drainrohr wurde aufs neue eingelegt. Keine Besserung nach dem Verbandwechsel. Puls 160, klein, unregelmäfsig. Mors 2. 2. 10 Uhr 10 Min. nachmittags.

Sektion: Abscessus multipl. cerebri (lobi tempor. sinistri). Abscess. hemisphaerae sinistrae cerebelli. Adhaerentiae pleurae. Nephritis. Graviditas (IV mens).

Kein Zeichen von Meningitis. Ungefähr mitten im linken Gyrus temp. med., der oberen, hintersten Trepanationsöffnung entsprechend ist eine walnussgrosse Abscesshöhle mit blutinfiltrierten Wänden. Die Höhle hat eine kanalförmige Verlängerung grade nach innen vorüber; der Boden derselben war 1 cm vom linken Seitenventrikel entfernt.

Die Hirnmasse in der unmittelbaren Nähe der Abscesshöhle zeigte sich gelblich, als eiterinfiltriert. Ungefähr 2 cm nach vorn, etwas nach unten von dieser Abscesshöhle sieht man ein gleichfalls blutinfiltriertes Cavum auf der Oberfläche des Hirns, der Grenze des Gyrus temporalis inf. und med. entsprechend.

Grade innerhalb dieser Partie, ca. 1 cm in der Richtung nach innen und nach vorn, aber nicht hiermit korrespondierend, sieht man

beim Durchschneiden einen walnussgrossen Fokus von gelblicher Farbe, dessen mittlere Partie ramolliert ist.

Die linke Hemisphäre des Kleinhirns ist etwas adhärent in der Region der untersten Trepanationsöffnung, die in eine ca. haselnussgrosse Abscesshöhle mit blutinfiltrierten Wänden hinleitete und deren unmittelbare Umgebung eine gelbliche, eiterinfiltrierte Farbe hat.

Weder in den Seitenventrikeln noch im 4. Ventrikel etwas Abnormes. Nur unbedeutende klare Flüssigkeit.

Die Hirnsubstanz zeigte sich im Übrigen auf Schnitten normal. In beiden Pleurahöhlen etwas Flüssigkeit und saitenförmige Adhärenten. Beide Lungen normal, ebenfalls das Herz. Die Nieren gross, blutüberfüllt, Corticalis breit, geschwollen, ein wenig scheckig. Sonst nichts.

6.

O. B. J., Schneidergeselle, 29 Jahre alt, wurde aufgenommen 7. 6. 00, starb 25. 7. 00.

Anamnese: 1 Bruder 5 Jahre alt an Gehirnentzündung gestorben, sonst gesunde Verwandte. 4 Jahre alt Keuchhusten, seitdem vermindertes Gehör auf dem rechten Ohre. Im Februar 1900 Ausfluss aus dem rechten Ohre, keine Schmerzen, kein Fieber, Gehör dasselbe, wie vorher.

20. 3. Starker Schwindel, ein paarmal Frostanfälle und von nun an täglich Kopfschmerzen, erst doppelseitig, später rechtsseitig und occipital.

24. 5. Zuckung im rechten Arm, später oft Zuckungen in den Armen. Die letzten 8 Tage vor der Aufnahme verminderte Sehkraft, ab und zu Doppelsehen, Mattigkeit, schlechten Appetit, Erbrechen nach dem Essen.

Status praesens: Patient ist etwas mager. Keine Kopfschmerzen. Das Sensorium frei. Die Zunge wird gerade ausgesteckt, nicht belegt. Puls 72, Temp. 37,3. Die Pupillen dilatiert, gleich, reagieren gut, kein Schielen. Beginnende Stauungspapille auf beiden Augen. Keine Beschränkung des Gesichtsfeldes. Im rechten Gehörgang Eiter, das Trommelfell geschwollen mit Perforation nach hinten. Proc. mast. normal.

Hörprüfung rechts: Flüstern $^1/_4$ m, Uhr 0, Rinne $\div$ 25, Weber lat. rechts, Schw. $+$ 15, Galton 10—1.

Behandlung und Verlauf: 9. 6. Puls 92. Temp. gestern Abend 38,2, heute 37,3. Gestern Nachmittag etwas frontaler Kopfschmerz, Übelkeit und geringe Schmerzen im rechten Ohre. Bei Inspektion des Ohres sieht man blasse, ödematöse, elastische Schwellung des Trommelfells und der oberen Wand des Gehörgangs bis zu deren Mitte. Durch Incision kommt Blut. Mit Schlinge entfernt man ein Stück, das bei mikroskopischer Untersuchung keine Tuberkel enthält.

19. 6. Operation: Der Zustand, seitdem zuletzt beschrieben, gut, nur ab und an Kopfschmerzen und Schmerzen im Ohre. Der Augengrund unverändert. Die Schwellung in der Wand des Gehörgangs hat etwas zugenommen, weshalb heute Totalresektion gemacht wurde: Die Bedachungen normal, der Knochen sklerotisch, Sinus in einer Ausdehnung von 1,5 ccm entblösst, normal, pulsierend. Aufwärts im Antrum liegt Dura bohnengross entblösst nach unten gewölbt, nicht pulsierend. Im übrigen einige Granulationen im Antrum und Kuppelraum. Gehörknöchelchen fehlen. Aufschub mit Körners Lappen wegen weiterer Observation. Jodoformgazetampon. Verband.

27. 6. Temp. seit der Operation normal. Puls ungefähr 64. Während 36 Stunden nach der Operation Erbrechen (Chloroform?). Ziemlich schläfrig die letzten Tage und Nächte. Gestern ein paarmal Erbrechen. Keine Kopfschmerzen, volles Bewusstsein. Der Stuhl träge, nur nach Klystier. Verbandwechsel zum erstenmal 25. 6.: Etwas Blutung nach Entfernung der Tampons hinderte genaue Inspektion.

29. 6. Puls 56. Temp. 37,2. Zunehmende Schläfrigkeit. Sensorium nicht klar. Harn im Bette, Zuckungen über den ganzen Körper, meist im rechten Beine.

Verbandwechsel: Probeincision durch Dura ein paar Centimeter in den Temporallappen hinein, nur Blut, kein Eiter oder Serum.

8. 7. Die letzten Tage und Nächte schläfriger, gestern leichtes Coma, wiederholtes Erbrechen.

25. 7. Seit letzter Notiz etwas Besserung. Temp. immer normal. Puls zwischen 76—96. R. 16—20. Kein Schwindel, sieht besser aus und ist täglich ein paar Stunden auf gewesen. Die Pupillen weniger dilatiert. Der Appetit gut. Gestern zunehmende Schläfrigkeit, Kopfschmerzen und Schwindel. Temp. gestern Abend 36,9. Die Nacht über unklares Sensorium, unruhig, stöhnend. Temp. 3 Uhr heute Nacht 44°. Keine Krämpfe. Mors trat 5 Uhr 55 Min. ein.

Sektion: Otit. med. supp. dextr. oper. Abscessus cerebri (lobi temp. dextr.) cum emollitione alba.

Das Kranium ist sehr dünn, die dünnen Häute sind trocken und arm an Flüssigkeit. Sulci sind auf der rechten Seite beinahe ganz verwischt. Im Temporallappen an der unteren Fläche ein hühnereigrosser Abscess. Er ist von einer emollierten Masse umgeben, aus welcher er sich mit Leichtigkeit herausschälen lässt. Die Abscesswände sind 6—8 mm dick und bestehen aus einem ziemlich resistenten, grauweisslichen Granulationsgewebe. Die inwendige Wand zeigt ziemlich zahlreiche, sinuöse Ausbuchtungen. Die Höhle ist mit dickem, zähem, grünlichem Eiter gefüllt, und durch eine nur ca. 1 cm dicke Hirnschicht von der Dura getrennt[1]).

[1]) Durch die Probeincision muss also das Messer quer durch die Abscesshöhle gegangen sein.

Die Abscessmembran erstreckt sich ziemlich weit nach unten, hinter und unter den Zentralganglien auf der rechten Seite. Auch hierhin erstreckt sich der Emolitionsprozess, Capsula externa und die hintere Partie des Linsenkernes einschliessend.

Die Seitenventrikel, besonders der rechte, sind etwas ausgedehnt und mit dünnem grünlichem Eiter gefüllt. Irgend eine direkte Kommunikation mit dem grossen Abscess in dem Temporallappen ist nicht vorhanden. Bei dem Hirne sonst nichts spezielles zu bemerken. Die Flüssigkeit um die oberste Partie des Rückenmarkes ist etwas getrübt mit grünlichem Schein.

Der Körper im übrigen nicht geöffnet.

Im Schnitt der Abscessmembran sieht man diese von einem jungen, gefässreichen Granulationsgewebe aufgebaut, welches aus besonders grossen Fibroplasten mit deutlich rundzelleninfiltrierter Intercellulärsubstanz besteht.

7.

R. O. E., Schulknabe, $11\,^3/_4$ Jahre alt. Aufgenommen 7. 12. 00.

Anamnese: Gesunde Verwandte. Nach Scarlatina im 2. Jahre während kurzer Zeit Ausfluss aus dem rechten Ohre.

»Bamblesygen«[1]) vor $2\,^1/_2$ Jahren, worauf beständig Otorrhoe. langsam abnehmendes Gehör und ab und an Sausen auf dem rechten Ohre. Keine Schmerzen und kein Schwindel.

Die letzten 4 Tage vor der Aufnahme Schmerzen hinter dem rechten Ohre und sehr starke Hemikranie. Gestern 1 mal Erbrechen.

Status praesens: Mittelmäfsig wohlbeleibt. Das Sensorium frei. Normaler Gang. Keine Parese oder Anästhesie. Etwas starrer Blick. Puls 90, regelmäfsig, R. 24, Temp. 37,5. Die Zunge leicht belegt. Die Pupillen erweitert, reagieren gut auf Licht.

Im Gehörgang stinkender Eiter, die obere Wand des Gehörgangs ein wenig geschwollen und empfindlich. Etwas Druckempfindlichkeit auf Proc. mast. Totalperforation. Die Schleimhant des Mittelohres geschwollen, granulierend.

Hörprüfung, rechtes Ohr: Flüstern 2 m, Uhr = ad concham, Rinne $\frac{+}{-}$ 20, Weber nach rechts, Schwab. + 25, Galton 10—1.

Die Organe im übrigen zeigen normale Verhältnisse.

Behandlung und Verlauf: 8. 12. Totale Resektion. Bei Aufmeisselung der Corticalis, welche sklerotisch ist, kommt Eiter hervor und Sonde kann bis in Antrum und Kuppelraum, die von Granulationen, Detritus und Epithelabschilferungen ausgefüllt sind, eingeführt werden. Durch Ausschabung in der Richtung nach oben und hinten am Tegmen mast. kommt man an die Dura und nach Entfernung des dünnen, beweglichen Knochens mit einem scharfen Löffel sickert an derselben Stelle ca. $^1/_2$ Teelöffel dicker, weissgelber Eiter heraus

[1]) Eine akute, febrile, epidemische Muskelkrankheit.

(Epiduralabscess); Dura fühlt sich heil an, und die Öffnung wird gleich von dem Hirn ausgefüllt. Aufschub der Plastik. Jodoformgaze-Verband.

17. 12. Befand sich nach der Operation recht wohl. Temp. 38 bis 36,7. Puls 88—96.

Täglich Verbandwechsel: Etwas Eiter aus der Fossa med. cranii, daher lockere Tamponade der Trepanationsöffnung mit zwei schmalen Jodoformgaze-Streifen, worauf alle Sekretion aufhörte.

Indessen verschlimmerte sich der Zustand: Pat. wurde schläfrig, zum Teil soporös, ab und an unruhig. Ein paarmal Erbrechen. Puls ungefähr 64, Temp. ungefähr 37. Die Pupillen dilatiert, reagieren lebhaft, der Augenhintergrund normal. Geschwächter Händedruck auf der rechten Seite. Daher Trepanation unten hinten in der Cerebellarregion. Ca. ein Esslöffel dünner, stinkender Eiter wurde aus einem Abscesse entleert, der 1 cm unter der Oberfläche des Cerebellums liegt mit einer medialen Ausdehnung von 4 cm, sich nach hinten $1^1/_2$ cm ausdehnend. Oberhalb und vor dieser Trepanationsöffnung wurde eine ähnliche gemacht, und die Brücke dazwischen mit Knochenzange entfernt. Jodoformgaze-Tamponade.

29. 12. Der Zustand seit dem letzten Eingriff wechselnd: Ist teils schläfrig gewesen, nachts unruhig, hat gebrochen, sich teils wohl befunden, hat lebhafter geantwortet, ziemlich gut gegessen. Die Pupillen dilatiert, beginnende Stauungspapille. Stuhl nur nach Klystier. Puls 64. Temp. 36,1—36,9.

Heute sehr schläfrig, liegt mit geschlossenen Augen. Steckt auf Ersuchen die Zunge aus. Gestern 1 mal Erbrechen. Keine Krämpfe, keine Nackenstarre.

Täglicher Verbandwechsel: Beide Trepanationsöffnungen und die zwischenliegende Partie von granulierender Hirnmasse ausgefüllt. Bei Probepunktion von der Mastoidalwunde aus (mit Macewens searcher) nach oben im Temporallappen und nach hinten gegen die hintere Hirngrube keine Flüssigkeit. Linke Pupille nach dem Eingriffe etwas grösser als die rechte. Ernährungsklystier.

30. 12. Die Stauungspapille mehr ausgesprochen. Einmal Erbrechen, unruhig, involuntärer Abgang des Harns. Gestern Abend 8 Uhr Lumbalpunktion (10 ccm klare, sterile Flüssigkeit, stieg 18—20 cm).

1. 1. 01. Die zwei letzten Tage und Nächte in Betäubung gelegen, hat über Kopfschmerzen geklagt, hat mehrere Stunden laut geschrien. Bei Bewusstsein. Hat mehrere Male gebrochen. Deutliche Nackenstarre. Mors 8 Uhr 25 Min. nachm. 31. 12. 00. Temp. 7 Uhr 55 Min. 38,9, P. 120.

Sektion: Otit. med. supp. dextr. Abscessus mast. oper. Abscess cerebelli oper. (Trepanation): In der rechten Hemisphäre des Cerebellums 3 Abscesshöhlen:

1. 4 mm innerhalb Pia mater, wird mit Sonde durch die Trepanationsöffnungen erreicht, enthält Eiter, welcher aber teilweise eingetrocknet ist;

2. von dieser medial gelegen, mitten in der Hemisphäre, walnussgross, eitergefüllt;
3. wiederum von dieser letzteren medial gelegen, gegen die Medianlinie, eitergefüllt, unregelmäfsige Form.

Thrombosis sin. trans. dextr. Hydrocephalus. Anaemia cerebri. Glandulae caseosae mesenterial. Adhaerentiae pleur. utriusque. Bronchitis. Enteritis.

Beim Durchschneiden der Pedunculi entleerte sich reichlich Flüssigkeit aus dem stark dilatierten Aquaeductus Sylvii (bleifederdick). Die Seitenventrikel sind erweitert und enthalten bedeutend vermehrte Flüssigkeit. Die Hirnsubstanz ist im ganzen blass, trocken, im übrigen nichts abnormes im Grosshirn nachzuweisen.

Sinus transversus von der Flexura sigmoidea an abwärts durch eine bräunliche Thrombenmasse gefüllt, die teilweise verfärbt und ramolliert ist; sie setzt sich im Sinus petr. inf. eine kleine Strecke fort und bis zum Bulbus venae jugularis.

Nach Fixation des Kleinhirns zeigen sich 3 Abscesshöhlen in der rechten Hemisphäre des Kleinhirns. Die eine liegt vor der Trepanationsöffnung weit hinaus zur Seite, gerade innen vom thrombosierten Sinus transv. Sie ist 3 cm lang von vorn nach hinten, 6—7 mm breit, liegt 4 mm innen von der Pia mater. Sie zeigt sich bei Horizontalschnitt als eine sichelförmige Figur (ist wahrscheinlich grösser gewesen und teilweise entleert). Medial vor dieser und durch eine ca. 7 mm breite Scheidewand getrennt ist ungefähr mitten in der Hemisphäre, eine scharf begrenzte, vollständig eitergefüllte Abscesshöhle, von der Form und Grösse einer Walnuss. Der Eiter ist dick, gelb, nicht stinkend. Mehr medial gerade in der Nähe der Medianlinie ist ferner eine langgestreckte, von vorn nach hinten auslaufende, unregelmäfsig geformte Abscesshöhle, gleichfalls eitergefüllt. Sie reicht bis zum Flocculus nach vorn, aber reicht nach innen nicht bis zur Medianlinie. In Deckglas-Präparaten vom Eiter sieht man ausserordentlich zahlreiche Mikroben, hauptsächlich Kokken, die mit Gram gefärbt werden, teils in Ketten, einige grösser, einige kleiner und ebenfalls einen Teil uncharakteristischer Stabformen, die sich nach Gram färben.

8.

R. K., Töpfer, 17 Jahre alt.

Anamnese: Gesunde Verwandte. Lag im Reichshospital vom 9. 10. bis 11. 11. 99 unter der Diagnose Otit. med. sup. chron. dextr. Hatte nämlich 3 Jahre lang (Ursache unbekannt) Ausfluss aus dem rechten Ohr mit Sausen und Singen gehabt, vermindertes Gehör, geringe Schmerzen, sowie, selten, Anfälle von Schwindel. Kein Kopfschmerz, kein Erbrechen.

Stinkender Eiter im Gehörgang, totale Perforation des Trommelfells.

Gehör, rechtes Ohr: Uhr 0, Rinne $\pm$ 0, Flüstern 20 cm, Schwabach $+$ 15.

13. 10. 99 Operation: Der Hammer wurde entfernt, bestand nur aus Proc. brevis und collum. Incus konnte nicht nachgewiesen werden. Ausschaben mit scharfem Löffel. Jodoformborsäure-Tampon.

Auf dem linken Ohre verminderten Gehör nach Baden vor einem Jahre. Perforation des Trommelfells nach hinten.

11. 11. 99. Das rechte Ohr trocken. Geheilt entlassen.

23. 10. 00. Wieder Eiter in beiden Ohren. Ausspülen mit Hartmanns Atticusrohr auf der rechten Seite.

20. 12. 00. Fortgesetzt Sekretion aus beiden Ohren. Klagt über Kopfschmerzen, ist schwindelig, namentlich nach Ausspritzung.

Wurde wieder 3. 1. 01 in die Abteilung aufgenommen. Bekam nämlich 26. 12. einen Schlag über der Nase und hat seitdem beständig Kopfschmerzen (frontal, occipital), Schwindel, fühlt sich matt und müde, hat Tag und Nacht schlafen wollen, ist heiss und warm gewesen. Hat zu Bett gelegen, wenig Appetit, jeden Tag Erbrechen nach dem Essen. Keine Krämpfe. Keine Nackenstarre.

Status praesens: Pat. ziemlich wohlbeleibt, etwas kongestioniert. Gibt unbestimmte Antworten, daher keine Bestimmung des Gehörs. Ist mürrisch und unruhig, klagt über Kopfschmerzen und Wärme.

P. 52, regelmässig, R. 14, Temp. 36,9.

Beständig Zuckungen in der Oberlippe. Die Pupillen gleich gross, nicht erweitert, reagieren gut auf Licht. Der Händedruck gleich auf beiden Seiten. Kann überall gut fühlen.

Rechtes Ohr: Stinkender Eiter und Cholesteatommassen im Gehörgang. Proc. mast. normal. Totalperforation.

Linkes Ohr: Stinkender Eiter und käsige Massen im äusseren Gehörgang. Proc. mast. normal. Perforation hinten im Trommelfell. Herz und Lungen normal. Gleichfalls der Harn. Ophthalmoskopische Untersuchung zeigt normale Verhältnisse.

Behandlung und Verlauf: 4. 1. Operation. Totalresektion auf der rechten Seite. Das Innere des Proc. mast. von Cholesteatommassen ausgefüllt. Nach hinten und oben liegt Dura entblösst in einer Ausdehnung von 1 ccm und weiter nach vorn eine ähnliche Partie 1 cm oberhalb des Facialiswulstes, welcher an 3—4 Stellen durchlöchert ist, so dass die Nervenscheide entblösst liegt. Dura pulsiert nicht. Ausschaben. Verband. Austrocknen des linken Ohres.

10. 1. 01. Hat nachts nach der Operation gebrochen (Chloroform?) Seit der Operation Temp. normal. Puls langsam 56—64. Ist schläfrig gewesen, verdriesslich, ab und an etwas frontaler Kopfschmerz. Hat wenig gegessen, die Zunge belegt. Verbandwechsel gestern: Der Verband durchtränkt. Kein Gestank. Die Mast.-Wunde sah gut aus.

Diese Nacht 2 mal Erbrechen, heute 1 mal. Mehr schläfrig, frontaler und rechtsseitiger Kopfschmerz. Ist mürrisch und verdriesslich.

Heute in Chloroformnarkose Untersuchung des Sinus transv., welcher normal zu sein schien. Die Dura wurde nach hinten in der entblössten Partie gespalten und es kam etwas ramollierte Hirnmasse heraus. Durch Einführen des Péan entleerten sich schon in einer Tiefe von 1 cm grosse Massen von grünlichem stinkendem Eiter. Die Abscesshöhle war von der Grösse eines kleines Apfels. Mit der Knochenzange wurde die Brücke zwischen den beiden entblössten Partien entfernt, sowie ca. $1^1/_2$ cm des Kraniums nach oben hinten von der früheren Öffnung aus. Drainrohr. Ausspülung. Jodoformgaze. Der Puls nach der Operation 80, gewöhnliche Spannung.

12. 1. Seit der letzten Operation noch immer unzufrieden und mürrisch, schläft aber gut, keine Kopfschmerzen und kein Erbrechen.

Verbandwechsel: Kein Eiter im Drainrohr, aber durch Einführung von Péans Pinzette 1 Teelöffel stinkender Eiter. Appl. Drainrohr mit steriler Gaze umwickelt. Det. 1,00 Br. Kal.

19. 1. Täglicher Verbandwechsel: Gute Drainage durch das Drainrohr, nur unbedeutende Menge nicht stinkenden Eiters. Schläft gut nach Br. K., ist bei guter Laune. Hat ein vorübergehendes Jodoformekzem auf dem rechten Ohre gehabt. Heute ein Furunkel im linken Ohre. Appl. Aqu. Burowi.

4. 2. Klagt über etwas Druck vom Drainrohr, welches heute entfernt wurde, da keine Eitersekretion war und die Hirnmasse in der Trepanationsöffnung sich ganz fest anfühlt. Temp. normal, P. ca. 80. Befindet sich vollständig wohl. Erinnert alle Details von seiner Krankheit. Linkes Ohr trocken.

13. 2. Operation: In Chloroformnarkose wurde Körners Lappen gebildet. Die Mast.-Wunde wird mit 5 Suturen zusammengenäht.

15. 3. Ist den ganzen Tag auf. Die Mast.-Wunde ist zugewachsen.

30. 3. Linkes Ohr trocken. Rechtes Ohr typisches Aussehen nach Totalaufmeisselung. Kein Hirnprolaps.

11. 4. Geheilt entlassen.

		R. Ohr	L. Ohr
Hörprüfung 20. 5.	Uhr	0	20 cm
	Flüstern . .	$^1/_2$ m	13 m
	Rinne . . .	$\dot{+}$ 25	$\dot{+}$ 10
	Schw. . . .	+ 10	+ 20
	Galton . . .	10—1,2	10—1

Weber nach links.

9.

H. H., Lehrling, 17 Jahre alt, stellte sich 7. 1. auf der Poliklinik ein mit Otit. med. supp. sin. cum polyp. Der Polyp wurde entfernt.

16. 1. 01. Aufnahme in die Klinik. Folgendes ist notiert:

Anamnese: Gesunde Verwandte. Ausfluss aus dem linken Ohr seit $1^1/_2$ Monaten; die letzten 8 Tage Schwindel, frontaler Kopfschmerz, ab und an Schüttelfrost. Kein Erbrechen.

Status praesens: Aussehen etwas anämisch. P. 80, regelmäfsig, R. 16, Temp. 37,7. Zunge feucht, schwach belegt. Sensorium klar, Pupillen gleich, reagieren auf Licht.

Im linken Gehörgang Eiter. Druckempfindlichkeit über dem Proc. mast. von der Spitze bis zur Basis, diese rot und geschwollen.

Hörprüfung. Linkes Ohr: Uhr 0, Rinne + 15, Weber lat. rechts. Flüstern 1 m, Schw. $\frac{\cdot}{\cdot}$ 15, Galton 10—1,3.

Die Organe sonst normal. Ebenso der Harn.

Behandlung und Verlauf: 17. 7. Schwartzes Operation[1]). Die ganze äussere Knochenfläche des Proc. mast. wurde entfernt; es entleerte sich dicker, nicht stinkender Eiter.

Der Sinus wurde nach hinten ca. 2 cm entblösst, er war mit Granulationen besetzt, die entfernt wurden. Die Venenwand verdickt. Eiter im Antrum. Dura lag in der oberen Wand des Antrums entblösst. Der Knochen wurde in der Grösse von einem Markstück entfernt, Dura war verdickt, pulsierend. Mit der Sonde wurde eine Öffnung entdeckt, aus welcher Eiter heraussickerte; nach Erweiterung der Öffnung entleerte sich Eiter mit Hirnmasse gemischt. Die Öffnung führte gerade in den Temporallappen hinein. Die Abscesshöhle kastaniengross. Drainrohr mit steriler Gaze umwickelt wurde ca. $^3/_4$ cm tief eingeführt, an der Mast.-Wunde, in welcher Jodoformgaze, festgenäht, ebenfalls Jodoformgaze im Gehörgang. Verband.

Am Tage nach der Operation recht wohl, nur ein paarmal Erbrechen nachts (Chloroform?), die darauffolgenden Tage etwas Temperatursteigerung abends, ab und an ein wenig Kopfweh. P. zwischen 70 und 90, R. 16. 1,00 Br. K. abends. Milchdiät.

11. 1. Abends erster Verbandwechsel: Im Drainrohr flüssiger Eiter, die Mast.-Wunde gut. Kein Ausfluss durch Dilatation mit Pinzette. Beim zweiten Verbandwechsel 25. 1. wurde das Drainrohr mehr oberflächlich gelegt, worauf die Abendtemperatur schwand, sowie der Kopfschmerz. Das Allgemeinbefinden gut. P. 70– 80.

30. 1. wurde das Drainrohr entfernt; der Boden der Abscesshöhle hatte sich jetzt hervorgewölbt, war pulsierend. Kein Hirnprolaps. Bekam III. Diät.

Der Zustand besserte sich beständig. In der Rekonvaleszensperiode wurde ein Polyp aus dem Gehörgang entfernt; eine vorübergehende Facialisparese stellte sich ein, die nach 14 Tagen schwand.

Nach dem zweiten Verbandwechsel vollständig afebril, ausgenommen 3 Tage Fieber nach dem Aufstehen durch Angina.

Er stand 28. 2. auf; die Mastoidealwunde geheilt 29. 3., kein Hirnprolaps. Geheilt entlassen 11. 4. 01.

Stellte sich wenige Tage später auf der Poliklinik mit einer Fistel in der Mastoidealwunde ein, die in die Tiefe bis zum Antrum hinein-

[1]) Von Assistenzarzt Heidenreich ausgeführt.

leitete. Die Fistel wurde mit Jodoformgazetampon behandelt und schloss sich am 8. 6. 01.

Hörprüfung 11. 6. 01: Linkes Ohr: Uhr = ad concham, Rinne $\frac{\cdot}{\cdot}$ 30. Flüstern = 25 cm, Schw. $\frac{\cdot}{\cdot}$ 10 (?). Gewöhnliche Rede 0,50 m, Weber lat. rechts.

10.

Anton H., 48 Jahre alt. Aufgenommen 18. 12. 01.

Rechtes Ohr: Seit 11 Wochen intermittierende Schmerzen. Otorrhoe während der ganzen Zeit. Gehör schnell abnehmend. Drehender Schwindel. Temporaler Kopfschmerz. Unbekannte Ursache. Hat früher Affektion auf diesem Ohre gehabt.

Status praesens: Druckschmerz auf dem Tragus. Eiter im Gehörgang. Proc. mast.: Keine besondere Geschwulst oder Injektion, aber stark empfindlich. Trommelfell: Kein Lichtkegel, intensiv rot, nach unten und hinten erbsengrosse Perforation, ebenso eine ähnliche Perforation nach oben und vorn, der Membrana flaccida entsprechend.

Linkes Trommelfell: Weisslich-grau, Injektion an dem Hammerstiel entlang.

		R. Ohr	L. Ohr
Hörprüfung.	Uhr	10 cm	0
	Flüstern . . .	3 m	10 cm
	Rede	8 m	1 m
	Rinne . . .	$\frac{\cdot}{\cdot}$ 12	$\frac{\cdot}{\cdot}$ 15
	Schw. . . .	$\frac{\cdot}{\cdot}$ 55	$\frac{\cdot}{\cdot}$ 65 W. rechts.

Temp. 36,4. P. 64.

14 Tage nachdem die Schmerzen im rechten Ohre angefangen hatten, stellten sich auch im linken Ohre in derselben Weise Schmerzen ein; Ausfluss, vermindertes Gehör, ca. 7 Wochen anhaltend. Das linke Ohr ist nun wieder trocken.

Pat. ist auffallend träge und macht bisweilen den Eindruck, nicht ganz normal zu sein.

20. 12. Hat wegen der Schmerzen schlecht geschlafen.

Operatio auris dext.: Der Knochen ungewöhnlich hart, sklerotisch. Durch Einführung der Sonde auf gewöhnliche Weise nach vorn kommt man in eine walnussgrosse Höhle, die nach oben und vorn führt. Indem ein scharfer Löffel an derselben Stelle nach innen eingeführt wird, zeigt sich in dem Löffel Hirnmasse. Daher wurde die Totalresektion gemacht.

Nach Entfernung der hinteren Wand des Gehörgangs und des Ambosses (von dem Hammer keine Spur zu sehen) zeigt sich, dass Tegmen tymp. und mastoid. fehlen. Antrum ist von einer, von der verdickten Dura begrenzten Geschwulst beinahe ausgefüllt; nach hinten und unten sieht man eine ungefähr erbsengrosse Perforation. Durch Einführung der Sonde an dieser Stelle kommt man in die erwähnte

Höhle, die leer ist, hinein, aber die Wand ist von gelb-weissen Hirnmassefetzen bedeckt. Man fühlt keine deutliche Membran.

Die Geschwulst pulsiert nicht. Nach Spaltung der Wand in ihrer ganzen Länge nach vorn und hinten von der Perforationsöffnung aus, drängen sich diese gelbweissen Massen teilweise in das Antrum vor und die Geschwulst beginnt zu pulsieren. Die Höhle wird vorsichtig mit einem scharfen Löffel ausgeschabt, worauf ein mit Jodoformgaze umwickeltes Drainrohr eingelegt wird, welches am Rande der Hautwunde festgenäht wird.

Puls nach der Operation 64. Appl. Jodoformgaze. Verband.

21. 12. Klagt über Kopfschmerz. Sonst wohl, ab und an geschlafen. Ein paarmal leichtes Erbrechen. P. 70.

23. 12. Fängt an Appetit zu bekommen, hat heute zu Mittag gegessen. Bei Verbandwechsel sieht man nur Blutwasser. Das Drainrohr wird durch Jodoformgazestreifen ersetzt.

24. 12. Ziemlich gut geschlafen. Ziemlich viel über Kopfschmerzen geklagt. Weint zeitweilig. Pupillen normal.

27. 12. Verbandwechsel. In der Höhle ein Teil seröser Flüssigkeit.

29. 12. Heute $8^1/_2$ Uhr vormittags ein leichter epileptiformer Anfall, einige Minuten andauernd. Verlor plötzlich das Bewusstsein. Erst steife, starre, später geschlossene Augen, Zähneklappern und allgemeiner Tremor. Darauf lag er eine Zeit lang ganz still mit tief schnarchendem Atemzuge, Schaum vor dem Munde. 10 Uhr vormittags normal, vielleicht doch etwas schläfrig und müde. P. 72, R. 20. Gibt an, dass er die letzten fünf Jahre epileptische Anfälle gehabt hat.

10. 1. Die Abscesshöhle hat sich geschlossen.

20. 1. Sitzt ein wenig aufrecht im Bett.

24. 1. Steht auf.

25. 2. Wohlbefinden. Die Trommelhöhle beinahe trocken. Die Mastoidealhöhle so gross wie ein Mandelkern.

9. 3. Das Ohr trocken. Die Temperatur während des ganzen Aufenthalts vollständig normal.

26. 3. Gehörvermögen bei der Entlassung:

	Rechtes Ohr	Linkes Ohr
Uhr	ad conch.	0
Flüstern . . .	$^1/_2$ m	$^1/_4$ m
Rede	4 m	2 m
Rinne . .	$\frac{\cdot}{\cdot}$ 10	$\frac{\cdot}{\cdot}$ 30
Schw. . . .	$\frac{\cdot}{\cdot}$ 15	$\frac{\cdot}{\cdot}$ 20
W. lat.	rechts.	

Geheilt entlassen.

11.

Ingeborg U., 10 Jahre alt, taubstumm.

Aufgenommen 22. 1., starb 31. 1. 02. Diagnose: Abscessus cerebri.

Pat. seit dem 1. Weihnachtstag krank gewesen, bekam Erbrechen, Fieber, Kopfschmerz und Ausfluss aus dem rechten Ohr. Der Ausfluss hörte vor einer Woche auf. Hat einigermafsen gegessen. Stuhl etwas träge. Harnabsonderung in Ordnung.

Die Temperatur hielt sich vom 25. 12. bis zum 5. 1. zwischen 39,7 und 38, ging ungefähr den 14. auf normal herunter, später zwischen 37,3—36,6.

Status praesens: Hört sehr wenig, antwortet, wenn man sehr laut spricht. Scheint stumpfsinnig, das Sensorium scheint aber frei. Sieht schlaff und elend aus.

P. 88, sehr unregelmäfsig, R. 18 ruhig; die Zunge ein wenig belegt, wird gerade ausgestreckt, etwas trocken. Die Pupillen etwas gross, gleich, reagieren träge auf Licht und Akkommodation. Keine Schiefheit im Gesicht, auch im übrigen keine Asymmetrie zu finden.

Die Patellarreflexe scheinen normal. Herzdämpfung etwas verbreitert. Der Harn enthält Spur von Albumin und mikroskopisch einzelne Zylinder. Sonst nichts.

23. 1. Temp. 37,2—37,0. Gut geschlafen. Einmal Erbrechen. matt, Puls 60—70 aussetzend.

24. 1, Schläfriger. Liegt mit geschlossenen Augen. Nur einmal Erbrechen. P. 62, unregelmäfsig. Die rechte Augenspalte kleiner als die linke. Die Pupillen erweitert, reagieren träge. Keine Lähmung. Ophthalmoskopisch: O. d. klare Medien, die Pupille rot, etwas verwischte Grenzen, die Venen geschwollen und gebuchtet. O. s. Stauungspapille.

24. 1. Operation: Teilweise Resektion des Proc. mast. dexter, in welchem ein Tropfen Eiter[1]) gerade am Sinus, dieser dünn, bläulich, zeigt Resp.-Bewegungen. Wurde nach unten und nach hinten trepaniert mit dem kleinen Trepan. Dura stark gespannt. Keine Pulsation. Nach Spaltung drängt sich das Kleinhirn stark hervor. Bei Einführung des Péan strömt ca. $^1/_4$ Esslöffel klares Serum heraus.

Weiter eine Trepanation nach oben vorn vor dem Sinus sigmoideus und gerade an der Grenze zwischen Temp. und Parietal-Bein. Dura hier weniger gespannt. Durch Einführung des Péan kommt nichts.

Die Pat. scheint nach der Operation etwas lebhafter, P. 120, regelmäfsig, R. 20.

25. 1. Heute Nacht ein paar kurze Anfälle mit Zuckungen in beiden Armen, sowie starke Herzaktion.

---

[1]) steril, kein Wachstum.

Temp. 39,3 bis 38,2. Kein Erbrechen. Die Pupillen erweitert. Fortgesetzt Ptosis des rechten Augenlides. P. 132.

26. 1. Heute Nacht unruhig. Keine Krämpfe. Reagiert meistens auf Anrede, indem sie das linke Auge öffnet. P. 144. Harn 480, ausserdem zweimal im Bett.

27. 1. Harnmenge 120—400. P. 138. Temp. 39,4.

Ist ruhig gewesen, das Sensorium klarer. Gut geschlafen. Hat 500 g Milch genossen. Bewegt beide Augenlider. Hat ein paarmal gesagt, sie sei durstig.

28. 1. Ruhig. Viel geschlafen.

29. 1. Heute Nacht einen Krampfanfall gehabt.

30. 1. Ophthalmoskopisch: Rechts Augengrund normal. Linke Papille fortgesetzt verwischte Grenzen. Die Venen weniger gebuchtet.

31. 1. Die zwei letzten Tage und Nächte komatös.

Sektion: Otit. med. supp. d. operata. Abscess. cerebri (lobi temp. d.)

Der geschwollene, ganz weiche Temporallappen enthält eine grosse Menge gelben, dünnfliessenden Eiter, der nach aussen nur von einer ca. 1 cm dicken Schicht Hirnsubstanz bedeckt wird.

Auf der Aussenseite an der Spitze, wo er im Begriff ist, durchzubrechen, ist diese Schicht nur einige Millimeter dick. R. Seitenventrikel enthält keinen Eiter, ebensowenig die andern Ventrikel.

Nach innen hat der Abscess die Zentralganglien gedrückt, so dass diese mehr als normal im rechten Seitenventrikel hervorragen.

Nach Fixation in Formol zeigt sich der Abscess ungefähr hühnereigross, mit etwas unregelmäfsiger Form und von einer graurötlichen pyogenetischen Membran umgeben, die sich an vielen Stellen ziemlich leicht von den Umgebungen lockern lässt. Diese Membran ist ca. 2 mm dick. In den Umgebungen sind an einzelnen Stellen kleine Hämorrhagien, ebenfalls ist auch die Hirnsubstanz im ganzen in der hintern Hemisphäre hyperämisch.

Eiter vom Hirnabscess enthält Streptokokken. In der Bouillonkultur nur Streptokokken.

Epikrise ad 1. Der Krankheitsprozess im Temporalbeine ist hier augenscheinlich tuberkulös. Hierauf deutet ausser der Entstehungsweise (lupus nasi) das akute schmerzlose Umsichgreifen des kariösen Prozesses mit reichlicher Granulations- und Eiterbildung, trotz wiederholter Operationen und reichlichen Abflusses.

Das Sinusleiden gab keine Symptome, aber schien nach dem Obduktionsbefunde älteren Datums zu sein mit teilweise zusammengewachsenen Sinuswänden.

Der Sitz des Abscesses im hinteren Teil des Temporallappens sowie des Parietallappens (nicht über dem Tegmen tympani und antri) und die

Fortsetzung der Thrombenbildung vom Sinus transversus in die cerebralen Venen an einer einzelnen Stelle, mit Zusammenwachsen zwischen der Dura und den Häuten, deutet darauf hin, dass die Infektion des Cerebrums mit Abscessbildung auf diesem Wege vorgegangen ist.

Von Interesse ist der Nachweis von Tuberkelbazillen in der pyogenetischen Membran. Dass der Abscess jedoch kein ramollierter Knoten tuberkulöser Natur ist, beweist ausser der Membran selbst der Inhalt: „Grüner, dickflüssiger Eiter, ohne käsige Massen." Also eine Mischinfektion.

Der Abscess wurde nicht gefunden, teils weil er weit nach hinten lag, teils vielleicht auch wegen der Benutzung eines unzweckmässigen Instrumentes (Troikart).

Die Diagnose war gestellt nach Auftreten von Aphasie und halbseitiger Parese des Oberarms, später auch des Beines, in Verbindung mit Kopfschmerzen und gestörter Gehirntätigkeit. Die Möglichkeit einer Hirntuberkulose war indessen auch vorhanden.

Ad 2. Für den Abscess sprach namentlich der Verlauf: Ein Anfangsstadium mit Erbrechen, dann ein verhältnismässig latentes Stadium, wo der Pat. wieder auf und aus war, und dann wieder ein manifestes Stadium mit Kopfschmerzen, Erbrechen etc., welches in einem Anfall von Coma mit Konvulsionen endete. Weiter die stark erweiterten Pupillen und Ptosis des linken Augenlides.

Die Krämpfe und das Schreien deuteten auf Komplikationen; die Obduktion zeigte, dass sie der stark verbreiteten Encephalitis mit Hydrocephalus im rechten Seitenventrikel zugeschrieben werden mussten.

Die Encephalitis erklärt auch die Temperatursteigerung, und den verhältnismässig schnellen Puls (92), der nach Aufhören des Druckes bis 150 steigt.

Ad 3. Der Pat. war vom Arzte wegen eines möglichen Cerebralabscesses otitischen Ursprungs in die Klinik geschickt worden, da die starken Kopfschmerzen in Verbindung mit verlangsamtem Puls und normaler oder subnormaler Temperatur auf einen solchen deuten konnten. Das Sensorium war indessen frei, und keine fokalen Symptome vorhanden. Puls von 56 kann man ab und an auch bei gesunden, nichtgehirnkranken jungen Männern von ruhigem Temperament treffen. Ich beschloss daher wie gewöhnlich, wo nicht mehr bestimmte Zeichen vorlagen, wie auch mit Rücksicht auf die Kürze des Leidens und die mögliche tuberkulöse Diathese, die Wirkung der Mastoidalresektion ab-

zuwarten, da die Phänomene im wesentlichen von dem Mastoidalleiden erklärt werden konnten.

Der Erfolg der Operation war auch vorläufig befriedigend, die Temperatur fortgesetzt normal, allerdings aber der Puls noch langsamer, 52. Schon den zweiten Tag darauf stellten sich indessen Sopor und Coma ein, und ich wurde leider durch irgend ein Missverständnis nicht davon unterrichtet; schon den dritten Tag morgens trat plötzlich der Tod mit Temperatursteigerung bis 40,7 ° ein, so wie gewöhnlich bei einem Abscess, der in den Ventrikel oder in den Subarachnoidalraum berstet.

Mit Rücksicht auf den Sitz des Abscesses kann nichts bestimmtes gesagt werden, weil die Obduktion abgeschlagen wurde. Das Fehlen fokaler Symptome, darunter Aphasie, der kurzdauernde Verlauf (kleiner Abscess) könnte für einen Cerebellumabscess sprechen, gegen denselben das Fehlen von Schwindel-Symptomen (resp. Astasie), die indessen keineswegs konstant sind. Die Operation hätte jedenfalls bei eintretender Sopor vorgenommen werden sollen.

Ad 4. Die einzigen Symptome, die für einen Abscess sprachen, waren die Schläfrigkeit und Trägheit des Patienten; Puls, Temperatur und Pupillen boten nichts für einen Abscess charakteristisches dar. Vorläufig wurde daher nur die Mastoidalresektion (komplette) vorgenommen, aber schon am Nachmittag des nächsten Tages trat der Tod plötzlich ein, indem der kleine Abscess sich in das hintere Horn des Seitenventrikels öffnete.

Ad 5. Auch hier waren bei der Aufnahme keine spezielle Symptome eines Hirnabscesses, die Trägheit ausgenommen (slow cerebration). Die Fiebersymptome entstanden wahrscheinlich durch den epiduralen Abscess; sie schwanden nämlich nach der Mastoidalresektion. In den folgenden Tagen traten Symptome ein, die mit grösserer Bestimmtheit auf einen Hirnabscess, speziell im Cerebellum hindeuteten: langsamer Puls, normale Temperatur, immer zunehmender Sopor mit Erbrechen, Kopfschmerzen, keine fokale Symptome. Die Trepanation wurde in der Regio infraoccipitalis nach unten und hinten vom sinus transversus und sigmoideus gemacht; bei Probepunktion kein Eiter. Bei der Annahme, dass der Abscess also doch im Temporallappen sitzen müsste, wurde eine Probepunktion vorn über dem Tegmen tympani und nach hinten, d. h. vorn und aufwärts vor dem genu sigmoideum, gemacht: kein Eiter.

Nun fiel der Verdacht auf die vorgebogene Sinuswand, und es zeigte sich, dass die Sinuswände zusammengewachsen waren und dass

die Fluktuation nicht Blut sondern Eiter auf der anderen Seite, also einem Cerebellumabscess, zugeschrieben werden musste. Später wurde weiter aufwärts ein kleinerer Abscess entleert, auch durch die Sinuswand; er zeigte sich bei der Obduktion indessen nur als eine Ausbuchtung des ersteren. Indessen war die Besserung nach der Operation von kurzer Dauer. Kopfschmerz, Erbrechen und Sopor stellten sich wieder ein, und dazu kam beginnende Stauungspapille. Es zeigte sich nach oben und hinten im Temporallappen ein Abscess und eine Encephalitis und bei der Obduktion fand man einen ähnlichen in seinem Anfang nach unten und vorn in demselben Lappen. Es trat Parese des linken Abducens ein, ausserdem amnestische Aphasie und Paraphasie samt Deviatio conjugata dext. und Nystagmus. Die Patientin starb in Coma unter Zeichen geschwächter Respiration (von Cheyne-Stokes typus) und Herzaktion (Puls 160, unregelmässig).

Die Abscesse im Temporallappen sind in diesem Falle wahrscheinlich sekundär im Verhältnis zu dem cerebellären, und indirekt vielleicht durch ungenügende Drainage des letzteren und die vorgenommenen Probepunktionen hervorgerufen.

Ad 6. Es waren bei der Aufnahme keine Zeichen von einem Hirnabscesse, ausgenommen beginnende Stauungspapillen auf beiden Augen, ein, wie bekannt, nicht seltener Befund auch bei anderen Hirnleiden, z. B. bei seröser Meningitis.

Der Befund im Ohr und teilweise die Anamnese (1 Bruder an Hirnentzündung gestorben) lenkte die Aufmerksamkeit auf die Möglichkeit der Tuberkulose hin; es wurde jedoch durch mikroskopische Untersuchung eines vom Trommelfell genommenen Stückes, nichts gefunden; die gleichseitigen Zuckungen im rechten Arm (siehe die Anamnese) könnten auch darauf hindeuten.

Nach der Totalresektion traten nach Verlauf von ungefähr 8 Tagen Schläfrigkeit und Erbrechen ein, der Puls wurde langsamer, ging herab bis 56. Durch Probeincision durch die Dura an der von tegmen tympani entblössten Stelle zeigte das Messer keine Spur von Eiter, trotzdem es, wie die Obduktion zeigte, quer durch die Abscesshöhle hatte gehen müssen.

Der Eiter war indessen von ungewöhnlicher Zähigkeit und die Kapsel ungewöhnlich dick.

Nach einem vorübergehenden Anfall von Coma besserte sich der Zustand auffallend, der Puls wurde normal, die Pupillen weniger er-

weitert, bis plötzlich Sopor, Coma und Tod eintrat, mit Temperatursteigerung bis 44 °, indem der Emollitionsprozess die Ventrikel erreicht und, wie es scheint, eine interne ventrikuläre Meningitis hervorgerufen hat. Irgend eine Perforation wurde jedenfalls nicht gefunden. Das Cranium zeigte sich abnorm dünn, dabei die Sulci des Hirns auf der rechten Seite verstrichen, und demnach eine Usur des Knochens durch Druck nicht ausgeschlossen.

Ad 7. Bei der Aufnahme war nichts ungewöhnliches in dem Zustande des Patienten, ausgenommen der starre Blick (erweiterte Pupillen), auch hatte er einmal Erbrechen gehabt.

Nach der Totalresektion wurde der Patient indessen nach und nach schläfriger, zum Teil soporös, der Puls langsamer (64). Es kam wiederholtes Erbrechen vor, die Pupillen waren dilatiert (aber keine Neuritis optica), der Händedruck geschwächt an der rechten (derselben) Seite, also Zeichen von einem Cerebellumabscess. Dieser wurde durch Trepanation in der Regio infraoccipitalis geöffnet.

Der Zustand besserte sich indessen nicht wesentlich, Stauungspapillen traten ein, Sopor und Erbrechen dauerten fort mit verlangsamtem Puls und normaler Temperatur. Man suchte nach einem anderen Abscess von der Vorderfläche des Cerebellums aus (und im Occipitallappen) nach innen vom Sinus sigmoideus, aber der Searcher zeigte keine Spur von Eiter, trotzdem er der Richtung und dem Obduktionsresultate nach den wallnussgrossen, runden centralen Abscess (mit dickem Eiterinhalt) hatte passieren müssen. Der Pat. starb unter Phänomenen starker Unruhe und Schreien hydrocephalischer Art. Es zeigte sich auch, dass die Ventrikel stark angespannt waren, indem die inneren Abscesse den Aquäductus Sylvi, der oben bleistiftdick war, zusammengedrückt hatten.

Ad 8. Kopfschmerz und Schwindel treten hier 14 Tage vor der Aufnahme, aber speziell in den letzten 8 Tagen nach einem Schlag auf die Nase auf (er war ein grosser Raufbold), worauf die Symptome stärker und anhaltender, in Verbindung mit Mattigkeit und Schläfrigkeit wurden, „wollte Tag und Nacht schlafen". Dazu Erbrechen. Er ist mürrisch, unruhig, klagt über subjektive Hitze, trotz normaler Temperatur (36,9) und langsamem Puls (52). Die Zuckungen in der Oberlippe waren doppelseitig und sind wahrscheinlich peripherer Natur (die Nerven liegen in der Trommelfellhöhle entblösst).

Nach Totalaufmeisselung bessert sich der Kopfschmerz, aber die übrigen cerebralen Phänomene (Schläfrigkeit, Verdriesslichkeit, Erbrechen)

dauern fort. Nach Spaltung des Abscesses steigt der Puls bis 80. Kopfschmerz und Erbrechen hörten auf und der Schlaf wurde ruhig, während das Wimmern und die Verdriesslichkeit noch einige Zeit anhielten. Die Drainage geht ungehindert durch ein mit Gaze umwickeltes Drainrohr vor, welches die gröberen Bestandteile abseiht und auf diese Weise die Retention hindert.

Der Pat. befindet sich fortgesetzt (September 1903) wohl.

Ad 9. Der Patient hatte 8 Tage an Schwindel und frontalen Kopfschmerzen gelitten, sonst waren keine Symptome eines Hirnabscesses vorhanden, normaler Puls und normale Temperatur ausgenommen. Bei der Operation zeigten sich Eiter und Granulationen, welche zur Entblössung der Dura und dadurch zur Entdeckung der Fistel leiteten.

Drainage wie oben und vollständig effektiv.

Ad 10. In der Anamnese ist ausser den temporalen Kopfschmerzen nichts, was auf Hirnabscess deutet. Der drehende Schwindel ist nicht charakteristisch und ist bekanntlich eher ein Labyrinthsymptom.

Trotz der erbsengrossen Fistel war der Abfluss vor der Operation doch nicht ungehindert, da die untere Fläche des Abscesses gegen die untere Wand des Antrums lag.

Drainage wie oben mit reaktionslosem Verlauf.

Ad 11. Die Diagnose wurde hier gestellt auf Abscess im Kleinhirn (Schläfrigkeit, verlangsamter Puls, Erbrechen, normale Temperatur) oder auf seröse Meningitis, da nicht genügend Gewicht auf die anwesende Ptosis gelegt wurde.

Der Temporallappen wurde freilich auch untersucht (mit Péans Pinzette), aber 1 cm hinter dem Abscesse, nicht nach vorn, wodurch man den Abscess gefunden haben würde. Es wurde nämlich angenommen, hätte er da gesessen, so hätte er mehrere fokale Symptome gemacht. Die Ptosis wurde deshalb einer meningitischen Ansammlung auf der Basis cerebri zugeschrieben, um so mehr, da der Puls nach der Operation beschleunigt und die Temperatnr febril wurde (wahrscheinlich aus encephalitischer Ursache, Meningitis wurde bei der Sektion nicht nachgewiesen).

b) Symptome und Verlauf.

Man führt oft im Verlauf der otitischen Hirnabscesse 4 Stadien an: Das initiale, das latente, das manifeste und das terminale, so auch Körner (Op. cit. S. 147).

Macewen dagegen führt die zwei mittleren Stadien zu einem zweiten zusammen. Zweifelhaft ist es auch inwiefern das Aufstellen eines latenten Stadiums berechtigt oder praktisch ist für diese Abscesse, die immer von gewissen, obwohl unbestimmten und unklaren, cerebralen Symptomen begleitet sind, die durch den Abscess selbst oder die begleitende Encephalitis bewirkt werdcn. Mit den traumatischen Abscessen ist es eine andere Sache, wo man ein Einkapseln und eine wirkliche Latenz (keine Encephalitis), wie es scheint Jahre hindurch, finden kann.

Die allgemeinen Anfangs-Symptome sind, heisst es: Kopfschmerz, etwas Fieber (Abendtemperatur) mit oder ohne Schüttelfröste (nach Macewen ist das letztere ziemlich gewöhnlich) und Erbrechen; sie halten 12—72 Stunden, ja bis zu einer Woche an.

Keine von diesen sind jedoch konstant, selbst Kopfschmerzen können fehlen (siehe No. 11, das kleine taubstumme Mädchen, das trotz anhaltenden Anfragens immer verneinte, dass sie etwas im Kopfe fühlte, abgesehen von dem ersten Schmerz im Ohre, von der Perforation des Trommelfells).

Die schematische Begrenzung des Stadiums auf Stunden oder Tage ist auch ohne allen Wert und hat nur Bezug auf die Fälle, wo eine anscheinende oder wirkliche Latenz vorhanden ist.

Von den vorliegenden 5 Fällen, wo Auskünfte über Beginn der Krankheit vorliegen, und die nicht kompliziert sind (No. 6—9 und 11), gibt man Schüttelfrost in zwei Fällen an (No. 6 einige Male Schüttelfrost und No. 9: Schüttelfrost ab und an), Wärme und Hitze in einem Fall (No. 8 übrigens bei der Aufnahme in Verbindung mit normaler Temperatur).

In 3 Fällen tritt Erbrechen auf, Kopfschmerz in 4, in der Regel auf der kranken Seite; in 1 Fall (No. 6) erst doppelseitig, später halbseitig und occipital.

Bei No. 6 kann man von einer latenten Periode sprechen, insofern als 10 Tage ab und an etwas Kopfweh und beginnende Stauungspapille die einzigen Zeichen waren (siehe die Krankheitsgeschichte).

Im 2. (das „latente“ und „manifeste“) Stadium treten jedenfalls die allgemeinen Symptome auf, die nach v. Bergmann zweckmässig

in 3 Gruppen eingeteilt werden: I. Allgemeinsymptome die auf der Suppuration beruhen; II. Allgemeine Hirnsymptome, die auf der Entzündung im Hirn und dem beschränkten Raum (dem vermehrten Druck) beruhen; III. Lokale (fokale) Hirnsymptome, die auf der Beschädigung von (Einwirkung auf) bestimmten Hirnteilen oder Hirnnerven, teils direkt, teils indirekt, beruhen.

I. Allgemeinsymptome.

Hierher gehören Mattigkeit, erdfahle Hautfarbe, Abmagerung, hartnäckige Stuhlverstopfung, Anorexie. Speziell sind diese Symptome öfters bei Kindern hervortretend. Im vorliegenden Material finden sie sich ganz oder teilweise bei No. 2 (doch regelmässiger Stuhlgang), No. 3 (Erwachsen, keine Abmagerung), No. 6 (Erwachsen), No. 8 (keine Abmagerung) No. 11.

In andern Fällen findet man nur eine ausgesprochene Blässe (No. 4, 5, 9, alle Erwachsene). Bei No. 7 und 10 (Erwachsen) fehlen alle diese Symptome. Belegte Zunge („leicht", „etwas") ist nur bei 3 notiert (No. 7, 9 und 11). Fieber fehlt in der Regel in den nicht komplizierten Fällen. Die Temperatur ist normal (No. 8, 10) oder subnormal (No. 3). Wo man sie erhöht findet, muss sie anscheinend dem Knochenleiden selbst zugeschrieben werden (No. 1, 4, 5, 6, 7) oder einem begleitenden Epiduralabscess (No. 4, 5, 7), oder der Sinusthrombose (No. 1, 4). oder einer fortschreitenden Encephalitis (No. 2, 5), oder beginnender Meningitis (No. 4), oder mehreren von diesen Komplikationen gleichzeitig (No. 1, 4, 5 und 7). Besonders deutlich ist dies bei No. 6; die Temperatur hält sich hier nach der totalen Resektion 5 Wochen lang absolut normal bis zum letzten Tage. Dasselbe ist mit No. 7 der Fall: Die Temperatur in den letzten 14 Tagen normal, nachdem der Epiduralabscess geheilt ist, trotz vorhandener multipler Abscesse.

Nur in 1 Fall (No. 11, Kind) ist der Abscess (Streptokokken) während des grössten Teils des Verlaufes, trotz fehlender Komplikationen, von Fieber bis zu 39 ° begleitet.

In 1 Fall (No. 1) werden Herpesblasen auf dem linken, oberen Augenlide erwähnt (auf derselben Seite des Abscesses).

In 1 Fall (No. 8) ist subjektives Gefühl von Hitze (mit kongestioniertem Gesicht), trotz normaler Temperatur und langsamen Pulses (schon früher erwähnt).

II. Allgemeine Hirnsymptome.

Kopfschmerzen finden sich in allen Fällen, ausgenommen einen Fall (No. 11 klagte nie darüber, trotz wiederholter Nachfragen), teils diffus als „Kopfweh", teils mehr begrenzt als halbseitig (gleichseitig), occipital oder frontal.

Der Kopfschmerz kann als diffus (No. 1, 2, 3, 4, 5, 6) anfangen und sich später als halbseitig lokalisieren (No. 1), oder als frontal (No. 3, besonders stark im Auge), oder sowohl frontal als occipital, doch meist das letztere (No. 5 Cerebellumabscess), oder als halbseitig und occipital (No. 6 Temporallappenabscess), oder er kann gleich als mehr begrenzt anfangen (No. 7: starke Hemikranie, Cerebellumabsess; No. 8: frontale und occipitale Kopfschmerzen, Temporallappenabscess, nach totaler Resektion frontal und halbseitig, verschwindet nach der Oeffnung des Abscesses; No. 9: frontaler Kopfschmerz, Temporallappenabscess; No. 10: temporaler Kopfschmerz, Temporallappenabscess).

Der Sitz des Schmerzes entspricht auf diese Weise keineswegs immer demjenigen des Abscesses, — nur insofern als halbseitige Kopfschmerzen immer gleichseitig sind.

Perkussionsempfindlichkeit an der angegriffenen Stelle ist von uns nicht beobachtet, allerdings nur in einer geringeren Anzahl von Fällen untersucht, auch kein Unterschied im Perkussionsschall (Macewen, Knapp).

Erbrechen gehört zu den mehr konstanten Symptomen, teils als Initialsymptom, übereinstimmend mit dem, was sich bei allen septischen Infektionen findet, teils wegen des späteren Verlaufes als Folge des zunehmenden Hirndruckes (Barker) und daher beim Cerebellumabscess am meisten ausgeprägt.

Auf diese Weise tritt es so bei No. 1 auf, weiter bei No. 2 und 3 (Erbrechen hörte in beiden Fällen die 3 letzten Tage auf), No. 7, 8 (kein Zwischenraum zwischen dem initialen und späteren Erbrechen), No. 11.

Bei No. 5 (Cerebellumabscess) ist kein initiales Erbrechen, trotz Komplikation der Sinusphlebitis, dahingegen während des späteren Verlaufes, ebenso wie bei No. 6. Bei No. 4, 9 und 10 kein Erbrechen während des ganzen Verlaufes.

Der Schwindel ist ein wenig charakteristisches und durchaus kein konstantes Symptom, nicht einmal beim Cerebellumabscess. In den

vorliegenden Fällen findet er sich z. B. nicht bei No. 7, trotz multipler Abscesse und sekundärem Hydrocephalus.

Es ist also nicht der vermehrte Hirndruck an und für sich, welcher die Ursache zu dem Schwindel ist (cf. les Sourds-muets en Norvége S. 398). Dahingegen ist er bei No. 5 (grosser Cerebellumabscess) in aufrechter Stellung vorhanden (Astasie), später auch in liegender Stellung.

In keinem von diesen Fällen Labyrinthleiden vorhanden, ebensowenig bei No. 6 (Temporallappenabscess), wo Schwindel erst gegen das terminale Stadium der Krankheit auftritt.

In den übrigen Fällen, wo sich Schwindel findet, ist der Hörprüfung zufolge zugleich Labyrinthkrankheit vorhanden (No. 8, 9, 10: „drehender Schwindel"), in 1 Fall ist diese bei der Obduktion nachgewiesen worden (No. 4: stinkender Eiter im Labyrinth).

Wo Schwindel beim Hirnabscesse ohne gleichzeitige Labyrinthaffektion auftritt, beruht dieser wahrscheinlich auf Irritation des Nerv. acust. (cf. No. 6: gleichzeitige Zuckungen im N. facialis) oder, was das Cerebellum betrifft, auf Irritation (Druck) der mittleren Partie (Vermis) bei grossen Abscessen (cf. No. 5; bei No. 7 waren die Abscesse verhältnismässig klein, der eine wurde verhältnismässig früh geöffnet, also der Druck gleichzeitig vermindert; cf. auch Beilage No. 3: tumor cerebelli).

Störungen des Sensoriums finden sich in allen Fällen. Sie beginnen bisweilen als starke Unruhe (cf. No. 1, will aus dem Bett) um in Schläfrigkeit und Apathie überzugehen; oder sie zeigen sich von Anfang an als eine geistige Trägheit (slow cerebration), die sich zu Sopor und Coma steigert oder mit Unruhe abwechselt. Bisweilen äussert sich diese Trägheit in Form von Schlafsucht (siehe No. 8: „wollte Tag und Nacht schlafen"). Die Gemütsstimmung ist bisweilen verändert, der Pat. ist mürrisch, wimmernd (No. 8) oder schwer zu befriedigen, bricht in Tränen aus (No. 10, älterer Mann), selbst längere Zeit nachdem der Abscess geöffnet wurde. In der Regel wird vernünftig geantwortet, wann überhaupt eine Antwort gegeben wird („das Sensorium frei").

Coma kann vorübergehend sein (No. 6, 8. 7: „In den letzten 24 Stunden mehr schläfrig, gestern leichtes Coma; 25. 7: Seit letzter Notierung etwas Besserung. Der Patient ist ein paar Stunden täglich auf.") und kann schwinden bei der Operation (Oeffnung des Abscesses:

No. 5), wenn es nicht das sogenannte terminale Coma mit gleichzeitiger Temperatursteigerung und Pulsfrequenz ist (siehe No. 2: vor der Oeffnung des Abscesses Puls 92, nach derselben Puls 150), eine Erscheinung, die sich speziell da zeigt, wo eine plötzliche Infektion der Cerebrospinalflüssigkeit in den Ventrikeln mit oder ohne Durchbruch der Abscesswand stattfindet (cf. No. 6: Temperatur 44).

Konvulsionen sind im ganzen nicht häufig bei Hirnabscessen, am häufigsten jedoch bei Kindern (Körner). Im vorliegenden Material kommen sie bei No. 2 und 11 vor, beides Kinder. In dem ersten Falle leiten sie das terminale Coma ein und wiederholen sich unter diesem in den ersten 4 Stunden; in dem zweiten Falle waren die Krämpfe im Anfang partiell (Zuckungen in beiden Armen), später ein allgemeiner Anfall, worauf das Bewusstsein wieder zurückkehrt. Bei No. 8 treten nur Zuckungen in der Oberlippe (N. facialis) an beiden Seiten auf (sie zeigen sich bei der Operation von peripherer Natur, der Nerv in der Trommelhöhle entblösst); bei No. 6 Zuckungen im ganzen Körper, aber meist im rechten Bein (gleichseitig).

Neuritis optica (Stauungspapille) findet man in 5 von den 6 Fällen, wo darauf untersucht wurde (No. 1, 5, 6, 7, 8, 11), indem sich der Augenhintergrund nur bei No. 8 normal zeigt. Sie entwickelt sich oft erst in den späteren Stadien (cf. No. 1, 7: Der Augenhintergrund bei der ersten Untersuchung normal, später Stauungspapille) und ist in der Regel doppelseitig, in 1 Fall nur einseitig (No. 11: Im Anfang doppelseitig, doch wenig vortretend auf der kranken Seite; später normaler Augenhintergrund auf dieser Seite).

In einem Fall (No. 6) wird über abnehmendes Sehvermögen geklagt, ab und an sieht der Patient doppelt.

Das Resultat stimmt mit der gewöhnlichen Erfahrung überein. Stauungspapille ist, wenn der Abscess eine gewisse Grösse erreicht hat, ein häufiges Symptom in den späteren Stadien der Hirnabscesse, aber kein notwendiges Symptom, und das Fehlen derselben kein Beweis gegen das Vorhandensein des Abscesses. Sie beruht in nichtkomplizierten Fällen sicherlich auf dem erhöhtem Druck und man findet sie deshalb bei Tumor cerebri besonders ausgeprägt, häufig auch bei Meningitis serosa und bei Sinusphlebitis, selten bei der allgemeinen, nichtkomplizierten, purulenten Meningitis (Pitt, Körner).

Klinisch macht man in der Regel keinen Unterschied zwischen Stauungspapille und Papillitis (neuritis) nervi optici, äthiologisch mag es

wohl sein, dafs nicht immer Druck, sondern auch bisweilen eine toxische oder bakterielle Entzündung des Nerven die Ursache ist (z. B. bei Meningitis). Sehstörungen sind selten und in der Regel vorübergehender Natur, insofern die Ursache entfernt wird.

Der Puls ist in unkomplizierten Fällen mit normaler oder niedriger Temperatur langsam und voll, wenn der Abscess eine gewisse Grösse erreicht hat, läuft aber im übrigen parallel mit der Temperatur. In den zwei Fällen, wo eine Fistel vorhanden ist (No. 9 und 10), ist der Puls normal (respektiv 84 und 72).

Langsamer Puls, bis auf 52 herab, findet sich bei allen Fällen, ausgenommen in den erwähnten und bei No. 1, 2, 4, wo Fieber vorhanden ist. In zwei Fällen (No. 7 und 11) tritt er gleichzeitig mit Stauungspapille auf, in anderen Fällen früher (No. 5) oder später (No. 6). Dafs die Langsamkeit auf dem vermehrten Hirndrucke beruht, darauf deutet, dass sie in mehreren Fällen erst im weiteren Verlaufe der Krankheit auftritt, wenn der Abscess zu voller Entwicklung gekommen ist (cf. No. 5, 6 und 11), oder einen Hydrocephalus internus hervorgerufen hat (No. 7: Druck auf dem Aquäductus Sylvii). Charakteristisch ist auch, dafs der Puls immer an Schnelligkeit zunimmt, sofort nachdem der Abscess geleert ist (cf. No. 2: Puls 92, gleich nach der Operation Puls 150; ferner No. 5: Puls 60, gleich nach der Öffnung 104; No. 8: Puls 56, nach der Öffnung 80), und dafs er normal ist, wo der Abscess Ausfluss hat (cf. oben).

III. Lokale (fokale) Hirnsymptome.

1. Symptome, die durch direkte Schädigung von bestimmten Hirnteilen entstehen.

Centrale gekreuzte Taubheit haben wir nicht beobachtet. Worttaubheit auch nicht.

Amnestische Aphasie in Verbindung mit Paraphasie ist in 2 unserer Fälle von linksseitigem Temporallappenabsess beobachtet worden (No. 1 und 5), in dem ersten Falle auch Agraphie; optische Aphasie dagegen nicht.

Cerebelläre Ataxie ist in 2 Fällen von Cerebellumabscess nicht beobachtet (siehe No. 7, normaler Gang, kein Schwindel), cerebellärer Schwindel in 1 Fall (No. 5), anfänglich nur in aufrechter Stellung, später auch in liegender Stellung (siehe oben: Schwindel).

2. Symptome, die durch Fernwirkung entstehen, hervorgerufen durch das den Abscess umgebende Entzündungsödem und

durch den vermehrten Druck auf die Hirnmasse selbst, am stärksten auf die Partien derselben, welche dem Abscesse am nächsten liegen (v. Bergmann). Die durch den Abscess hervorgerufene vermehrte Spannung der Cerebrospinalflüssigkeit, ist früher besprochen (siehe II.: Allgemeine Hirnsymptome).

Die Fernwirkung ist nach Körner auf der einen Seite durch das Tentorium cerebelli (solange dieses heil ist) gehindert, welches das Kleinhirn gegen Druck vom Grosshirn und umgekehrt beschützt; auf der anderen Seite, speziell was das Ödem angeht, durch die Fissura Sylvii, welche die Frontalgyri mit der Insula Reilii (das Sprachcentrum) und die Centralgyri (die motorischen Centren) beschützt, solange die Häute nicht angegriffen sind. Dahingegen kann der Druck sich ungehindert nach innen bis Capsula interna fortpflanzen (Abscesse im Temporallappen) und Medulla oblongata (Abscesse im Cerebellum).

In den vorliegenden Fällen treten solche Fernwirkungen eines Temporallappenabscesses im Fall No. 1 auf (Parese des rechten Unterarms, später auch der unteren Extremität rechts, und des rechten Facialis, keine Sensibilitätsstörung).

Zuckungen (klonische Krämpfe) kommen in ein paar Fällen auf der entgegengesetzten Seite vor, aber nie in ausgeprägtem Grade: in der Regel sind sie doppelseitig und oft auf der kranken Seite am ausgeprägtesten (cf. No. 6 [rechtsseitiger Abscess]: Anfänglich Zuckungen im rechten Arm, später oft in beiden Armen, im ganzen Körper, aber meist im rechten Bein; No. 11 [rechtsseitiger Abscess]: Zuckungen in beiden Armen).

Sie sind daher gewiss ein meningitisches Symptom (bei No. 6 ergab die Obduktion beginnende Meningitis um die Medulla herum und purulente Ansammlung in dem entgegengesetzten Ventrikel, bei No. 11 Fieber und bei der Obduktion Hyperämie der entgegengesetzten Hirnhälfte), sei es, dafs die Meningitis von gewöhnlicher oder, dafs sie von seröser (toxischer) Natur ist, und dann wesentlich ein Hydrocephalus internus (Irritation von Capsula interna, Zuckungen in der entgegengesetzten Körperhälfte, nicht selten bei Meningitis zu beobachten) oder externus (Ansammlung in der hinteren Hirngrube um Medulla oblongata herum).

Die bei No. 8 auftretenden doppelseitigen Zuckungen in der Oberlippe (N. facialis) waren, wie schon erwähnt, peripherer Natur; sie hörten nach der Mastoidalresektion und Reinigung des anderen Ohres auf; auf

dem operierten Ohre wurden Löcher in der knöchernen Scheide im Mittelohr nachgewiesen, so dafs der Nerv an mehreren Stellen entblösst war.

Hemiopie ist nicht beobachtet worden, trotzdem wiederholt darauf untersucht wurde.

Von Fernwirkungen beim Cerebellumabscess ist beobbachtet (No. 7) Schwächung des Händedrucks der gekreuzten Seite (rechter Arm, durch das Dynamometer nachgewiesen, grosser Abscess nach innen, Einwirkung auf den Pons). Weiter (bei demselben Patienten) Hydrocephalus internus (hydrocephalisches Schreien) mit starker Anämia cerebri, verursacht durch Zusammendrücken des Aquäductus Sylvii (er zeigte sich bei der Obduktion so gross wie eine Bleifeder, mit starker Erweiterung des 3. Ventrikels, sowie Erweiterung der Seitenventrikel) während des späteren Wachsens der Abscesse.

Dieses war gewiss auch zunächst die Ursache zum Tode in diesem Falle.

In dem 2. Falle tritt keine Fernwirkung ein (der Abscess geöffnet) und der Tod unter Phänomenen von Cheyne-Stokes Respiration (sowie schneller Puls) ist hier gewiss der fortschreitenden Encephalitis (toxisches Coma) und nicht dem Drucke des Abscesses, nach innen auf Medulla oblongata, zuzuschreiben.

Nackenstarre kommt in beiden Fällen beim Kleinhirnabscess vor (bei No. 7 doch erst gegen das Ende der Krankheit), sowie in 2 Fällen von Temporallappenabscess (No. 3 und 4; im ersten Falle keine Obduktion, in dem zweiten Falle beginnende Leptomeningitis auf der unteren Seite des betreffenden Temporallappens).

Die Ursache des Phänomens ist gewiss in allen Fällen ein Irritationszustand (vermehrte Flüssigkeitsansammlung, Druck, Entzündung) der Häute in der hinteren Hirngrube, der durch Reflex eine Kontraktur der Nackenmuskeln hervorruft.

3. Symptome, die durch Schädigung (Druck) der Hirnnerven innerhalb der Schädelhöhle entstehen.

Partielle Lähmung des Oculomotorius auf derselben Seite wie der Abscess, ist in 2 Fällen von Temporallappenabscess (No. 2 und 11) in Form von Ptosis beobachtet, dagegen nicht einseitige Mydriasis allein oder in Verbindung mit Lähmung von einem oder mehreren der von Oculomotorius innervierten Augenmuskeln.

Gleichseitige Lähmung des N. abducens ist in Fall 5 (Temporallappenabscesse [sekundäre] + Abscess im Kleinhirn, geöffnet, siehe Krankengeschichte) beobachtet. Gleichseitige Lähmung des N. abducens kommt sowohl bei Temporallappenabscessen als bei Kleinhirnabscessen vor. Da im vorliegenden Falle indessen gleichzeitig deviatio conjugata (dextra) auftrat, ist es allerdings am wahrscheinlichsten, dass in diesem Falle der Abducenskern und nicht der periphere Stamm geschädigt war.

Symptome (gleichseitige) von Trochlearis, Facialis, Trigeminus (Neuralgie), Hypoglossus sind nicht beobachtet. Von anderen selteneren Symptomen „bisher von geringer Bedeutung für die Diagnose" (Körner) ist beobachtet: Deviatio conjugata (dextra) und Nystagmus oscillatorius (horizontalis) bei No. 5. Da diese Phänomene in Verbindung mit Abducenslähmung auftraten (siehe oben) müssen sie wahrscheinlich einer Einwirkung in oder um die Augenmuskelkerne und die Centren der assoziierten Bewegungen in den corpora quadrigemina zugeschrieben werden. Diese Einwirkung wird — in Form von Druck — am leichtesten von dem Kleinhirn aus geschehen können, das ihnen am nächsten liegt. Es waren auch gleichzeitig „stark erweiterte Pupillen" vorhanden. Kein Labyrinthleiden (siehe das Journal).

Deviatio conjugata tritt übrigens auch in seltenen Fällen (2) beim Temporallappenabscess auf, und da als gleichseitig (siehe Körner, l. c. S. 163). Nystagmus ist auch kein seltenes Labyrinthsymptom.

Unwillkürlicher Harnabgang ist in 2 Fällen beobachtet (No. 6 und 7, soporöser Zustand, im ersten Fall vorübergehend).

Auf Reflexe ist in der Regel nicht untersucht worden. Bei No. 11 (Temporallappenabscess) ist notiert: Normale Patellarreflexe.

In Betreff der Dauer des manifesten Stadiums siehe oben.

Das terminale Stadium äussert sich, insofern es überhaupt abgegrenzt werden kann, als Coma mit oder ohne Konvulsionen und endet in der Regel mit Respirationslähmung. Es kann plötzlich eintreten mit starker Temperatursteigerung, bisweilen mit Schüttelfrost und Pulsfrequenz, heftigen Kopfschmerzen, Erbrechen und beruht dann in der Regel auf einem plötzlichen Einbruch des Abscesses in den Seitenventrikel oder in den Subarachnoidalraum; im letzten Falle jedoch meist mit etwas langsamerer Entwicklung, indem die akute Meningitis, die die Folge davon ist, sich nicht völlig so schnell ausbreiten kann; oder es ist keine scharfe Grenze zwischen dem manifesten Stadium und dem

terminalen Coma, das sich wegen zunehmenden Hirndruckes und Hirnödems, fortschreitender Encephalitis oder Vergiftung (toxisches Coma) nach und nach aus dem vorliegenden Sopor entwickelt.

Beispiel der ersten Todesart ist No. 4 (Durchbruch zum hinteren Horn), vielleicht auch No. 3 (keine Sektion). In den übrigen Fällen wird der Tod teils der progressiven Encephalitis zuzuschreiben sein (No. 2 [Coma von Konvulsionen begleitet], 5, 6, 11), teils dem vermehrten Hirndruck (Hydrocephalus, Hirnanämie: No. 7). Bei No. 1 (verbreitete Tuberkulose) ist die Todesart komplizierter, vielleicht am ehesten toxischer Natur. Irgend ein terminales Coma war hier nicht vorhanden, ebensowenig wie bei No. 7 und No. 11.

Komplikationen.

In einem Falle von Temporallappenabscess (No. 1) und in beiden Fällen von Kleinhirnabscess (No. 5 und 7) fanden sich Komplikationen mit vorausgehender symptomloser Sinusthrombose, in den 2 letzten Fällen zugleich Extraduralabscess. In 2 Fällen von Temporallappenabscess (No. 4 und 6) fand sich Komplikation mit beginnender Meningitis (bei No. 6 erst am Schlusse der Krankheit, Ursache: Die fortschreitende Encephalitis, welche die Ventrikel infiziert, ohne Durchbruch; bei No. 4 in Verbindung mit einem kleinen extraduralen Abscess sowie Labyrinthleiden).

Diagnose.

Die Diagnose des otitischen Hirnabscesses ist in den meisten Fällen schwer und stützt sich ausser auf die Anamnese (akutes oder chronisches vorhandenes oder abgelaufenes suppuratives Mittelohrleiden) in den nicht-komplizierten Fällen auf die nach und nach zunehmenden Phänomene des Hirndruckes und der langsamen Hirntätigkeit (Schläfrigkeit) mit normaler Temperatur, langsamem Puls und Erbrechen (cfr. No. 5 und 7: Cerebellumabscesse; No. 8: Rechtsseitiger Temporallappenabscess).

Dieselben Symptome können indessen bei seröser und tuberkulöser Meningitis, sowie bei Tumor cerebri (cerebelli) auftreten. Die Diagnose kann daher zu dieser Zeit mit Wahrscheinlichkeit nur nach vorausgehender Resektion und Untersuchung des Temporalbeines mit angrenzender Dura gestellt werden. Bisweilen wird dann eine Fistel gefunden, die zum Abscess hinleitet (No. 9, 10) oder es finden sich epidurale Abscesse, Sinusthrombose und kariöse Destruktion von dem der Dura am nächsten liegenden Knochen (Tegmen tympani etc.) mit

Granulationsbildung, die den Weg andeutet, den der infektiöse Prozess gegangen ist (No. 5, 7, 8).

Die Dura wölbt sich meistens hervor (No. 2, 5, 6) und pulsiert in der Regel nicht (cfr. 5, 6).

Diese Symptome setzen indessen voraus, dass die Ansammlung (der Abscess) eine gewisse Grösse erreicht hat. Im Anfangsstadium (Encephalitis, Ramollissement, haselnussgrosser Abscess) wird die Diagnose daher in der Regel nicht gestellt werden können, ausgenommen, wo sich eine Fistel befindet, indem nur die irritativen und Entzündungs-Symptome (Erbrechen, Fieber) hervortreten (cfr. No. 4).

Speziell ist dies der Fall im Kindesalter (cfr. No. 11). Dahingegen wird die Diagnose — leider zu spät — bisweilen im Terminalstadium mit grosser Wahrscheinlichkeit gestellt werden können, wenn zu den oben erwähnten Symptomen ein plötzliches Coma mit rapider Temperatursteigerung und Mors eintreten (cfr. No. 2a [hier allerdings auch ein lokales Symptom: Ptosis auf der kranken Seite], No. 3, 4). Grössere Sicherheit gewinnt indessen die Diagnose in der Regel erst, wenn sich die sogenannten lokalen (fokalen) temporalen Hirnsymptome anfangen zu zeigen. Dies geschieht in Form von aphatischen und verwandten Phänomenen bei linksseitigem Leiden, und halbseitigen Phänomenen in der motorischen und sensitiven Sphäre (Paresen, Lähmungen cfr. No. 1) oder von Drucksymptomen der basalen Hirnnerven (spez. Oculomotorius, cfr. No. 2 und No. 11). Fokale Symptome dagegen sind verhältnismäßig so selten beim Cerebellumabscess (cfr. doch No. 7: Geschwächter Händedruck der gekreuzten Seite), dass gerade der Mangel daran in Verbindung mit dem Sitz der primären Krankheit im hinteren Teil des Warzenfortsatzes oder im Labyrinth in vielen Fällen das bestimmende für die Diagnose: Cerebellumabscess contra Temporallappenabscess, ist. Im übrigen muss mit Rücksicht auf den praktischen Wert der lokalen Symptome für die Diagnose daran erinnert werden, dass diese selbst bei grossen Temporallappenabscessen vollständig fehlen können (cfr. No. 6 und 8) und dass der Tod plötzlich eintreten kann, ohne dass sie zum Vorschein gekommen sind (cfr. 3, 4, und 6). Mit der Operation bis zu ihrem Erscheinen zu warten (v. Bergmanns früherer Standpunkt) heisst das Leben des Patienten riskieren.

Mit Rücksicht auf die Differentialdiagnose zwischen Hirnabscess, speziell Cerebellumabscess, und seröser Meningitis, muss man die Art der früheren Ohrenerkrankung, welcher das Hirnleiden zugeschrieben wird,

genau untersuchen. Es kommt nämlich nicht so ganz selten vor, dass ein Furunkel im Gehörgang mit Otitis media verwechselt wird.

Dies war der Fall bei einem Patienten, der kürzlich wegen Hirnabscess in die Abteilung gebracht wurde. Da fanden sich Phänomene von vermehrtem Hirndruck mit Blindheit etc., die der Anamnese nach wohl einer toxischen Meningitis aus irgend einer Ursache (und so möglicherweise auch einem Furunkel) zugeschrieben werden konnte; ein Abscess dagegen war damit aller Wahrscheinlichkeit nach ausgeschlossen. Es zeigte sich ein Tumor cerebelli mit Hydrops ventriculorum und Hirnödem (toxische Encephalitis und Meningitis (?) oder nur Stase, sterile Flüssigkeit, bei Einspritzung nicht giftig).

Im übrigen sind die Symptome eines Cerebellumabscesses und einer serösen Meningitis in vielen Fällen einander so ähnlich, dass nur eine Operation (Probepunktion siehe unter Behandlung) den Unterschied feststellen kann.

Dieselben Schwierigkeiten können ab und an, aber seltener, bei tuberkulöser Meningitis angetroffen werden, wo ein suppuratives Mittelohrleiden vorhanden ist, tuberkulös oder nicht. Auch die tuberkulöse Meningitis kann fieberfrei mit langsamem Puls verlaufen, und sich insofern nicht von einer serösen Meningitis oder einem Abscess unterscheiden, wie auch diese Prozesse selbstverständlich bei einer tuberkulösen Temporalbeinentzündung entstehen können (cfr. No. 1). Dass der Patient tuberkulöse Leiden anderswo hat, z. B. in der Lunge, ist auch nicht entscheidend.

Natürlich muss man in solchen Fällen per exclusionem vorgehen und vorerst durch Resektion den Krankheitsprozess im Temporalbeine genau untersuchen. Ist dieses selbst frei, und beschränkt sich das Leiden auf Kuppelraum und Antrum, so ist Grund dazu vorhanden, einen Abscess auszuschliessen. Ob die vorhandene Ansammlung in den Ventrikeln und Häuten (toxische Meningitis) der Tuberkulose zuzuschreiben ist (Tuberkel in den Häuten, Tuberkelknoten in der Hirnsubstanz selbst) oder ob sie eine eigentliche seröse Meningitis ist (Intoxikation vom Mittelohre aus) kann nur das Resultat einer Probepunktion an den Tag bringen. Ist das letztere der Fall, so tritt nach dem Eingriffe auffallende Besserung ein, oft Heilung; liegt die Ursache innerhalb der Dura, ist die Besserung eine geringe und der Ausgang Mors.

Mit Hinsicht auf die Differentialdiagnose dem Tumor cerebri gegenüber, wo die Symptome anscheinend in Verbindung mit einer suppurativen Ohrenentzündung, von bestimmter oder unbestimmter Natur auftreten,

spricht für Tumor: der langsame Verlauf, der stärkere Grad von Stauungspapille, oft mit Blindheit (findet sich übrigens auch beim Cerebellumabscess), die langsame und progressive Implikation der Kraniennerven, mit häufigem Zurückgang oder Wechsel der Symptome, nach dem wechselnden Verhältnis der Geschwulst und des periferen Ödems.

Als illustrierende Beispiele der erwähnten Krankheiten in ihrem Verhältnis zu der Diagnose des Hirnabscesses werden folgende Krankheitsgeschichten beigefügt:

1.

H. S., Landmannssohn, 17 Jahre alt. Meningitis serosa.

25. 7. 01 aufgenommen. 24. 11. 01 geheilt entlassen.

Eine Grossmutter soll an Schwindsucht gestorben sein, ebenso ein Onkel und eine Halbschwester. 2 Geschwister leben und sind gesund. 2 Jahre alt Ausfluss aus dem rechten Ohre, Ursache unbekannt; das Ohr hörte nach ungefähr einer Woche auf zu laufen.

3 Jahre alt Keuchhusten, 7 Jahre alt Masern. Im 10. bis 11. Jahre fing der Ausfluss aus dem rechten Ohre wieder an, später hat es bis zum heutigen Tage ab und an gelaufen.

Vor 14 Tagen stechende Schmerzen im Ohre, Schmerzen hinter dem Ohre; einige Tage nachher Kopfschmerzen, nach Verlauf von 8 Tagen dicker übelriechender Ausfluss.

Er wurde schwindelig, schwankte. In den letzten 14 Tagen fällt es ihm schwer gegen das Licht zu sehen; wenn er ein Ding scharf ansieht, sieht er doppelt.

In den letzten 8 Tagen jeden Tag Erbrechen, oft mehrere Male am Tage, niemals nachts.

Kein Fieber. Keine Krämpfe oder Lähmungen. Stuhl 3 mal während dieser 14 Tage, letztesmal 23. 7. Der Appetit ist schlecht gewesen.

Status praesens: Pat. sieht etwas blass aus, etwas mager. Blinzelt, wenn er gegen das Licht sieht. Augenblicklich keine Schmerzen. Macht den Eindruck von Trägheit. Liegt gleichgültig auf dem Bett, wenn er nicht angeredet wird. Temp. 36,8. Puls 80. Resp. 16. Die Pupillen erweitert, reagieren gut. Antwortet klar auf Befragen.

Nirgends Parese. Klagt über Schwindel, besonders wenn er mit den Füssen zusammen und mit geschlossenen Augen steht. Keine Perkussionsempfindlichkeit des Kraniums. Lungen und Herz normal. Unterleib weich, nicht eingezogen, tympanitischer Perkussionsschall.

Der Harn enthält weder Zucker noch Eiweiss.

Im rechten Gehörgang stinkender Eiter. Proc. mast. normal.

Im Trommelfell Perforation, welche die hintere Hälfte einnimmt; im Rande nach unten eine Granulation.

Hört Flüstern $^1/_4$ m. Rinne ÷ 25‴, Schwab. + 5‴, Weber lat. rechts.

Auf der linken Seite im Trommelfell Kalkinfiltrate vorn und hinten, übrigens normal.

Das Hörvermögen am rechten Ohre abnehmend mit Sausen und intermittierenden Schmerzen. Ophthalmoskopische Untersuchung (Dr. Holth) zeigt stark injizierte Papillen mit verwischten Grenzen, die Netzhaut-Venen geschwollen und gebuchtet. Die Refraktion im aufrechten Bilde ist für die Mitte der Papille + 8 D., auf beiden Seiten; in Betreff der Maculargefässe, rechte Seite + 4 D., linke Seite + 3 D.

Diagnose: Neuritis N. optici o. u. (Stauungspapille).

O. d. V. $^6/_{60}$ + $3^6/_{18}$. O. s. V. $^6/_6$ + $3^1/_{18}$. Beide Gesichtsfelder von beinahe normaler Ausdehnung.

26. 7. Totalresektion rechts. Bei der Aufmeisselung stösst man in einer Tiefe von 1 cm auf Granulationen. Diese gehen nach hinten gegen den Sinus, der in einer Ausdehnung von 1 ccm entblösst liegt, verdickt und von Granulationen bedeckt ist. Nach weiterer Entfernung des umgebenden Knochens wird derselbe stark vorgetrieben, pulsiert.

Gleichfalls wird das Tegmen antri, sowie ein Teil des Tegmen tympani und die hintere Wand des Gehörgangs auf gewöhnliche Weise entfernt. Von den Gehörknöchelchen keine Spur. Bei Probepunktion des hervorstehenden Sinus nur unbedeutend Blut und die Nadel stösst sofort an die gegenüberstehende Wand.

Durch Spaltung kommt mehr Blut heraus, und es zeigt sich, dass der Sinus offen ist, nur von hinten zusammengedrückt.

Durch Spaltung der Dura mastoidea und Punktion mit Macewens searcher nach oben in einer Tiefe von 3 cm und nach oben und hinten in gleicher Tiefe, nur blutiges Serum.

Um das Kleinhirn zu untersuchen, wurde abwärts und nach hinten vor dem Sinus in der Regio infraoccipitalis trepaniert, mit dem kleinen Trepan.

Durch Spaltung der Dura strömt Serum, welches unter starkem Druck steht, aus. Durch Einführung eines Messers kommt man erst in einer Tiefe von ein paar Centimeter auf Cerebellum, das sich fest anfühlt.

Man sammelte ein paar Kubikzentimeter Flüssigkeit zur Untersuchung. Appl. Jodoformgaze. Verband.

Aufschub der Körnerschen Lappenbildung.

27. 7. Temp. 37,1—37,0. Höchste Temp. bei anderthalbstündigem Messen 37,3. Puls 60—60. R. 12—12.

Hat sich seit der Operation ganz wohl befunden, hat nicht gebrochen, bei vollem Bewusstsein.

Händedruck gestern Abend auf beiden Seiten gleich.

Der Verband gestern Nachmittag $2^1/_2$ Uhr vollständig von nur schwach bluttingierter Flüssigkeit durchsickert, wurde daher $3^1/_2$ Uhr

nachmittags gewechselt. War bei dem Abendbesuche wieder durchsickert. Hat nicht gut geschlafen diese Nacht, aber ganz ruhig gelegen. Keine Schmerzen. Sieht heute ganz gut aus, die Papillen weniger dilatiert, reagieren gut auf Licht.

Er beantwortet alle Fragen vernünftig. Der Verband wurde erneuert. Kein Stuhl seit 23. 7. Appl. Klysma.

28. 7. Temp. 37,2—36,5. Höchste Temperatur diese Nacht 1 Uhr: 37,4. Puls 76—68. Resp. 16—16. Reichliche Wirkung nach Klystier. Der Verband gestern Nachmittag durchsickert, wurde erneuert, ebenso heute Morgen.

Kein Erbrechen, bei vollem Bewusstsein.

Gestern Abend $10^1/_2$ Uhr etwas frontaler Kopfschmerz. Hat diese Nacht 3 Stunden geschlafen.

Die im pathologisch-anatomischen Institut untersuchte Cerebrospinalflüssigkeit zeigte durch Kultur auf Agar und Bouillon nach 24 Stunden kein Wachstum, es wurden auch mikroskopisch keine Tuberkelbazillen oder andere Mikroben nachgewiesen.

29. 7. Temp. 37,0—36,1. Höchste Temp. 37,2. Puls 68—72. Resp. 16—16. Der Verband durchsickert und 2 mal in den letzten 24 Stunden erneuert. Sagt, dass er sich wohl befindet.

Klagte gegen 12 Uhr heute Nacht über linksseitigen Temporalkopfschmerz, doch nicht von langer Dauer. Hat ein paar Stunden nach einander geschlafen, sonst mit Unterbrechungen.

30. 7. Temp. 36,7—36,3. Höchste Temp. 37,1. Puls 76—78. Resp. 16—18. Der äusserste Teil des Verbandes durchsickert und 2 mal erneuert. Der Appetit etwas besser, aber nicht besonders geschlafen. Kein Stuhl, seitdem er Klystier bekam. Appl. Klysma.

31. 7. Temp. 36,7—36,3, Temp. nicht über 36,7. Puls 90—64. Resp. 16—16. Hatte gestern Nachmittag 6 Uhr ein paarmal starkes Erbrechen, klagte aber nicht über Kopfschmerz. Gegen 9 Uhr ein paar Zuckungen auf der linken Seite des Gesichts (1. und 2. Facialiszweig).

Hat diese Nacht 5 Stunden geschlafen. Gegen 3 Uhr heute Morgen etwas Schluckauf. Kein Erbrechen. Der Verband 2 mal gewechselt.

1. 8. Temp. 36,5—36,1. Höchste Temp. 36,5. Puls 64—68. Resp. 16—16. Gestern Nachmittag einmal Erbrechen.

Klagte ein paar Stunden über heftigen frontalen Kopfschmerz. Diese Nacht ruhig geschlafen.

Die Tampons wurden erneuert. Kein Prolaps des Temporallappens. Aus der Trepanationsöffnung zur hinteren Hirngrube kam reichliche, klare Cerebrospinalflüssigkeit; kein Prolaps des Cerebellums.

Jodoformgaze-Tamponade. Verband.

2. 8. Temp. 36,5—36,4. Höchste Temp. 36,5. Puls 64—80. R. 16—20. Verbandwechsel 2 mal in den letzten 24 Stunden.

Kein Erbrechen. Hat sich ganz wohl befunden und gut geschlafen diese Nacht. Ganz guten Appetit.

Kein Stuhl seit 30. 7. Appl. Klysma.

3. 8. Temp. 36,2—36,4. Höchste Temp. 36,8. Puls 72—64. Resp. 20—20. Reichliche Wirkung nach Klysma.

Gestern Nachmittag 1 mal Erbrechen, hat sich im übrigen wohl befunden, gut geschlafen diese Nacht.

4. 8. Temp. 36,6—36,3. Höchste Temp. 36,7. Puls 72—72. R. 20—20.

Der Zustand ungefähr wie gestern. Kein Erbrechen. Der Verband 2 mal durchsickert.

Die innersten Tampons wurden heute erneuert (zum zweitenmal). Fortdauernd so gut wie ununterbrochener Ausfluss von Cerebrospinalflüssigkeit aus der Trepanationsöffnung über dem Cerebellum. Verband.

5. 8. Temp. 36,7—36,2. Höchste Temp. 36,8. Puls 62—62. R. 14—18.

Der Verband seit gestern Abend weniger durchsickert; das Kopfkissen kaum feucht. Äusserst Lust zum Essen. (Fleischklöse, Bouillon mit Eiern zu Mittag).

Spricht übrigens sehr wenig, aber beantwortet alle Fragen klar und deutlich. Kein Erbrechen die letzten 24 Stunden, etwas Kopfschmerz.

6. 8. Temp. 36,5—36,4. Höchste Temp. 36,8. Puls 56—52. Resp. 14—16. Der Zustand vormittags wie den Tag vorher. Hatte gestern Nachmittag 1 mal Erbrechen. War schläfrig. Klagt etwas über Kopfschmerz (frontal). Hat die letzte Nacht nicht geschlafen, hat wesentlich geduselt. Ist heute auch ziemlich schläfrig.

Die Pupillen dilatiert, gleich gross, reagieren.

Der Verband nicht durchsickert.

In der Trepanationsöffnung zur hinteren Hirngrube ist die Duraöffnung geschlossen, die Partie wölbt sich hervor. Eine dicke Sonde wird eingeführt und klare Cerebrospinalflüssigkeit entleert sich neben dieser.

Die Sonde wird ca. 4 cm ohne das geringste Hindernis eingeführt.

Indem die Duraspalte mit einer Arterienpinzette offen gehalten wird, strömen ca. 2 Esslöffel voll Cerebrospinalflüssigkeit heraus.

Appl. Ein schmaler Jodoformgaze-Streifen in der Duraspalte. Kein Stuhl seit 3. 8. Appl. Klysma.

6. 8. Ophthalmoskopische Untersuchung: Die Papillen sind fortgesetzt geschwollen, doch etwas weniger als vorher, und die Mitte der Papille auf der rechten Seite hat Refraktion + 5,001, auf der linken Seite + 6,00; der übrige Augenhintergrund hat Refraktion + 3,00.

Die Venen sind fortdauernd erweitert und gebuchtet, die Papillengrenzen fortdauernd verwischt, doch deutlicher als vor der Operation.

7. 8. Temp. 36,6—36,4. Höchste Temp. 36,7. Puls 64—60. Resp. 16—16. Hat gestern Nachmittag 2 mal gebrochen. Keine Wirkung nach dem Klystier.

Diese Nacht eine Stunde geschlafen, sonst schläfrig dagelegen. Etwas Kopfschmerz in der rechten Frontal- und Temporalregion. Keine Perkussionsempfindlichkeit, keine Nackenstarre. Der Händedruck vielleicht etwas schwächer auf der rechten Seite. Sieht etwas blasser aus, antwortet vernünftig, klagt über nichts.

Der Verband durchsickert und die letzten 24 Stunden 2 mal gewechselt. Appl. Glyzerinsuppositorium.

8. 8. Temp. 36,4—36,2. Höchste Temp. 36,6.

Puls 60—72. Resp. 16—20. Keine Wirkung nach dem Suppositorium. Fortgesetzt schläfrig. Hat gebrochen gestern Nachmittag. Etwas Kopfschmerz.

Weil der Verband gestern Abend nicht durchsickert war, wurde nicht gewechselt. Die Öffnung in der Dura zusammengeklebt. Durch Einführung einer Kornzange entleert sich viel Cerebrospinalflüssigkeit. Ein paar Stunden diese Nacht geschlafen. Der Verband wurde heute erneuert. Wieder Retention.

Ein Drainrohr wurde in einer Tiefe von 1 cm eingelegt. Det. 1 Esslöffel Rotwein 3—4 mal innerhalb 24 Stunden. Harnuntersuchung: Kein Albumin. Reichlich Phosphate.

9. 8. Temp. 36,2—36,2. Höchste Temp. 36,5. Puls 52—52. Resp. 18—16. Der Verband weder gestern Abend noch heute Morgen durchsickert. Das Drainrohr in situ jedoch von etwas koaguliertem, blutgefärbtem Serum zugestopft. Durch Entfernung des Drainrohrs und Einführung einer Kornzange keine Cerebrospinalflüssigkeit, nur etwas Blut.

Das Drainrohr wurde, der Sicherheit wegen, wieder eingelegt. Verband.

Nach Ölklystier reichlicher Stuhlgang. Die letzten 24 Stunden weniger schläfrig. Hat diese Nacht ganz gut geschlafen. Sieht heute lebhafter aus, die Pupillen weniger erweitert, reagieren gut.

10. 8. Temp. 36,6—36,5. Höchste Temp. 36,8. Puls 56—64. Resp. 28—12. War gestern den Tag über ganz lebhaft, hat nicht gebrochen. Ass mit Appetit zwei Fischklösse zu Mittag.

Der Verband gestern Abend nicht durchsickert, auch heute Morgen nicht. Bekam gestern Abend 1 gr. Sulfonal. Schlief die ganze Nacht mit wenigen Unterbrechungen.

Heute Verbandwechsel. Ganz wenig Sekret im Verband. Durch Einführung einer Kornzange in die Trepanationsöffnung zur hinteren Hirngrube kein Ausfluss.

Klagt über etwas Schwindel, wenn er sich im Bette bewegt, merkt nichts, wenn er ruhig liegt. Verband.

11. 8. Temp. 36,5—36,7. Höchste Temp. 36,7. Puls 52—64, Resp. 16—20. Verbandwechsel.

Die Trepanationsöffnung zum Cerebellum geschlossen, prominiert nicht, im übrigen ist der Zustand wie gestern.

12. 8. Temp. 36,2—36,0, höchste Temp. 36,5. Puls 64—60. Resp. 20—16. Der Pat. hat sich ganz wohl befunden, kein Kopfschmerz, ganz gut geschlafen.

Kein Stuhl seit 8. 8. Det. 1 Glas Hunyadi-Janos.

13. 8. Temp. 36,2—36,1. Höchste Temp. 36,5. P. 64—80. Resp. 20—20. Befand sich gestern besser als je zuvor seit Anfang der Krankheit. Keine Wirkung nach Hunyadi-Janos, dahingegen nach Glyzerin-Suppositorium.

Diese Nacht ruhig geschlafen.

14. 8. Temp. 36,4—36,3. Höchste Temp. 36,5. Puls 56—56. Resp. 16—16. Befindet sich fortgesetzt wohl. Die Zunge heute nur unbedeutend belegt. Sieht fortdauernd doppelt in Entfernung von ein paar Meter, dagegen einfach innerhalb dieser Entfernung.

15. 8. Temp. 36,5—36,6. Höchste Temp. 36,6. Puls 60—60. Resp. 20—16. Der Zustand fortdauernd sehr befriedigend. Die Zunge heute gänzlich rein. Verbandwechsel.

Die Trepanationsöffnung zur hinteren Grube sieht man heute von einem Hirnprolaps ausgefüllt. Er ist etwas verfärbt, blutet leicht bei Berührung.

Die Mastoidealwunde sieht übrigens gut aus, überall frisch granulierend.

Hat die letzten Tage bei Bewegungen im Bette nicht über Schwindel geklagt. Sitzt gestützt ein wenig aufrecht im Bette.

Der Verlauf war später normal. Die Temperatur stieg bis 37 bis 37,2. Der Puls wurde etwas schneller, ungefähr 80, ab und an 100—120. Die Respiration hielt sich im Anfang zwischen 16 und 20. später zwischen 16—14 und zuletzt konstant 16.

19. 8. hatte er zum ersten Male reichlichen, spontanen Stuhlabgang.

20. 8. wurde Körners Lappen gebildet, ohne Narkose. Die Mastoidealwunde wurde durch einige Suturen in den Ecken verkleinert. Der Cerebellumprolaps, welcher etwas grösser geworden war, bekam dadurch abwärts eine stützende Decke. Die obere Hälfte des Prolapses fortdauernd unbedeckt, die Verfärbung ist fort.

Appl. Jodoformgaze.

Durch weitere Anlegung von mehreren Suturen gelingt es eine grössere Bedeckung des Prolapses und eine unbedeutende Verkleinerung desselben zu erreichen.

6. 9. wird trockener Verband mit schwachem, konstantem Druck angebracht.

Ophthalmoskopische Untersuchung (Dr. Kolstad) zeigt dasselbe Resultat wie vorigesmal (6. 8.), die Papillen geschwellt, auf der linken Seite jedoch etwas weniger.

(Refraktion + 4,0—5,0).

28. 9. wird notiert gefunden: Temp. beständig normal.

Puls fortdauernd ca. 100. Ist täglich 1 Stunde auf. Das Prolaps ist überall von Haut bedeckt, ist ca. pflaumengross, fluktuierend; man fühlt deutlich Hirnpulsation.

Die Mastoidealwunde ist vollständig geheilt. Das Ohr noch nicht trocken. Ophthalmoskopische Untersuchung 3. 10. (Dr. Holth) erweist, dass die Papillenschwellung seit den früheren Untersuchungen 6. 8. und 6. 9. etwas abgenommen hat.

11. 10. Ist ausser Bett den grössten Teil des Tages, befindet sich ganz wohl. Alvus in Ordnung. Puls zwischen 80 und 120.

23. 10. Hat die letzte Woche eine konkave mit Leder bedeckte Platte (nach Gypsabguss verfertigt) über dem Prolaps getragen. Vollständiges Wohlbefinden. Puls fortdauernd frequent, zwischen 84—120. Temp. zwischen 36,5 und 37.

23. 11. Das Ohr seit 1 Woche trocken. Hört Flüstern in einer Entfernung von 1 m. Weber lat. rechts. Rinne ÷ 20 (linkes Ohr + 40), Schwabach + 20″ (linkes Ohr + 5‴), Galton 10—3 (links 10 bis 1).

24. 11. Augenuntersuchung (die Augenklinik) ergibt:

O. d. $^6/_{12}$ + $2^6/_8$ (p. p. 11 cm); opt. mac. Gefässe + 4. Maximum der Papille + 6. Ophtalmometer 60° t, 38.8 + ÷ 0,9.

O. s. $^6/_{18}$ + $3^6/_{18}$ (p. p. 11 cm), opt. mac. Gefässe + 5. Maximum der Papille + 7. Ophtalmometer 70° t, 39 + ÷ 1.

Die Papillengrenzen noch etwas verwischt; die Venen etwas erweitert und gebuchtet.

21. 12. 1900. Fortdauernd vollständiges Wohlbefinden; kann Zeitungen lesen. Das Ohr trocken. Reist nach Hause.

21. 1. 1901. Stellte sich heute auf der Poliklinik ein. Gar kein Prolaps. Das Ohr trocken.

23. 9. Ist bis gestern gesund geblieben. Klagt heute über Schwere im Kopfe. Etwas Schwindel. Hat seit gestern gebrochen, auch Wasser. Machte vor 3 Tagen per Wagen eine anstrengende Tour von 3 Meilen. Darauf trat dieses ein.

Er bekam Bromkalium und reiste nach Hause, kam aber, nachdem er 8 Tage zu Bett gelegen mit denselben Phänomenen zurück und wurde in die Abteilung aufgenommnn. Die Phänomene (Erbrechen und Schwindel) hielten die 2 ersten Tage an, hörten aber nach einem warmen Bade vollständig auf. Ist seitdem gesund geblieben. Die Trepanationsöffnung ist wesentlich kleiner geworden, kein Prolaps, benutzt fortdauernd die Binde.

2.

E. J., Laufbursche, 15 Jahre alt. Aufgenommen 6. 12. 02, gestorben 12. 12. 02. Meningitis tuberculosa.

Die Eltern leben und sind gesund, 4 Geschwister klein gestorben, 6 leben und sind gesund. Der Pat. war in den ersten Lebensjahren

schwach und kränklich, hatte Masern. Die Mutter kann nicht bestimmt erinnern, ob er damals Otorrhoe hatte.

Vor ungefähr einem Jahre fingen beide Ohren an zu laufen und gleichzeitig bemerkte er abnehmendes Gehör; er war vorher nicht ganz wohl gewesen (Influenza?). Er besuchte ungefähr einen Monat vom 23. 5. d. J. an die Poliklinik, dann bekam er Pleuritis; er lag 5 Wochen zu Bett. Seitdem hat er sich nicht gesund gefühlt, hat gehustet, war matt und entkräftet und ist abgefallen; klagte häufig über Kopfschmerz.

Vor ungefähr 14 Tagen nahm dieser zu und die Mattigkeit, so dass er zu Bette liegen musste. Der Kopfschmerz ist wesentlich im Hinterkopfe lokalisiert, teilweise auch in der Stirn.

Beim Vorbeugen des Kopfes etwas Nackenstarre.

Die letzten 2—3 Tage und Nächte kein Schlaf der Kopfschmerzen wegen, gestern und heute teilweise nicht klar.

Er hat keinen Appetit, starken Durst, Fieber, die letzten 4 Tage und Nächte Obstipatio. Die letzte Woche wiederholtes Erbrechen, sowohl, wenn er etwas genossen hat als auch sonst.

Temp. 36,6. Puls 52, dikrot. Die Pupillen mittelmäfsig erweitert, gleich gross, reagieren auf Licht. Klagt über Spannung in den Augen, wenn der Kopfschmerz am schlimmsten ist. Findet, dass die Sehkraft die letzten Tage abgenommen hat. Herztöne rein.

Crepitation rechts vorn oben. Blasen in der linken Fossa supra- und infraclavicularis.

Eiter in beiden Gehörgängen. Keine Schwellung und keine Druckempfindlichkeit auf den Proc. mastoidei.

Die Trommelfelle im Mai d. J. perforiert, verdickt, injiziert, Granulationen von der Trommelhöhle ausgehend. Die Gehörweite damals 2 m und 3 m. Flüstern jetzt $^1/_2$ m, 1 m. Rinne $\div$ 35‴, Schwab. $+$ 10‴ beide Seiten. Ohrsausen, Schwindel, keine Ohrenschmerzen.

In Chloroformnarkose (30 g) wurde die totale Resektion auf beiden Seiten gemacht. Der Knochen sklerotisch, im Antrum und Kuppelraum reichliche Granulationen, der Hammer auf beiden Seiten rudimentär, der Amboss dagegen heil. Kein Eiter, Dura nirgends entblösst.

Nach Entblössung der Dura cerebelli, nach innen vom Sinus sigmoideus auf beiden Seiten und gleichfalls über den Tegmina tympani und antri sieht man diese etwas blutüberfüllt, namentlich auf der linken Seite, aber kein Zeichen von Entzündung.

Auf der linken Seite ist schwache Pulsation, auf der rechten Seite drängt sich die Dura cerebri vor, keine deutliche Pulsation.

Nach Kreuzschnitt durch die Dura über dem Antrum wird eine Péan Pinzette, gerade nach oben und etwas nach innen in den Temporallappen, bis zur Tiefe von ca. 4 cm eingeführt, aber es kommt nur etwas Blut. Dura cerebelli prominiert nicht.

7. 12. Heute Nacht sehr unruhig, bekam 0,01 Morphium subkutan, worauf Ruhe und etwas Schlaf eintrat. Harn ins Bett gelassen. Temp. 37,6. P. 52.

8. 12. Ist ruhig gewesen, antwortet auf Fragen, aber träge. Die Pupillen gestern kontrahiert, heute mittelmäfsig erweitert, reagieren etwas auf Licht. Klagt nicht über den Kopf, hat Wasser gelassen. Kein Stuhl.

Appl. Glyzerinsuppositor. Harn klar, gelb, spez. Gewicht 1016, enthält weder Albumin noch Zucker.

9. 12. Nach dem Supposit. gestern und heute Nacht mehrere lose Stuhlgänge.

Ist ganz ruhig gewesen, hat etwas geschlafen.

Bekam gestern Abend Eisbeutel auf den Kopf.

10. 12. Ist heute Nacht unruhig gewesen; der Stuhl ging ins Bett, er machte jedoch Zeichen, dass er das Becken wünschte. Spricht nicht, antwortet nicht auf Anrede, schreit ab und an ein wenig. Deviatio capitis et bulborum ocul. dextra.

Bei Punktion des Cerebellums auf beiden Seiten kommt nur etwas Serum, ebenso bei Punktion des Temporallappens auf der linken Seite.

11. 12. Gestern seit der Operation war er in der ersten Zeit ruhig und schlief. Seit gestern Abend ist die Resp. etwas beschwerlich, schneller. Temp. 37,4. P. 100.

Hat nichts genossen, will nichts schlucken.

Kein Prolaps, kein Hervorbiegen, unbedeutendes Sekret im Verband. Nach Verlängerung der Mastoidealwunde wird nach oben auf der linken Seite 1 cm oberhalb der Linea temporalis und oberhalb der Mitte des Proc. mast. Trepanation mit dem kleinen Trepan gemacht.

Der Knochen ist $^1/_3$ cm dick, Dura gespannt, etwas blutüberfüllt; nach Kreuzschnitt durch die Dura wird ein Macewens searcher (kleinste Grösse) gerade nach innen und etwas nach vorn gegen das andere Ohr in einer Tiefe von 4—5 cm eingeführt, bis klare, seröse Flüssigkeit hervorspritzt. (Punktion des hinteren Hornes vom Seitenventrikel.) Es entleert sich ca. 20 g.

Resp. 28. Puls 116.

Nach der Operation war der Pat. fortgesetzt bewusstlos, lag ruhig, stiess einzelne Schreie aus, schluckt kein Wasser, wenn es ihm angeboten wird.

Deviatio capitis et bulbor. aufgehört.

Temp. abends 38,1. P. 150.

Mors 12. 12. 12 Uhr vormittags.

Autopsie.

Dura blutüberfüllt, Ödem in den dünnen Häuten, reichliche, seröse Flüssigkeit in der Schädelhöhle, kein Eiter. Auf der Basis des Hirns, besonders um die Fossa Sylvii und das Cerebellum herum dünne fibrinöse Beläge. In der Fossa Sylvii sind die Lobi temporales und frontales zusammen-

gelötet; im Boden der Fossa und an den angrenzenden Rändern der anstossenden Lappen entlang zahlreiche stecknadelgrosse, gelatinöse Tuberkel, nicht käsig, ebensolche zerstreut auf der Basis verbreitet; auf der unteren Seite des rechten Cerebellumlappens ein bohnengrosses Konglomerat von Tuberkeln, nicht käsig, seröse Ansammlungen in allen Ventrikeln.

Beide Lungen: Zahlreiche Pleura-Adhärenzen; ausserordentlich zahlreiche, miliare Tuberkel. Schwellung der Hilusdrüsen. Schwellung der Hals- und Bronchialdrüsen, die letzteren teilweise käsig.

Die Mesenterialdrüsen geschwollen. Im Dick- und Dünndarm zahlreiche tuberkulöse Ulzerationen.

In beiden Nieren hanfsamengrosse, gelbgraue Foci, teilweise käsig; in der rechten Niere ein käsiger, tuberkulöser Focus.

3.

N. N., 26 Jahre alt, Sohn eines Landmanns.

Aufgenommen 15. 11. 02, gestorben 14. 12. 02.

Tumor cerebelli et Medullae oblongatae (Sarcoma).

Eltern und 5 Geschwister leben und sind gesund. In der Familie keine Tuberkulose, hat nie Lues gehabt.

Als 5jähriges Kind wahrscheinlich Otorrhoe auf einem Ohre gehabt, aber er selbst kann sich nicht erinnern. Hatte voriges Frühjahr Influenza.

Vor 6—7 Monaten (war damals auf dem Exerzierplatz) bekam er Sausen in den Ohren (meist im linken Ohr) und Anfälle von frontalem Kopfschmerz und Schwindel, so stark, dass er sich setzen musste, um nicht umzufallen. Die Kopfschmerzen waren beim Aufstehen am schlimmsten; ferner stellte sich ein peinigendes Schlucksen ein, das später angehalten hat.

Etwas später, während einer Woche ziemlich starke, brennende Schmerzen im Unterleibe, über der Symphyse um die Lenden herum bis zum Rücken.

Im Juni trat purulenter Ausfluss aus dem linken Ohr auf, ungefähr 14 Tage anhaltend, es waren unbedeutende Ohrschmerzen vorhanden, starkes Sausen, vielleicht nur ein Furunkel, wovon eine Narbe sichtbar ist.

23. 8. trat plötzlich nachts rechtsseitige Facialisparalyse auf (mit Ödem um das linke Auge), die im Laufe einer Woche wieder zurückging. Vor 6—8 Wochen fing er an zu erblinden, es legte sich nach und nach ein grauer Schleier vor beide Augen; er hat jetzt nur noch einen Lichtschimmer.

4. 11. stellte sich linksseitige Facialisparalyse ein, nachdem er ein paar Tage vorher Zuckungen in der Oberlippe gefühlt hatte; die Paralyse jedoch nicht so ausgesprochen wie auf der rechten Seite; hier ist sie auch schnell zurückgegangen, so dass jetzt nur noch schwache Spuren zrückgeblieben sind. Er ist während der Krankheit stark abgefallen,

fühlt sich schwach und angegriffen. Der Appetit ist ungefähr wie früher, der Schlaf einigermafsen, functiones naturales in Ordnung; in der letzten Zeit jedoch etwas obstipatio. Pat. antwortet auf Fragen klar, aber ein wenig träge; die Augen scheinen etwas hervorstehend, die Pupillen gross, reagieren auf Licht, obwohl etwas träge, die Bewegungen der Bulbi scheinen normal.

Etwas Unregelmäfsigkeit im Gesicht wenn er spricht, der Mund etwas nach rechts verzogen, er kann die linke Seite der Stirn wenig runzeln.

Keine deutliche begrenzte Empfindlichkeit bei Perkussion auf dem Kopfe. Kein Tremor, keine Paralyse der Extremitäten. Der Händedruck schwach (rechte Hand 30, linke 20 kg). Der Schwindel ist so stark, dass es ihm schwer fällt, einige Zeit im Bett aufrecht zu sitzen.

Herz und Lungen normal. Harn sauer, klar, spez. Gewicht 1020, weder Albumin noch Zucker.

Im linken Gehörgang sieht man nach oben hinten, gerade beim Eingang eine hanfsamengrosse Vertiefung wie nach einem Furunkel, die Haut ringsum etwas verdickt und injiziert. Beide Trommelfelle normal.

Gehörweite: Rechtes Ohr 4 m, linkes Ohr 3 m Flüstern.

Rinne rechtes Ohr + 45‴, linkes Ohr + 55‴.

Schwab. rechtes Ohr ∴ 15‴, linkes Ohr ∴ 35‴.

Ophthalmoskopische Untersuchung (Dr. Holth): O. u. klare Medien. Die Grenzen der Papillen vollständig verwischt, die Papillenregion gräulich-rot mit zahlreichen kleinen, erweiterten Gefässen; die Netzhautvenen etwas geschwollen und gebuchtet. Beide Papillen etwas geschwollen, auf der rechten Seite ist die periphere Augengrundrefraktion + 1,0 D, die des Papillenzentrums + 3,0 D, auf der linken Seite ist die Refraktion respektive Emmetropie und 4,0 D.

Diagnose: Neuritis n. optici.

17. 11. Der Zustand ist seit der Aufnahme unverändert. Die Temp. ca. 36,5, Puls variiert zwischen 86 und 100, voll, regelmäfsig. Er hat gut gegessen, die Schmerzen mäfsig, heute Nacht ohne künstliche Mittel geschlafen.

Heute wurde in Chloroformnarkose eine Trepanation in die hintere Hirngrube hinein, linke Seite, gemacht, um auf Hydrocephalus externus zu untersuchen. Keine vorhanden. Cerebellum drängt sich in die Öffnung vor. Durch Einführung von Péan nach innen und nach vorn in einer Tiefe von 2 cm kommt nur etwas Blut, weshalb die Wunde wieder geschlossen wird.

17. 11. Vesp. Der Pat. ist seit der Operation ganz ruhig gewesen, hat ungefähr $^1/_2$ Stunde geschlafen, kein Erbrechen; klagt über nichts, hat speziell keine Kopfschmerzen; die Pupillen stark erweitert, gleich gross, reagieren träge.

Keine Schiefheit, keine Zuckungen, weder im Gesicht noch in den Extremitäten. Kein Stuhlgang in viermal 24 Stunden. Appl. Klysma.

Puls 100, Resp. 18, Temp. 36,6—35,4.

20. 11. findet man notiert: Der Pat. hat sich seit der Operation ziemlich gut befunden, nur ein paarmal über Kopfweh geklagt. Die Temp. normal (zwischen 37,2 und 35,9). Puls 120—100.

Die Harnmenge etwas geringer, zwischen 600 g und 1020 g. Die Trepanationswunde normal. Bekommt 1,5 g. Br. K. vesp.

26. 11. abends ist notiert: Der Zustand unverändert. Jetzt vollständige Blindheit, kein Lichtschimmer, die letzten Nächte mehrere Stunden ohne Br. K. geschlafen. Der Kopfschmerz wechselt, Pat. ist munter, singt zeitweise, die Pupillen fortdauernd gross, die linke am meisten erweitert. Temp. ungefähr 35,7, Puls wechselnd bis 92 herab, keine Übelkeit und kein Erbrechen, der Appetit gut. Der Stuhl träge, bekommt jeden zweiten Tag ol. ricini, die Harnmenge im ganzen ziemlich gering, in 24 Stunden bis zu 100 g herab, hat daher in den letzten Tagen Diuretin bekommen (1,0 t. p. d.). worauf etwas vermehrte Harnabsonderung. Heute wurde, um möglicher Weise die Sehkraft wiederherzustellen, eine Trepanation des linken Seitenventrikels (hinteres Horn) gerade gegenüber der Mitte von Proc. mast. $1\,^1/_2$ cm oberhalb der Linea temporalis gemacht. Kleiner Trepan. Dura pulsiert. Mit Messer wird ein 1 cm langer Horizontalschnitt durch die Dura gemacht, die Hirnmasse drängt sich hervor, sieht normal, vielleicht etwas blass aus. Mit Macewens searcher (kleinste Grösse) werden in einer Tiefe von ca. $4^1/_2$ cm wenigstens 2 Esslöffel dünne, klare, etwas gelbliche Flüssigkeit entleert, die unter ziemlich starkem Druck ausströmt. Während der Entleerung stockt die Respiration einen Augenblick und der Puls wird langsamer (68); nach der Entleerung sind die Pupillen mittelmäfsig kontrahiert. Der Searcher wurde in der Richtung gerade nach innen und ein wenig nach vorwärts gegen das andere Ohr eingeführt. Die Wunde wurde genäht.

27. 11. Temp. 36,6—36,9. Puls 72—120. Die Harnmenge 1220. Kultur der abgezapften Flüssigkeit auf Serum erwies kein Wachstum. (Einspritzung von 1 cbcm Flüssigkeit in die Vene eines Kaninchens rief keine Reaktion hervor. Path. anat. Institut.)

1. 12. Der Eingriff führte vorübergehenden Lichtschimmer herbei, im übrigen keine Wirkung. Die Harnmenge ist fortdauernd gering (zwischen 780 und 560 g).

4. 12. ist notiert: Das Schlucksen heute stärker als sonst, im übrigen keine Veränderung. Bekam eine Morphiumeinspritzung (0,01). Sie war wirkungslos, er bekam statt dessen Br. K. 10,0, Jodet. K. 5,0. Aqu. 300,0 chl. maj. t. p. d.

Sep. Diuretin.

Die Temp. war fortgesetzt normal. Der Puls wurde nach und nach schneller und weicher, am 12. 12.: 130.

13. 12. ist notiert: Temp. heute Abend 38,7, P. 144, sehr klein und schwach. Resp. 32. Der Patient ist vollständig klar, keine Schmerzen, über die Lungen zahlreiche Schleimblasen, keine Dämpfung.

Die Trepanationswunde baucht sich etwas hervor, pulsiert.

18. 12. Heute komatös. Temp. 38. P. 140. Mors trat 4 Uhr nachmittags ein.

Autopsie.

Das Herz normal. In beiden Lungen sind einige broncho-pneumonische Foci. Die Abdominalorgane normal, ausser dem Pankreas, worin ein paar pflaumengrosse Cysten. Im linken Epididymis eine bohnengrosse Cyste.

Unter den Trepanationsöffnungen im Schädel sieht man die Dura und das Hirn verlötet, aber ohne Entzündungssymptome, die Seitenventrikel von einer klaren Flüssigkeit stark ausgedehnt.

Medulla oblongata und Cerebellum enthalten einen Tumor, welcher aus Cysten besteht und um den vierten Ventrikel herum liegt; man sieht ihn sowohl auf der unteren Fläche als auf der Oberfläche (vermis) des Cerebellums, in die Corpora quadrigemina übergehend. Mikroskopisch: Sarcoma.

Auch zwischen der Meningitis und dem Abscess kann die Diagnose schwer sein, indem die erstere schleichend und wesentlich halbseitig mit irritativen und Lähmungsphänomenen von der gekreuzten Seite verlaufen kann; die Parese kann dann wieder auf Ansammlung in einem der Seitenventrikel oder auf purulente Ansammlungen in der Fissura Rolandi und Sylvii beruhen.

Sind dieselben linksseitig, so können auch aphatische Phänomene auftreten. Als illustrierendes Beispiel hierzu (doch keine Aphasie) wird folgende Krankheitsgeschichte hinzugefügt:

4.

N. N., 17 Jahre alt. Eines Fischers Sohn aus Niesodden.

20. 6. 93 in die Abteilung aufgenommen, gestorben 28. 6. 93.

Meningitis sero-purulenta cum dilatatione ventriculi cerebri sinistri.

Hatte früher schon (25. 12. 92 bis 17. 4. 93) unter der Diagnose Cholesteatoma proc. mast. dextri et Otitis med. chronic. supp. sinistra dort gelegen und wurde damals auf der rechten Seite operiert (Totalresektion). Auf der linken Seite war bei der Entlassung fortgesetzt Suppuration, welche mit Ausspritzungen behandelt wurde; Trommelfell und Gehörknöchelchen fehlen.

Ist später einmal wöchentlich auf der Poliklinik erschienen. Vor 3 Tagen spannende, stechende Schmerzen im linken Ohr, nachts zunehmend, kein Schlaf.

Am Tage darauf Empfindlichkeit und Schwellung hinter dem linken Ohr, am folgenden Tage noch schlimmer. Halbseitige (linke) Kopfschmerzen, starker Durst, kein Appetit. Kein Erbrechen. Das Gehör

plötzlich vermindert mit starkem Sausen und Klingen im linken Ohr, etwas Schwindel. Gleichzeitig mit den Schmerzen trat starke Sekretion ein. Hat seit Anfang der Exacerbation zu Bett gelegen.

Die Temp. war bei der Aufnahme 37,5, Gehör 1 m Flüstern, Rinne — 20″, Weber lat. links.

21. 6. Totalresektion. Im Recessus und Antrum Granulationsmassen, kein Cholesteatom.

Die Wunde wurde zusammengenäht und die Höhle mit Jodoformgaze vom Gehörgang aus tamponiert.

22. 6. Temp. 37,5—37,2. Wiederholtes Erbrechen nach der Operation. Klagt über Empfindlichkeit und Kopfschmerz auf der linken Seite.

Hat grossen Durst, liegt meist und duselt.

23. 6. Temp. 37,3—37,7.

24. 6. Temp. 37,6—37,9. Fortdauernd Kopfschmerzen. Der Verband wurde gewechselt. Im unteren Winkel der Wunde und im Gehörgang etwas Eiter.

Starke Empfindlichkeit der Auricula und in der Umgebung der Wunde. Puls kräftig, regelmäfsig, 68. Appl. kalte Wasserumschläge auf den Kopf.

25. 6. Temp. 37,6—38,2. P. 64. Klagt über Schmerzen an der Columna entlang, sowie auch im Kopf, unruhig, kann keine passende Lage finden. Hyperästhetisch.

Der Verband wurde gewechselt, die Suturen entfernt und die Wunde geöffnet. Kein Eiter. Auf der Concha sieht man ein paar Bullae.

Im Urin Spuren von Albumin.

26. 6. Temp. 38,7—38,4. Dieselbe Unruhe, fasst mit den Händen nach dem Kopf, antwortet träge auf Fragen. Bullae eingetrocknet. D. salicylas natric. $^1/_2$ g t. p. d. Vesp.: Temp. 39,0, Puls 84. Sehr unruhig, antwortet träge. Gibt an, dass die Kopfschmerzen an der linken Seite hinter dem Ohr sind. Ziemlich starke Mattigkeit.

Appl. 4 Blutegel auf Proc. mast. hinter der Incision. Eisbeutel auf den Kopf. Det. $^1/_2$ g Antipyrin.

27. 6. Diese Nacht sehr unruhig. Den ersten Teil der Nacht bei Bewusstsein, schlaflos. Andeutung von Cheyne-Stokes Resp. 5 Uhr heute Morgen klonische Krämpfe im rechten Arm. Während des Anfalles war die Hand geballt, der Unterarm flektiert im geraden Winkel, leistete stark Widerstand bei Streckung. Gleichzeitig rechte Pupille erweitert und totale Corneaanästhesie. Der Anfall dauerte ein paar Minuten, begleitet von Bewusstlosigkeit, die nicht zurückging; dahingegen eine Stunde später Korneareflex. Puls 2 Uhr heute Nacht 120, gleich nach dem Anfall 140. $6^1/_2$ Uhr heute Morgen ein eklamptischer Anfall von 5 Minuten Dauer. Nach dem Anfall ruhiger.

Leichte Zuckungen im rechten Arm und in der rechten Schulter. Rechter Bulbus deviiert etwas nach aussen. Temp. morgens 38,3.

10 Uhr vormittags wurde eine Trepanation des Temporallappens auf der linken Seite gemacht, $3\,^1/_2$ cm hinter und oberhalb vom Porus acusticus externus.

Dura gespannt, nicht mit Eiter belegt. Durch Spaltung drängt sich das Hirn als eine Hernie hervor und gibt Pseudofluktuation. Bei Probepunktion mit Bisturi und Troikart kommt keine Flüssigkeit.

Vesp. Pat. war nach der Operation bis $4\,^1/_2$ Uhr nachmittags ruhig, bekam dann wieder einen universellen Krampfanfall.

Temp. 39,5. P. 188, beinahe unzählbar. Der Harn muss mit Katheter genommen werden, zeigt Blutreaktion.

Mikroskopisch zahlreiche rote Blutkörper.

Starb 28. 6. 2 Uhr morgens.

Bei der Obduktion folgender Befund:

Meningitis sero-purulenta cum dilatatione ventriculi cerebri sinistri.

Zwischen Dura und den dünnen Häuten sieht man auf der Basis cranii und aus dem Spinalkanal fliessend eine dünne, sero-purulente Flüssigkeit im ganzen 100—150 g. Die dünnen Häute sind überall, aber besonders auf der Basis und über dem Kleinhirn eiterinfiltriert; an den Gefässen entlang sieht man Streifen und zwischen den Gyri Häufchen von gelbem dickem Eiter; dieses ist auf der linken Seite mehr hervortretend als auf der rechten. Die Häute sind stark injiziert. Die Hirnsubstanz ist besonders in der linken Hemisphäre ungewöhnlich weich, beinahe wie Grütze. Weder im Temporallappen, noch um die Trepanationsöffnung herum Eiter. In den angrenzenden Teilen der Ossa temporum und im Sinus (sigmoid.) auch kein Eiter.

Der linke Seitenventrikel ist bedeutend erweitert und enthält 2 bis 3 Esslöffel dünne. purulente Flüssigkeit, während sowohl der dritte Ventrikel, als auch der rechte Seitenventrikel keine Erweiterung zeigt.

Am Hirn im übrigen sowohl als am Kleinhirn und am verlängerten Mark nichts zu bemerken.«

Die Nieren stark blutüberfüllt, aber im übrigen normale Verhältnisse. Die Milz normal.

Bei Kindern wird auch ein extraduraler Abscess oder eine tuberkulöse Entzündung im Temporalbeine (spez. squama) mit Granulationen zwischen der Dura und dem Knochen, sowohl allgemeine Drucksymptome als lokale Symptome hervorrufen können, die mit einem Hirnabscess verwechselt werden können und bei denen die Diagnose eigentlich erst während der Operation festgestellt werden kann.

Ein solcher Fall ist folgender:

5.

O. S. O., 5 Jahre alt.

27. 8. 97. Unter der Diagnose: Abscessus mastoideus in die Abteilung aufgenommen. 7. 1. 98 in Besserung entlassen.

Pachymeningitis externa tuberculosa.

Im Gehörgang stinkender Eiter. Das Trommelfell unten hinten perforiert.

Auf dem rechten Proc. mast. ist eine am Knochen festgeheilte Narbe, in deren Mitte sich eine Fistelöffnung befindet; mit der Sonde fühlt man hier entblössten Knochen.

Pat. ist am 6. 2. 97 wegen eines rechtseitigen Mastoidealabscesses operiert (in derselben Abteilung), ebenso ist er 4. 5. in demselben Jahre wegen einer akuten Facialislähmung auf derselben Seite operiert. Ein Paar Sequester wurden entfernt, danach schwand die Lähmung.

28. 8. wurde wieder der Warzenfortsatz, welcher von schlaffen Granulationen ausgefüllt war, geöffnet.

4. 9. war der Gehörgang trocken, aber die Mastoidealwunde secernierte reichlich.

17. 10. wird ein Sequester, von dem Squama os. temp. ausgehend, etwas hinter dem Porus acust. ext. entfernt.

22. 10. ist notiert: Sieht blass aus, klagt über Kopfweh, hat ab und an Schmerzen im Ohr. Ein paarmal täglich gebrochen.

Temp. n., Puls 104. Das Ohr trocken. Reichliche Granulationsbildung und Sekretion aus der Mastoidealwurde. Bei ophthalmoskopischer Untersuchung am 28. 10. 97 (Dr. Kolstad) sind die Grenzen der Papillen etwas verwischt, die Venen etwas überfüllt und gebuchtet, am auffallendsten auf der linken Seite. Die Papillen prominieren ein wenig (beginnende Stauungspapille).

30. 10. ist angeführt: Ist die letzten Tage etwas lebhafter gewesen, hat nicht gebrochen, nicht besonders über Kopfschmerzen geklagt.

Der Stuhl ist träge, nur alle 2—3 Tage, Pat. bekommt Pulvis liquiritiae compos.

5. 11. ist notiert: »Temp. wie früher normal. P. 108, regelmäfsig. Pat. ist schlaff, schläft oft mitten am Tage während der Mahlzeiten. Nimmt wenig Teil an dem Spiel der übrigen Kinder, ist verdriesslich und nicht umgänglich. Hat gestern Morgen und heute Morgen gebrochen. Schläft nachts ruhig. Die Pupillen mittelmäfsig erweitert, reagieren. Schielt.

15. 11. Bei ophthalmoskopischer Untersuchung werden deutliche Stauungs-Phänomene gefunden. Bettlägerig.

Nun trat Besserung in den Symptomen ein, die Kopfschmerzen und das Erbrechen hörten auf. Die Sekretion aus der Mastoidealwunde war sparsamer.

Mikroskopisch wird tuberkulöses Granulationsgewebe in den aus der Wunde entfernten Granulationen nachgewiesen.

28. 11. Auf der Squama os. occipitis erscheint eine ca. 2 Pfennigstück grosse, pseudo-fluktuierende Geschwulst mit normaler Bedeckung.

29. 11. wurde in Chloroformnarkose ein Schnitt durch diese Geschwulst bis an den Knochen gemacht. Es zeigt sich, dass das Periost von dem Knochen in der Grösse eines 25 öre-Stückes durch schlaffe Granulationen abgelöst ist.

In dem Knochen selbst 3 Granulationszapfen. Durch Aufmeisselung hier kommt man auf der andern Seite desselben auf eine Granulationsschicht, die zwischen Dura und dem Knochen liegt und diese ca. 1 cm nach innen drückt. Das Granulationsgewebe lässt sich nach vorn unter dem Knochen bis zu der früheren Mastoidealwunde in einer Länge von ungefähr $1^1/_4$ Zoll verfolgen. Ein Streifen von dem Knochen wird in dieser Ausdehnung entfernt; die Granulationen werden ausgeschabt. Die Vertiefung wird gleich ausgefüllt, indem das Hirn sich erweitert und die Dura nach aussen in dieselbe Ebene mit der inwendigen Knochenfläche drückt.

Nach der Operation ist das Schielen vorüber, Wohlbefinden, Pat. ist lebhaft und isst.

Bei der Untersuchung am 17. 12. zeigt sich, dass die Stauungs-Phänomene in beiden Augen abgenommen haben. Der Pat. wird am 7. 1. 98 gebessert entlassen nach dem Küsthospital für Tuberkulöse in Fredriksvaern.

Ist der Abscess mit Meningitis oder infektiöser Sinus-Thrombose kompliziert, so können deren Symptome so überwiegend sein, dass sie diejenigen des Abscesses verdecken. Bei No. 4 war dies der Fall, bis der plötzliche Exitus einen Abscess vermuten liess.

Prognose.

Ohne chirurgischen Eingriff ist die Prognose pessima.

Selbst wo sich eine Fistel findet, was nicht ganz selten vorkommt (cfr. No. 9 und 10), wird der Ausfluss unter günstigen Verhältnissen (cfr. No. 10) ein unvollständiger, und eine fortschreitende Encephalitis die frühere oder spätere Folge sein.

Durch eine rechtzeitige und kunstgemäss ausgeführte Öffnung des Abscesses mit Beseitigung des Inhalts und sorgfältiger Drainage ist die Prognose dahingegen relativ gut, und die Krankheit hinterlässt in der Regel keine permanente körperliche oder geistige Störung.

Bei No. 2 wurde die Operation während des terminalen Coma ausgeführt, war aber erfolglos.

Bei No. 5 und 7 waren die Abscesse multipel und die Operation daher unvollständig.

No. 8, 9 und 10 befinden sich völlig wohl, No. 8 hat die Absicht, (dieses Jahr 1903) nach Amerika zu reisen.

Behandlung.

Den grossen Fortschritt in der Behandlung der Hirnabscesse in den letzten Jahren verdanken wir wesentlich zwei Dingen: Erstens, dass man die Operation nicht aufschiebt, bis deutliche fokale (lokale) Symptome eintreten (v. Bergmanns Standpunkt von 1889) — weil man dadurch oft zu spät kommt —, sondern in zweifelhaften Fällen lieber eine Probepunktion unternimmt; zweitens, dass man erst den Fokus im Temporalbeine angreift (Mastoidektomie), und von da aus den Prozess bis zur Dura und zum Hirn verfolgt.

Dadurch nimmt man sowohl die schuldige Rücksicht auf das betr. Gehörorgan (bewahrt so viel wie möglich vom Hörvermögen) und verhindert die mögliche Reinfektion. Man unternimmt also erst eine reguläre, partielle oder totale Mastoidealresektion, je nachdem man mit akuten oder chronischen Leiden zu tun hat.[1])

Die partielle Resektion ist jedoch nur zulässig, wo die Krankheit im Mittelohr schon abgelaufen ist (cfr. No. 11), oder wo eine Fistel durch die Dura antri zu einem kleineren Abscesse hinleitet (cfr. No. 9) der durch diese genügenden Abfluss erhalten kann, oder wo der Verdacht wesentlich auf das Cerebellum gerichtet ist.

In den übrigen Fällen wird es ratsam sein, das Trommelfell mit den Gehörknöchelchen zu opfern, und die hintere, knöcherne Wand des Gehörganges zu entfernen, um eine genaue Übersicht über das Dach der ganzen Trommelhöhle und des Antrum zu erhalten. Man kann dann vorkommenden Falls die Tegmina entfernen und nach Incision breiten und sicheren Abfluss schaffen. Ausnahme von dieser Regel lässt sich nur in dem Fall eines Temporallappenabscesses denken, wo das angegriffene Ohr zugleich das einzige, oder das am besten hörende Ohr ist, und wo es für den Betreffenden von besonders grosser Wichtigkeit ist, das Gehör unvermindert zu bewahren — was man bei totaler Resektion, über ein gewisses Minimum hinaus, nicht garantieren kann. In solchem Falle müsste man auf die alte Weise vorgehen mit Trepanation der Basis squamae ossis temporis und Öffnung des Abscesses von hier aus machen. Während der Resektion beseitigt man sorgfältig alle Granulationen und

[1]) Nur in Ausnahmefällen, wo die Narkose oder die Erschütterung der Aufmeisselung gefährlich sein kann wegen des Zustandes des Patienten (coma) und der Grösse oder des Sitzes des Abscesses (Gefahr der Berstung, speziell starkes Hirnödem z. B. beim Sitze im kleinen Gehirn) darf die Trepanation (mit Eröffnung des Abscesses) als das schnellste und schonendste Verfahren der Mastoidektomie vorausgehen, eventuell mit Tagen oder Wochen.

verfolgt diese sowie den Eiter soweit sie reichen, speziell bis zu der umgebenden Dura (Körner).

Diese wird jedenfalls in notwendiger Ausdehnung entblöfst, damit man untersuchen kann, ob sie normal oder injiciert ist, oder missfarbig, oder von Granulationen und Eiter bedeckt (epiduraler Abscess), oder ob der Sinus sigmoideus irgend welche Zeichen von Thrombose zeigt.

Man darf diese Exploration der Dura und die nähere Untersuchung mit der Sonde nicht unterlassen, selbst wenn der Knochen um Antrum und Kuppelraum herum vollständig solide, sklerotisch, nicht missfarbig aussieht. Es kann Eiter auf der andern Seite in Form von einem Epiduralabscess, infektiöser Thrombose etc. sein, der durch Unterlassung einer solchen Exploration der Aufmerksamkeit entgehen kann.

Man untersucht endlich, ob die Dura normal pulsiert (No. 9) oder nicht (No. 1, 6, 8). Um dies zu entscheiden muss die Dura in einiger Ausdehnung entblöfst sein und speziell gilt dies für den Sinus sigmoideus (Pulsation vom Cerebellum aus fortgepflanzt). Pulsation widerlegt jedoch nicht absolut einen Hirnabscess; sie kann vorhanden sein, wenn der Abscess klein (cfr. No. 9) oder tiefsitzend ist. Auf der andern Seite kann die Pulsation fehlen wegen Hirndrucks aus anderer Ursache, hervorgerufen z. B. durch Hydrops ventriculorum und Hirnödem bei Hydrocephalus externus etc. So fand man in dem oben erwähnten Falle von tuberkulöser Meningitis keine Pulsation an der Basis des Temporallappens auf der rechten Seite. Ist die Dura gesund und sind die Hirnphänomene nicht zwingend: keine deutlichen lokalen (fokalen) Symptome, kein Coma, nur die allgemeinen Symptome von Hirndruck, wie langsame Hirnthätigkeit, langsamer Puls, Kopfschmerzen etc., so darf man die Wirkung der vorgenommenen Operation abwarten, ehe man mit dem Öffnen der Dura weitergeht und die angrenzenden Hirnteile explorirt. Die Erfahrung zeigt nämlich, dass suppurative Prozesse im Mittelohre (und im Temporalbeine überhaupt) nicht selten, speziell bei Kindern und jungen Leuten, von Hirnsymptomen solcher Art begleitet sind, die von selbst zurückgehen, nachdem der Fokus im Temporalbeine entfernt ist (toxisches Ödem, anfangende seröse Meningitis). Körner führt ein solches Beispiel an (Op. cit. S. 197) und ich selbst, sowie wohl die Meisten, die grössere Erfahrungen in diesen Krankheiten haben, haben ähnliches erlebt. Es ist auch zu bemerken, dass selbst ein Puls von 56 kein Drucksymptom zu sein braucht, sondern bei ruhigen, trägen Männern die normale Pulsfrequenz sein kann. Hiervon habe ich neulich ein Beispiel gesehen.

Auf der andern Seite muss daran erinnert werden, dass ein jeder Aufschub verhängnisvoll werden kann, und dass man unter den erwähnten Umständen immer schon bei der ersten Operation soviel von der angrenzenden Dura entblösen soll, dass eine Exploration alle Mal mit Leichtigkeit und ohne neue Narkose vorgenommen werden kann.

Wäre das im Falle No. 3 und 4 geschehen, würde es gewiss, jedenfalls im erstgenannten Falle, zu einer Punktion am folgenden oder nächstfolgenden Tage geführt haben, da die Drucksymptome, speziell die Pulsfrequenz (52), unverändert dieselben waren. Bei No. 4 waren die Symptome mehr von meningitischer Natur, aber eine Entblösung hätte man auch vornehmen dürfen, und sie hätte vielleicht zu einer genaueren Untersuchung schon an demselben Tage führen können. Sie wurde wegen der weit vorgeschrittenen Zeit bis zum nächsten Tage aufgeschoben, und da war es schon zu spät.

Zur Punktion des Hirns macht man erst mit einem spitzen Messer eine kleine Öffnung in der Dura und hebt dieselbe mit einem scharfen Haken von der Unterlage, damit das Messer die Gefässe in Pia nicht lädiert. Man erweitert darauf die Öffnung in linearer Richtung und macht weiter perpendikular auf der Mitte derselben einen kleinen transversalen Schnitt, um die Häute besser untersuchen und das Instrument ohne Zwang einführen zu können.

Man sollte nie durch die ungeöffnete Dura perforieren, z. B. mit einem Messer, da man fürs erste dadurch Eiter, wenn dieser vorhanden ist, von den Meningen in das Hirn propagieren kann; zweitens kann man eine grössere Vene lädieren und auf diese Weise eine subdurale Blutung, die man augenblicklich nicht entdeckt, hervorrufen.

Als Punktionsinstrument muss ich, mit den Engländern, eine lange, dünne Péan-Pincette empfehlen. Sie wird geschlossen in die gewünschte Tiefe und Richtung eingeführt, nicht über 4 cm (der Abstand darf im Voraus an der Pincette bestimmt werden) und dann vorsichtig geöffnet werden, so dass der gemachte Kanal während der Herausnahme sich erweitert. Dadurch wird sich eventuell selbst der dickste Eiter zeigen.

Man untersucht auf diese Weise methodisch in den verschiedenen Richtungen, im Temporallappen erst grade aufwärts, dann nach hinten und nach vorn (cfr. No. 11, wo die letzte Richtung unversucht blieb, und wo der Abscess kaum 1 cm von der passierten Stelle gefunden wurde). Mehr als 4 cm tief sollte man nicht eindringen, um den Seitenventrikel (Temporallappen) oder die Medulla oblongata (Cerebellum) nicht zu lädieren. Exploriert man die Vorderfläche des Cerebellum von

der erwähnten Stelle aus (nach innen vom Sinus sigmoideus, Hinterfläche des Antrums [cfr. Beilage No. 3]), so wird das Instrument grade nach hinten und nach hinten und aussen geführt.

Ist der Sinus sigmoideus thrombosiert, mit oder ohne Ramollissement des Thrombus, so ist es oft zweckmäfsig, nach Entfernung des Inhalts und nach Desinfektion von 5—10 Minuten mit Spiritus concentratus oder 5% Karbolwasser, vom Sinus aus, nach Spaltung seiner inneren (hinteren) Wand zu punktieren (cfr. Krankengeschichte No. 5).

Will man den hinteren, äusseren Teil des Cerebellum untersuchen (cfr. No. 5 und 7), so entblöfst man die untere Fläche vom Occipitalknochen abwärts und nach hinten von dem oberen Knie des Sinus sigmoideus, indem man einen Haut-Periosteallappen mit der Basis nach unten bildet und trepaniert. Man gebe acht, genügend weit nach unten und nach hinten zu kommen, so dass man nicht in das Emissarium mastoideum oder in den Sinus transversus gelangt.

Die übrigen empfohlenen Instrumente wie Troikart, Macewens „searcher" (ein rohrförmiges, nach vorn geschlossenes Instrument mit Kopf und Hals versehen, worauf eine Reihe Löcher, die zum Lumen hineinführen) und Messer (v. Bergmann) haben mich alle im Stiche gelassen, wo der Eiter zäh gewesen ist (cfr. No. 1: Gebogener, mitteldicker Troikart, zur Perforation der äusseren Nasenwand zum Antrum maxillare hinein bestimmt; No. 6: Messer, perforierte grade in den Abscess hinein, ohne dass sich die geringste Spur von Eiter beim Herausnehmen zeigte; aber die Dura wurde nicht erst gespalten, so dass der Eiter möglicherweise von der Klinge abgestreift, indem das Messer durch die Membran wieder herausgeführt wurde; No. 7: „Searcher", mittlerer Dicke, womit die Vorderfläche des Cerebellums, innerhalb des Sinus sigmoideus, untersucht wurde), und ich benutze dieselben deshalb zu diesem Zwecke nicht mehr.

Wenn Körner anführt (Op. cit. S. 200), dass man bei tiefsitzenden Cerebellumabscessen ruhig ausser der hinteren Wand des Antrums auch den angrenzenden Teil der medialen Wand (und damit die semicirkulären Kanäle, siehe die Zeichnung an derselben Stelle, S. 201), an der Vorderfläche der Dura cerebelli entlang entfernen kann, um weit nach innen zu kommen („diesem Vorgehen steht kein Bedenken entgegen, da wir wissen, dass solche Abscesse durch eine Labyrintheiterung entstanden sind, und wir alle Ursache haben, erkrankte Bogengänge mit zu eröffnen" [Jansen]), so kann ich damit nicht einverstanden sein, wenn nicht vorher durch Untersuchung Zeichen von einem

Labyrinthleiden gefunden wird (stark verkürzte oder fehlende Knochenleitung).

Bei No. 7 war das Labyrinth intakt (Rinne — 20, Schwabach + 25) und man konnte auch bei der Obduktion makroskopisch keine Entzündung in demselben nachweisen.[1]) Die Abscesse waren nur durch verhältnismäfsig dünne Scheidewände (7 mm) getrennt, während die vordere Wand bedeutend dicker war. Die Abscesse sind also in diesem Falle wahrscheinlich von aussen nach innen gebildet und von einer Phlebitis in Sinus sigmoideus ausgegangen. Dieser wurde nur nach oben an dem rechten Knie entblösst und zeigte sich normal, nur abnorm gespannt; dem wurde kein Gewicht beigelegt. Die Spannung war indessen, wie die Sektion zeigte, durch den fehlenden Abfluss hervorgerufen. (Siehe Beilage 7 und Epikrise.)

Während eine solche Punktion in der Regel als ganz ungefährlich betrachtet werden muss, speziell wo kein Abscess vorliegt, wenn sie in der rechten Weise unter den gewöhnlichen antiseptischen und aseptischen Kautelen vorgenommen wird, so können doch Fälle vorkommen, wo sie schaden kann, und das grade da, wo ein Abscess vorhanden ist, — der aber nicht gleich gefunden wird. Man sucht an verschiedenen Stellen, bis man die richtige findet, und der Abscess wird gespalten; er heilt indessen nicht, hauptsächlich gewiss, weil die Spaltung und die Reinigung unvollständig gewesen sind, und Metastasen oder sekundäre Abscesse werden dann grade an den Stellen auftreten, wo bei früheren Punktionen loci minoris resistentiae entstanden sind.

Ein solcher Fall ist möglicherweise No. 5. Ein Cerebellumabscess wurde diagnostiziert, und war auch vorhanden. Aber durch die Trepanation in der Regio infraoccipitalis wurde nichts gefunden. Da ein Abscess aller Wahrscheinlichkeit nach vorhanden sein musste, wurde trepaniert und punktiert nach oben vorn vor dem oberen Knie des Sinus sigmoideus und danach wurde ebenso der untere Teil des Temporallappens, nach Beseitigung des Tegmen tympani, exploriert, aber ohne Resultat. Bei einer genaueren Untersuchung des Sinus sigmoideus und der Vorderfläche des Cerebellum wurde jetzt der Abscess gefunden; aber es wäre sicher besser gewesen, wenn die Punktionen im Temporallappen nicht stattgefunden hätten. Es gilt daher die Anzahl der Punktionen auf das absolut notwendigste zu beschränken. Durch Befolgung der oben aufgestellten Regeln wird man Irrtümer vermeiden können.

[1]) Nicht speziell notiert im Journal. Bei suppurativen Ohrenleiden wird das Labyrinth bei den Obduktionen immer in dem hiesigen pathologisch-anatomischen Institut untersucht.

Hat man den Abscess gefunden, muss man ihn in grösstmöglicher Ausdehnung spalten, um effektiven Abfluss für den Eiter und die nekrotischen Massen, die seinen Inhalt ausmachen, zu schaffen.

Ist die Höhle sehr gross (vorsichtige Untersuchung mit einer dicken Sonde), kann man eine Kontraöffnung anlegen, und die Höhle durch eine der Öffnungen mit lauwarmer aseptischer oder schwach antiseptischer Flüssigkeit ausspritzen, während der Abfluss durch die andere Öffnung vor sich geht.[1])

In keinem der vorliegenden Fälle habe ich mich veranlasst gesehen, einen solchen Extraeingriff vorzunehmen, der ja unzweifelhaft ein gewisses Risiko mit sich führt — wenn es auch nach den vorliegenden Erfahrungen nicht gross zu sein scheint — indem man, um in das Hirn hineinzukommen, gesunde Häute und einen offenen nicht durch frühere Entzündung und Adhärenzen geschlossenen Subarachnoidalraum passieren muss, der nach der Perforation infiziert werden und den Anfang zu einer diffusen Meningitis bilden kann.

Eine solche Ausspülung kann übrigens auch von einer Öffnung aus vorgenommen werden, indem man mit Macewen 2 Kanülen (oder 2 Drainröhren), eine dünnere und eine dickere einlegt, und durch die dünnere einspritzt, um keinen stärkeren Druck zu veranlassen. Im Falle No. 8 ging ich auf diese Weise vor.

Grössere nekrotische Massen entfernt man am besten mit einer Péan-Pincette, die geschlossen eingeführt wird und in situ abwechselnd geschlossen und geöffnet wird. Ist die Höhle abgerundet und nicht zu gross, so dass man einigermafsen leicht daran kommen kann, kann man auch mit Vorsicht die Wände von festsitzenden, nekrotischen Massen mit einem grossen, scharfen Löffel (cfr. No. 10) reinigen.

Es wird in der Regel misglücken, durch Inspektion (Reflexlicht) zu beurteilen, ob die Höhle Buchten hat oder nicht, da die Hirnmasse nach der Entleerung schnell vordringt, speziell in den akuten membranlosen Fällen[2]) und veranlassen, dass die Wände sich zusammenlegen.

[1]) Speziell ist es zu empfehlen bei grossen Cerebellumabscessen, wo die Öffnung vorn, nach innen von dem Sinus, stets zu eng wird, wenn man nicht den Sinus unterbinden und durchschneiden will.

[2]) Nach Macewen schliesst sich die Höhle nach Verlauf einiger Stunden. In sehr chronischen Fällen kann sie tagelang offen bleiben, und sich erst nach und nach schliessen. (Op. cit. S. 318.)

Die Palpation (cfr. No. 10) muss sehr vorsichtig ausgeführt werden und gibt, infolge der aufgeweichten Wände, auch keine Auskunft über diesen Punkt. — Viele unterlassen übrigens die Ausspritzung aus Furcht, den Infektionsstoff weiter zu verbreiten. Macewen empfiehlt in dem Fall eine Mischung von Jodoform und Borsäure in die Höhle einzubringen. — Wenn die Höhle so sorgfältig, wie die Umstände es ermöglichen, gereinigt ist, wird ein dickes Drainrohr mit Jodoformgaze umwickelt in die Höhle eingelegt. Das Ende, welches in der Abscesshöhle liegt, muss auch mit der Jodoformgaze umwickelt werden. Diesen letzteren Punkt erachte ich von grosser Bedeutung. Das Drainrohr wirkt dadurch wie ein Sieb, das alle grösseren Partikeln abseiht, während alles Flüssige ungehinderten Abfluss hat. Unterlässt man dieses, wird das Drainrohr sich unfehlbar ab und an durch abgestossene, nekrotische Massen verstopfen, und es entstehen Retentions-Symptome mit Kopfschmerzen, Temperatursteigerung u. s. w. Alle solche Recidive sind gefährlich, weil sie die vorhandene Encephalitis im Zurückgehen hindern oder diese aufs neue in Aktivität setzen. Die eventuell vorhandenen gröberen Teile werden dann jedes Mal, wenn das Drainrohr gewechselt wird, beseitigt, indem die Wundlippen (die Abscessflächen) mit einer Péan-Pincette auseinandergehalten werden.

Das Drainrohr wird nicht weiter hineingelegt als grade innerhalb der äusseren Wand der Abscesshöhle und wird an die Haut festgenäht, um es in seiner Lage zu halten (nicht heraus und nicht hinein gleiten).

Um das Drainrohr herum wird etwas Jodoformborsäure in die äussere Wunde eingebracht, so dass der Verband nicht an das Cerebrum festkleben kann, und darauf Jodoformgaze oder aseptische Gaze mit der Binde befestigt.

Bei normalem Verlaufe und geringer Sekretion kann ein Verband 3—4 Tage liegen bleiben, worauf das Rohr herausgenommen und die Höhle untersucht wird, wie oben erwähnt. Ein neues Rohr wird auf dieselbe Weise eingelegt und alle 3 oder 4 Tage gewechselt, bis die Sekretion aufgehört hat. Das Rohr wird dann, in der Regel nach Verlauf von 14 Tagen, entfernt (cfr. No. 9, akuter, kleinerer Abscess). Ist der Abscess gross und alt, mit reichlicher, stinkender Sekretion, so wird jeden Tag gewechselt (cfr. No. 8) und das Drainrohr erst nach 3—4 Wochen entfernt (cfr. No. 8); dann wird der Abscess sich in der Regel geschlossen haben. Während der ganzen Behandlung muss der Patient

sich absolut ruhig halten, und Macewen warnt speziell vor einem zu frühzeitigen Aufstehen, nach welchem er plötzlichen Tod gesehen hat (cfr. Op. cit.: Addendum. Todesursache: Hirnödem).

Von Wichtigkeit ist speziell, das Drainrohr nicht zu früh zu entfernen oder mit Jodoformgaze zu tauschen, da diese schlecht drainiert. Bei Fall No. 10 war dies gewiss die Ursache zu einem Anfall von Epilepsie, der übrigens ohne dauernde Folgen verlief.

XIII.

(Aus der Ohren- und Kehlkopfklinik der Universität Rostock).

Über den angeblich zyklischen Verlauf der akuten Paukenhöhlenentzündung.

Von Prof. Dr. O. Körner in Rostock.

Mit 1 Textabbildung.

Bekanntlich hat Zaufal seinen Rat, den Trommelfellschnitt bei den akuten genuinen Paukenhöhlenentzündungen zu vermeiden, unter anderem mit der Behauptung begründet, dass für gewöhnlich der Verlauf dieser Erkrankungen ein typischer sei, entsprechend dem zyklischen Entwickelungsgange des Entzündungserregers: wenn der Mikroparasit den Höhepunkt seiner Entwickelung erreicht habe, d. h. der Nährboden erschöpft sei, komme es ähnlich wie bei der Pneumonie zu einer Lösung des Entzündungsprozesses mit einem plötzlichen kritischen Abfalle der Temperatur. Diesen natürlichen Verlauf solle man nicht durch die Parazentese stören.

Es wird wohl manchem Ohrenarzte ergangen sein wie mir: das von Zaufal beschriebene mehrtägige hohe Fieber mit nachfolgendem kritischen Temperatursturze wie bei der Pneumonie habe ich niemals bei einer unkomplizierten Otitis media beobachtet. Damit übereinstimmend berichtet Heine aus der Lucae'schen Klinik: »wir haben jenen zyklischen Verlauf der Mittelohrentzündungen nicht beobachtet.«

Es liegt deshalb der Gedanke nahe, dass die pneumonische Kurve, wenn wir sie einmal bei der Otitis auftreten sehen, nicht durch die Otitis, sondern durch eine Komplikation derselben mit einem pneumonischen Herde verursacht wird. Dass gerade die Pneumonie, wenigstens im Kindesalter sehr häufig und

bei Säuglingen fast konstant, neben der Otitis auftritt, ist ja längst bekannt und neuerdings von Preysing in seiner klassischen Arbeit völlig klargelagt worden.

Klinisch können solche Pneumonien sehr leicht übersehen werden, da es sich oft nur um kleine Herde handelt, die sich weder durch Husten noch durch Auswurf, weder durch Schmerzen, noch durch Atemnot verraten, und auch bei der Untersuchung der Lungen unentdeckt bleiben können, wenn sie nicht der Thoraxwand nahe anliegen.

Während ich nun, wie schon erwähnt, bei unkomplizierten Otitiden niemals eine pneumonische Temperaturkurve gesehen habe, ist es mir bei den wenigen Fällen von Otitis mit einer solchen Kurve, die ich beobachtet habe, stets gelungen, eine mehr oder weniger latente Pneumonie nachzuweisen.

Wir müssen deshalb annehmen, dass mehrtägiges hohes Fieber mit plötzlichem kritischem Abfalle bei Otitis auf eine gleichzeitige Pneumonie zu beziehen ist.

Damit ist der Lehre von dem zyklischen Ablaufe der Otitis media der Boden entzogen, und die auf sie begründete exspektative Therapie Zaufal's verliert ihre wesentlichste theoretische Stütze.

Im folgenden gebe ich kurz die Krankengeschichten und Temperaturkurven dreier Fälle von Otitis media mit gleichzeitiger, anfangs völlig latenter Pneumonie.

Fall I: Hans Dietz v. Z., $7^1/_2$ Jahre alt, erkrankte am 19. III. ohne bekannte Ursache mit heftigen beiderseitigen Ohrenschmerzen und Fieber. Am 22. (4. Tag) wurde er in die Klinik gebracht. Beide Trommelfelle erschienen injiziert, glanzlos und stark vorgewölbt. Temperatur 39,8. Die sofortige beiderseitige Parazentese entleerte seröse Flüssigkeit. Darauf ging die Temperatur bis zum Morgen des 24. (6. Tag) staffelförmig auf 36,5 herunter und stieg dann an diesem Tage rapid auf 40,5. Da die Perforationsöffnungen dem bereits spärlicher gewordenen, immer noch serösen Sekrete guten Abfluss ermöglichten, wurde nach einer anderweitigen Ursache des Fiebers gesucht und auf dem linken Unterlappen eine talergrosse Stelle mit lebhaftem Knisterrasseln gefunden. Es bestand dabei kein Husten, Die Temperatur blieb noch 36 Stunden hoch, um dann in der Nacht vom 25./26. (7./8. Tage) von 40,4 auf 36,4 kritisch abzufallen und von da an unter 37,0 zu bleiben. Am 30. (13. Tag) wird der Patient völlig geheilt und mit beiderseits normalem Gehöre entlassen.

Epikrise: In diesem Falle wäre die Pneumonie der Beobachtung entgangen, wenn man nicht sorgfältig danach gesucht hätte, und die Pneumoniekurve wäre dann fälschlich der Otitis zugeschrieben worden.

Fall II: Fritz S., 10 Jahre alt, erkrankte am 18. I. mit Schmerzen im linken Ohre und Fieber, weshalb ihn der Arzt am 20. mittags in die Ohrenklinik wies. Temperatur 39,4. Linkes Trommelfell glanzlos, verdickt, anscheinend abgeflacht und etwas injiziert. Bei der sofortigen Parazentese entleerte sich kein Exsudat. Darauf werden die Lungen untersucht, aber normal gefunden. Abends und in der Nacht keine Ohrschmerzen mehr. Am nächsten Morgen (4. Tag) Temperatur 40,4; jetzt findet man links zwischen Wirbelsäule und Scapula bronchiales Atmen. Die Temperatur bleibt hoch bis zum 22. (5. Tag), um dann über Nacht von 39,5 auf 38,3 und am Tage noch bis 36,1 abzufallen. Jetzt hört man an der Stelle des bronchialen Atemgeräusches auch reichliches Knisterrasseln und zum ersten Male Husten. Entlassung am 27. (10. Tag) mit geheiltem Trommelfelle.

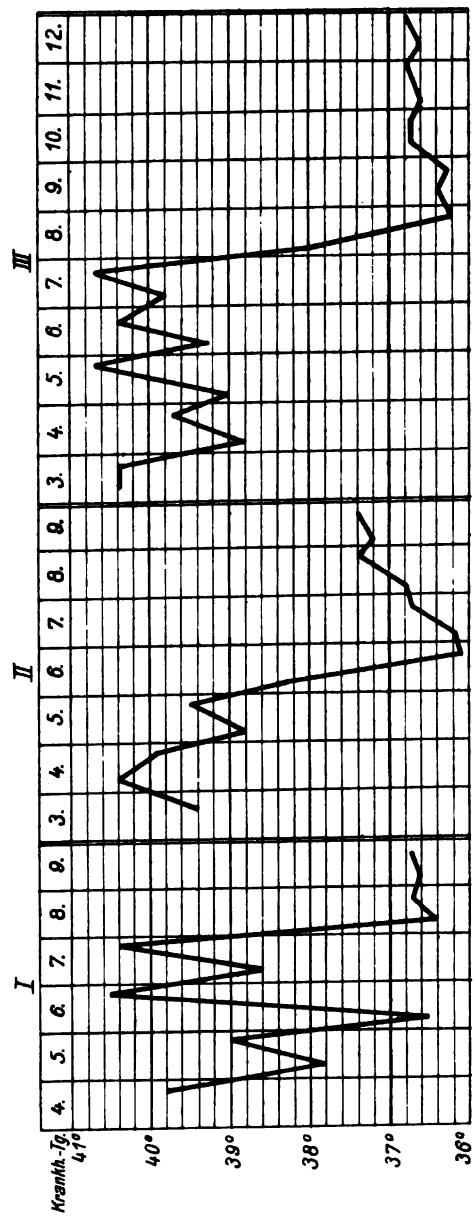

Epikrise: Auch hier hätte die Pneumonie leicht übersehen werden können, wenn man nicht danach gesucht hätte. Die nach den Symptomen und nach dem Trommelfellbilde anscheinend starke, nach dem Befunde bei der Parazentese aber nur geringe Otitis wäre auch ohne Parazentese geheilt und der Fall hätte dann für die Richtigkeit der Zaufal'schen Theorie und Behandlungsmethode ins Feld geführt

werden können. Bemerkenswert war die schmerzstillende Wirkung der Parazentese.

Fall III: Fritz D., 7 Jahre alt, bekam am 9. II. Ohrenschmerzen links, Kopfschmerz und Fieber. Dazu gesellte sich am 10. leichte Benommenheit. Am 11. wurde der Kranke in die medizinische Poliklinik gebracht und von da der Ohrenklinik zugewiesen. Temperatur 40,4. Linkes Trommelfell blass, trüb, stark vorgewölbt, Hammer nicht zu erkennen. Die Parazentese entleert nur wenig seröses Sekret, zeigt aber, dass die Membran auffällig verdickt ist. Abends ist die Temperatur noch nicht heruntergegangen; deshalb Lungenuntersuchung, wobei bronchiales Exspirium zwischen Wirbelsäule und linker Scapula gefunden wird. Husten besteht nicht, ebensowenig Seitenstechen. Erst am 13. (5. Tag) trockner Husten und oberflächliche, kurze, frequente Atemzüge. Als Ursache dieser Verschlimmerung findet man ein Weiterschreiten der Pneumonie auf den rechten Unterlappen (Dämpfung und Bronchialatmen). Vom Abend des 15. bis zum Abend des 16. (7./8. Tag) kritischer Temperatursturz von 40,7 auf 36,2. Von da ab nur Temperaturen unter 36,0, Heilung der Otitis in wenigen Tagen, der Pneumonie in 2 Wochen (verzögerte Resolution).

Epikrise; Trotz der ungewöhnlich starken Verdickung des Trommelfells durch entzündliche Infiltration, trotz der heftigen Ohr- und Kopfschmerzen und trotz der Benommenheit erwies sich die Otitis bei der Parazentese und beim weiteren Verlaufe als leicht. Die Pneumonie wäre anfangs auch hier übersehen worden, wenn man nicht nach ihr gesucht hätte; erst ihr Übergreifen auf einen anderen Lungenteil am 3. Tage der Beobachtung unter Auftreten von Husten und Dyspnoe verriet sie deutlich.

XIV.

(Aus der Poliklinik des Herrn Prof. Dr. B. Baginsky.)

Zur Kasuistik der objektiven Ohrgeräusche.

Von Dr. Curt Friedmann,
Assistent der Klinik.

Die Zahl der in der Literatur erwähnten Fälle von objektiven Ohrgeräuschen ist im Verhältnis zu dem Interesse, das sie verdienen, eine derart kleine, dass es sich wohl der Mühe verlohnt, einen weiteren Fall zur öffentlichen Kenntnis zu bringen, den wir vor kurzer Zeit zu beobachten Gelegenheit hatten und der uns durch die Liebenswürdigkeit von Herrn Dr. Mansbach zugewiesen war.

Es handelt sich um ein neunjähriges Mädchen, Frieda O., bei welchem seit mehreren Wochen in beiden Ohren eigentümliche Geräusche bestehen, die auch von der Mutter des Kindes wahrgenommen worden sind. Subjektive Beschwerden werden dadurch nicht hervorgerufen.

Vor 2 Jahren hat das Mädchen eine Perityphlitis und Peritonitis von 29 Wochen Krankheitsdauer durchgemacht und soll im Anschluss daran eine Lähmung der unteren Extremitäten von etwa 20 wöchentlicher Dauer aufgetreten sein. Angeblich wurde eine Rückenmarkshautentzündung mit allmählich vollkommener Ausheilung diagnostiziert. Zur Zeit leidet das Kind an allgemein nervösen Erscheinungen mit zeitweilig auftretenden Zuckungen der unteren Augenlider und der Kinnmuskulatur. Die rechte Pupille erscheint etwas weiter als die linke, das linke Auge bietet die Erscheinung einer leichten Paresis muscul. interni. Die Herztöne sind rein; der Puls beträgt 117 in der Minute.

Man hört in einiger Entfernung von beiden Ohren des Kindes, noch deutlicher beim Auflegen des Ohres auf das des Mädchens ein rythmisch gleichmäfsiges Geräusch von knipsendem Charakter, welches zeitweise ohne nachweisbare Ursache verschwindet. Die Häufigkeit der Geräusche beträgt 100 bis 120 in der Minute. Mit dem Puls ist es nicht isochron.

Irgend welche Bewegungen am Trommelfell sind nicht nachweisbar. Dagegen treten zeitweise, jedoch nicht immer Zuckungen am Gaumensegel synchron mit dem Geräusch auf; die Zuckungen in der Unterkiefermuskulatur scheinen gleichfalls dem Geräusch synchron zu sein.

Das Hörvermögen ist beiderseits normal (Flüsterstimme für Zahlen und Worte 5 m).

Ob das Geräusch während des Schlafes sistiert, lässt sich nicht eruieren.

Das Kind macht einen sehr nervösen Eindruck und ist ausserordentlich ängstlich, infolge dessen für eine genauere Untersuchung

nicht zugänglich, so dass von einer postrhinoskopischen und laryngologischen Untersuchung, sowie späterhin von einer lokalen Behandlung Abstand genommen werden musste.

Die Diagnose wurde auf klonischen Krampf des M. tensor veli beiderseits gestellt. Die Therapie beschränkte sich auf Politzer's Luftdouche und Hebung des Allgemeinzustandes durch Roborantien.

Während der 3 Wochen, die wir Gelegenheit hatten, das Kind zu beobachten, änderte sich nichts in seinem Zustand.

Da das Geräusch niemals isochron mit dem Puls beobachtet wurde, konnten wir von vornherein annehmen, dass es sich um kein Gefässgeräusch handelt.

Wir hatten es also mit einem Muskelgeräusch zu tun.

Die letzteren sind von verschiedenen Autoren in 2 Gruppen eingeteilt worden, erstens solche, die von der Binnenmuskulatur der Paukenhöhle herrühren, die sogenannten entotischen Geräusche, und zweitens diejenigen, die in ihrer Entstehung von der Tubenmuskulatur abhängig sind, die tubaren Geräusche.

Während man nun in früherer Zeit die Entstehung aller dieser Geräusche einzig und allein auf die Kontraktion des Musculus tens. tymp. bezog, hat zuerst Politzer (Wiener Medizinalhalle 1862) im Jahre 1862 sowohl durch Versuche an der Leiche, wie physiologische Experimente nachgewiesen, dass dieses eigentümliche Knipsen beim Abziehen der vorderen Tubenwand von der hinteren entstehe. Gleichzeitig beobachtete er, wie viele andere nach ihm, eine dem Knipsen synchrone Mitbewegung des Gaumensegels.

Seit jener Zeit weiss man also, dass der Muscul. tensor veli palatini bei der Entstehung des Geräusches beteiligt ist.

Auch postrhinoskopisch wurden derartige Fälle beobachtet und so hat Boeck (Archiv für Ohrenheilkunde II, S. 203) bei einem solchen im postrhinoskopischen Bild gesehen, wie entsprechend der Politzerschen Mitteilung, synchron mit dem Geräusch die vordere Tubenlippe von der hinteren abgezogen wurde.

Andererseits ist aber auch beobachtet worden, dass krampfartige Kontraktionen des M. tens. tymp. ein derartiges Geräusch, welches immer wieder als »Knipsen«, oder ähnlich dem Ton, welcher beim Übereinandergleiten zweier Fingernägel entsteht, beschrieben wird, hervorrufen können. Nur ist dann fast immer eine synchrone Bewegung am Trommelfell, oder zum mindesten eine durch Manometer festzu-

stellende Schwankung des Luftdruckes im äusseren Gehörgang beobachtet worden.

Kaiser (Verh. der deutsch. otolog. Ges. 1895) fasst das Geräusch hierbei als einen Muskelton auf, der durch die Kontraktion des M. tens. tymp. bedingt sei, ebenso wie der Herzton durch die Kontraktion des Herzmuskels. Demgegenüber betont Brieger, dass der Muskel (Klin. Beiträge zur Ohrenheilkunde 1896, S. 140) viel zu zart sei, um ein derart intensives Geräusch hervorzubringen. Von anderer Seite wurde das durch Kontraktion des Tens. tymp. entstehende Geräusch als durch Reibung der Gehörknöchelchen aneinander (Gad, Schwarze's Handbuch I, S. 341) oder als durch Schwingung der Trommelfellmembran (Barth, Verhandl. der deutsch. otolog. Ges. 1895), oder endlich als durch Trennung der Gelenkflächen von Hammer und Amboss — »wie z. B. beim Dehnen eines Fingers« (Funcke, Lehrbuch der Physiologie, II, S. 113, 2. Aufl.) entstanden aufgefasst.

Da aber nun der Charakter des Geräusches stets in genau derselben typischen Eigenart beschrieben wird, kommt Brieger zu dem Schluss, dass dieses eben immer gleich beschriebene eigentümliche Geräusch stets von ein und derselben Ursache, nämlich einer Eröffnung der Tube hervorgerufen werde, ohne dass er jedoch etwa mit Sicherheit behauptet, dass dieser Effekt von dem Tens. tymp. direkt oder von einer synergischen Wirkung des Tens. veli, welcher ja bekanntlich durch dieselben Nervenbahnen versorgt wird, herbeigeführt wird.

Dass die Kontraktion des Tens. veli in der Tat ein derartiges Geräusch bedingt, ist durch Tröltsch (Arch. für Ohrenheilk. I, S. 19) bewiesen worden, welcher bei der Leiche durch Zug am Muskelbauche das Geräusch in typischer Weise zu erzeugen vermochte.

Was den postrhinoskopischen Befund betrifft, so ist wohl nur der oben erwähnte von Boeck genau dem entsprechend, was man der Politzer'schen Mitteilung nach erwarten sollte, während die Beobachtungen von Schwarze (A. f. O. VI, 228), Burnett (Z. f. O. IX, 1) und Homes (Z. f. O. VIII, 295) nicht eine wirkliche Abduktion der vorderen Tubenwand von der hinteren ergeben, sondern allerhand undeutliche Bewegungen, welche als Verengerung des Tubenostiums, Verschluss der Tube durch Hinübergleiten der hinteren Wand über das Ostium bei feststehender vorderer Tubenlippe, endlich wieder als Auseinanderweichen beider Tubenlippen geschildert werden.

Es handelt sich demnach, wie schon Brieger betont, wohl nicht

um eine isolierte Wirkung des Tens. veli, sondern noch um Mitwirkung anderer Tubenrachenmuskeln.

Des weiteren sind Fälle beobachtet worden, in denen das Geräusch mit Sicherheit auf eine gleichzeitige, krampfhafte Erregung des M. tens. tymp. und des Tens. veli zu beziehen war; so von Schwarze (Arch. II, 4) und von Ch. B. Burnett (Monatsschr. f. O. 1875, Nr. 5). Auch Brieger beschreibt einen derartigen Fall, wobei bei manometrischen Druckschwankungen im äusseren Gehörgang, synchron dem Geräusch, in der Tubenrachenmündung ein sich tympanalwärts bewegender Flüssigkeitsreflex zur Wahrnehmung gelangte. Nach Durchschneidung der Sehne des Tens. tymp. trat das Geräusch, welches kurze Zeit sistierte, erneut auf, wobei jetzt deutliche Zuckungen am Gaumensegel beobachtet wurden. Die Druckschwankungen im äusseren Gehörgang hatten aufgehört. Es handelte sich jetzt um eine isolierte Kontraktion des Tens. veli: Nach 16 Tagen wurden die Bewegungen am Gaumensegel wieder schwächer, das Geräusch etwas lauter, die Druckschwankungen traten wieder auf; die Sehne war offenbar wieder zusammengeheilt und beide Muskeln waren an der Erzeugung des Geräusches wieder beteiligt.

Nach alledem muss man also stets eine Mitbeteiligung des M. tens. veli annehmen, kann aber andererseits wohl eine Erkrankung des Tens. tymp. ausschliessen, für den Fall, dass am Trommelfell weder synchrone Bewegungen, noch manometrische Druckschwankungen im äusseren Gehörgang nachweisbar sind.

In weiteren Mitteilungen über derartige Geräusche wird übereinstimmend von allen Autoren eine gewisse Assymmetrie, d. h. ein zeitweises Verschwinden und Wiederauftreten derselben erwähnt. Bei einem Teil der Fälle ist diese Erscheinung auf eine willkürliche Beeinflussung seitens der Patienten zurückzuführen gewesen, ohne dass es diesen jedoch möglich gewesen wäre, das Geräusch dauernd zu unterdrücken.

Des weiteren steht fest, dass es ganz gesunden Menschen möglich ist, ein derartiges Geräusch bei sich hervorzubringen. Das geht aus den Mitteilungen älterer und neuerer Autoren, so aus denen von Fabricius de Aquapendente (De visu, de voce et de auditu, Padavii 1600), Johannes Müller (Jahresbericht der gesamt. Physiologie 1840), Hyrtl (Topograph. Anatom. 1882, S. 453) und Luschka (Anatomie I, S. 212) hervor.

Was nun die Erkrankungsursache anbelangt, so handelt es sich in den meisten Fällen um Individuen, die von Hause aus nervös belastet

oder durch Krankheiten allgemeiner Art, insbesondere aber des Ohres, nervös geworden sind. Häufig ist dabei anzunehmen, dass das Geräusch anfangs willkürlich seitens der Patienten erzeugt worden ist, um unangenehme Sensationen im Ohre dadurch zum Schwinden zu bringen, ohne dass es ihnen jedoch späterhin möglich gewesen wäre, das Geräusch wieder auf die Dauer auszuschalten.

Da nun die Erkrankung von fast allen Seiten übereinstimmend als durch Nervosität und Hysterie hervorgerufen aufgefasst wird, so verhält sich demgemäfs auch die angewandte Therapie.

Während in einzelnen Fällen ein einfacher Druck auf das Gaumensegel, Massage des Tubenostiums, Katheterismus, Politzer's Verfahren, Tubensondierung, Druck auf ganz irrelevante Stellen, Anwendung von Elektrizität zur zeitweisen oder dauernden Heilung führten, blieben wieder andere Fälle von alledem gänzlich unbeeinflusst.

Am besten bewährt sich wohl noch immer eine Hebung und Kräftigung des Allgemeinzustandes der meist schwächlichen Patienten.

Auch in unserem Falle haben wir es sowohl der Vorgeschichte, als auch dem ganzen Habitus des Kindes nach mit einem hochgradig nervösen Individuum zu tun, bei dem im Anschluss an eine langwierige, schwere Allgemeinerkrankung dieses ganz typische Geräusch aufgetreten ist, ohne dass jedoch irgendwelche sonstige Erkrankung des Ohres zur Beobachtung gelangt wäre.

Die eingangs erwähnten Zuckungen der Gesichtsmuskulatur passen auch vollkommen in den Rahmen des oben geschilderten Krankheitsbildes und sind wohl als choreatischer Natur aufzufassen.

Da am Trommelfell niemals irgendwelche Bewegungen trotz der sorgfältigsten Beobachtung nachgewiesen wurden, kamen wir nach alledem zu der oben gegebenen Diagnose der clonischen Kontraktionen des Musculus tensor veli palatini.

Hinzuzufügen wäre noch, dass es in der kurzen Zeit, die wir Gelegenheit hatten, das Kind zu beobachten, unmöglich war, alle angeführten therapeutischen Mafsnahmen zu versuchen, zumal sich die Mutter des Kindes dessen Zustand gegenüber ziemlich indifferent verhielt, mit der Begründung, dass demselben ja aus seinem Leiden keine weiteren Beschwerden erwüchsen.

Anmerkung. Während der Drucklegung dieser Zeilen ist in dem letzten Heft vorliegender Zeitschrift eine Arbeit über objektive Ohrgeräusche von Prof. Dr. Valentin in Bern erschienen, auf die ich natürlich keinen Bezug mehr nehmen konnte.

XV.

Bestimmung der Gehörschärfe in Mikro-Millimetern.

Von Dr. Struyken in Breda.

Mit 7 Figuren im Text und 2 Figuren auf den Tafeln X/XI.

Nach dem Erscheinen von Professor Ostmann's Arbeit: »Ein objektives Hörmafs« sei es mir vergönnt, darauf hinzuweisen, dass schon im Jahre 1901 in den »Archives internationales de laryngologie, d'otologie etc.« (ref. in der Zeitschr. f. Ohrenheilkunde XL 386) von mir angegeben worden ist, wie man auf relativ einfache Art mittels des logarithmischen Dekrements und einer modifizierten Gradenigoschen Dreieckfigur die Normal-(Grenz-)Amplitude u. s. w. bestimmen kann. (Gauss-Gradenigos Methode.) Im Jahre 1902 (Arch. intern. Jan./Febr. und Tydschrift voor Geneeskunde) gab ich eine ausführlichere Auseinandersetzung dieser Methode und fügte eine graphische Übersicht bei von den Grenzamplituden der meisten Töne bis g^3. Jetzt, wo die Methode auch für die Praxis verwendbar geworden ist, sei es mir erlaubt, auch hier sie in Kürze auseinanderzusetzen.

Mittels der Interferenzkreise eines Lichtpunktes kann man die Amplitude optisch wahrnehmen bis $^1/_{20000}$ mm, doch ist Gradenigos Schattenmethode für Werte bis 1 μ und Gabeln bis c^4 geeigneter.

Eine mikrophotographische Reproduktion nebenstehender Figur (angefertigt von Leitz in Wetzlar)[1]) wird im durchlöcherten Ende

Fig. 1a. Fig. 1b. Fig. 1c.

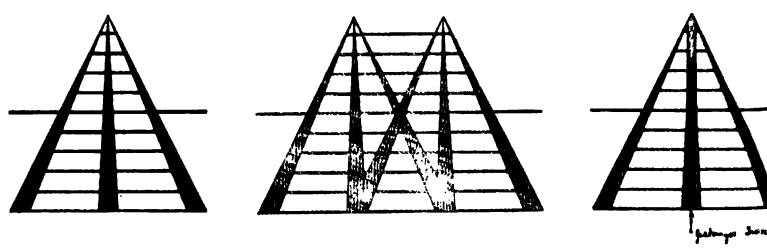

der Stimmgabelzinke fixiert. Beobachtet man diese Figur, während die Stimmgabel schwingt, unter dem Mikroskop, so sieht man Doppelbilder. deren Entfernung gleich dem Ausschlag ist. Ist der Ausschlag wie in Fig. 1 b. so sieht man in der mittleren Vertikallinie eine Kreuzung

[1]) Zu haben bei Kagenaar, Utrecht.

der Seitenschenkel, deren obere Grenze die Grösse der Amplitude angibt. Findet diese Kreuzung an der Basis des Dreiecks statt, so ist die Amplitude bei meinem Schwingungsfigürchen = 200 micra; beim Ausklingen der Gabel steigt das Kreuz und deutet jede erreichte folgende Querlinie eine Abnahme von 20 μ an, bis an der letzten Querlinie beim Scheitel die Amplitude 20 μ erreicht ist. Jetzt erscheint unten an der Basis Gradenigos schwarzes Dreieck (Figur 1 c). Auch dieses steigt allmählich, wobei jede erreichte Querlinie eine Abnahme von 2 μ andeutet, bis bei der letzten Querlinie 2 μ erreicht ist.

Beobachtung mit dem Mikroskop ist aber nicht nötig, denn wenn man am Ende der anderen Zinke eine kleine Linse befestigt (siehe Abb. 2), sodass sie gerade über dem Figürchen eingestellt ist, so kann man auch hierdurch die Beobachtung bei 100facher Vergrösserung machen, wenn man die Gabel gegen das Licht hält, wie bei den bekannten mikrophotographischen Reproduktionen von Landschaften und dergl. in Federhaltern etc.

Fig. 2.

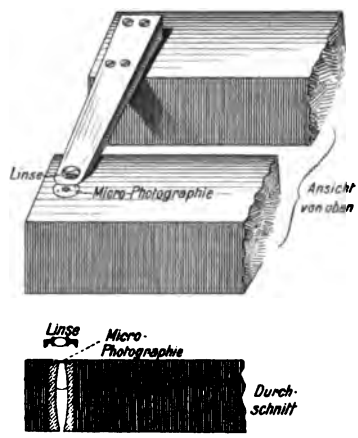

Hierbei wird aber die Amplitude in doppelter Grösse observiert; denn wenn die eine Zinke mit der Mikrophotographie nach rechts schwingt, geht die andere mit der Linse nach links und vice versa. Die reale Amplitude wird also: Kreuz an der Basis 100 μ; an der mittleren Querlinie 50 μ, Gradenigos Dreieck an der Basis 10 μ; an der mittleren Querlinie 5 μ, an der letzten Querlinie 1 μ.

Auf diese äusserst einfache Weise ist es also möglich, an der in der Hand gegen das Licht gehaltenen Stimmgabel in einem Gesichtsfelde die Amplituden bis auf 1 μ herab zu verfolgen und man kann bis c^3 diese Abnahme und ihren Zusammenhang mit der erforderlichen Sekundenzahl ohne Okularmikrometer oder sonstige Hilfsmittel genau bestimmen.

Bei einer grossen Anzahl vor Schwerhörigen kann man das Perzeptionsminimum sofort ablesen; bei der Mehrzahl und auch bei Normalhörenden gelingt dies nicht.

Wenn aber das Gausssche Dekrementgesetz (für ausklingende elastische Körper) für die Stimmgabel stimmt, so ist die Berechnung des Minimums aus der Sekundenzahl sehr einfach. Die Abnahme der Schwingung von 1 mm bis 100 μ, von 100 bis 10 μ, von 10 bis 1 μ u. s. w. soll jedesmal in derselben Sekundenzahl stattfinden. Diese Regelmäfsigkeit haben frühere Untersucher nicht gefunden und meiner Ansicht nach deshalb, weil sie bei ihren Experimenten den Stiel einklemmten. Es ist dies ein grosser Fehler, denn alsdann klingt keine Gabel regelmäfsig aus. Ebenso wird das regelmäfsige Abklingen ver-

Fig. 3.

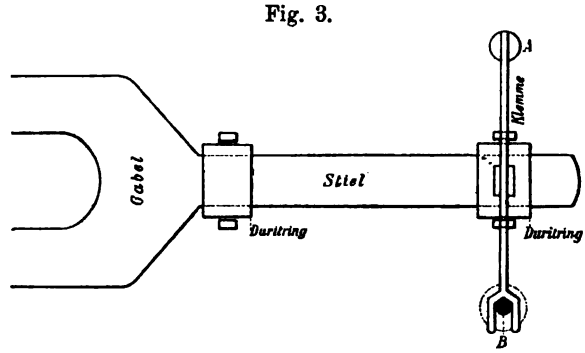

Fig. 4.

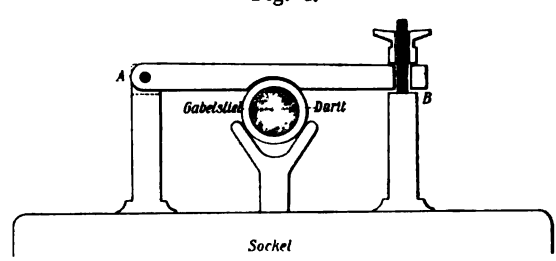

hindert, wenn die eine Zinke der Gabel auf der bewussten Trommel die Abschwingungskurve aufzeichnet, wie es von Edelmann angegeben ist.

Eine gut, d. h. mathematisch konstruierte, unbelastete Stimmgabel von nicht zu kleinen Dimensionen folgt nach leisem Anschlag ziemlich genau dem mathematischen Gesetz: die Gabel werde aber am zentralen Ende des Stiels zwischen zwei Fingern hängend festgehalten (Bezold's Methode) oder, von zwei Kautschukringen an zweckmäfsigen Stellen umgeben, auf weit auseinander stehenden Y-förmigen Gabelchen leicht fixiert. Siehe Fig. 3 u. 4.

Hierdurch werden die transversalen Schwingungen des Stiels am wenigsten gehindert, und gerade wenn diese nicht frei stattfinden können, weicht die Ausklingung der Gabel am meisten von der mathematischen Formel ab.

Im Stiel einer schwingenden, unbelasteten Gabel treten namentlich hauptsächlich transversale Schwingungen auf, deren Amplituden höchstens $^1/_{50}$ der Amplitude am Zinkenende, meist aber $^1/_{200}$ bis $^1/_{1000}$ derselben betragen. Man kann sie leicht durch Auskultieren mit einem engen Stethoskop akustisch oder auch mittels eines Lichtpunktes (1 bis 2 μ) optisch demonstrieren. (Bei der unbelasteten Gabel sieht man eine Linie senkrecht auf der Längsachse des Stieles, bei der belasteten eine Ellipse, ein Beweis dafür, dass bei Belastung auch longit. Schwingungen auftreten. Auch bei der Untersuchung der Scheitelleitung ist der Schall stärker, wenn man den Stiel in der Schwingungsfläche hält, als wenn er wie gewöhnlich aufgesetzt wird.

Gabeln, die hängend gehalten werden, klingen am genauesten nach dem mathematischen Gesetze aus, und wir können sehr leicht beobachten, dass, während die Sekundenzahl in arithmetischer Reihe wächst, die Amplitude nach einer geometrischen Reihe abnimmt. Ist z. B. die Zeit von 100 bis 10 μ = 25 Sekunden, so vergehen auch von 10 bis 1 μ 25 Sekunden, von 1 bis $^1/_{10}$ μ 25 Sekunden:

nach 2×25 Sek., nach 1 μ wird dann die Amplitude = $^1/_{10}$ von $^1/_{10}$ = $^1/_{100}$ = $^1/_{10^2}$
„ 3×25 „ „ 1 „ „ „ „ „ = $^1/_{10}$ „ $^1/_{100}$ = $^1/_{1000}$ = $^1/_{10^3}$
„ 4×25 „ „ 1 „ „ „ „ „ = $^1/_{10}$ „ $^1/_{1000}$ = $^1/_{10000}$ = $^1/_{10^4}$
„ x×25 „ „ 1 „ „ „ „ „ = $^1/_{10^x}$ sein müssen.

Bezeichnen wir nun die Hörzeit mit p, die Sekundenzahl, welche die Gabel braucht, um $^1/_{10}$ der früheren Amplitude zu erreichen (Dezimierzeit[1]) mit n, so wird das Minimum perceptibile einen Wert haben von $\frac{a}{10^{\frac{p}{n}}}$, wenn a die Anfangsamplitude ist. War sie 100 μ, so braucht man nur 2 von $\frac{p}{n}$, war sie 10 μ, nur 1 abzuziehen, um die wirkliche Potenz von 10 zu finden, z. B.:

$$\frac{10^2}{10^{\frac{p}{n}}} = \frac{1}{10^{\frac{p}{n}-2}}$$

[1]) Diese Zahl bleibt bei der Stimmgabel konstant und kann mit meiner Figur jeden Augenblick bestimmt werden.

Also braucht man nur vom Quotient der Hörzeit (p) und Dezimierzeit (n) den Exponent 2, 1 oder 0 abzuziehen, je nachdem man die Arrêtieruhr bei 100, 10 oder 1 μ in Gang gesetzt hat, und findet dann gleich den Logarithmus der Grenzamplitude. Fängt man jemals bei 1 μ an, so hat man nur Hörzeit und Dezimierzeit durch einander zu dividieren. Gerade dieser Logarithmus soll nun eingezeichnet werden; doch ist es auch ein Leichtes, für jede Gabel eine Kurve zu konstruieren, auf welcher man gleich mit Hilfe der Sekundenzahl den Wert der gesuchten Amplitude in Mikromillimetern ablesen kann. Siehe Fig. 5.

Die Stimgabel von c^2 aufwärts kann man auch aufrecht halten, hierdurch ändert sich ihr Dekrement nur wenig. Auch bei den andern Stimmgabeln ist dies erlaubt, falls auf grosse Genauigkeit verzichtet wird.

Im allgemeinen ist die Bestimmung der Hörschärfe in Bruchteilen der Normalen nicht genau, weil, wie wir gleich sehen werden, die Normal-Amplitude keine bestimmte Grösse hat. Sie schwankt zwischen zwei Zahlen, von welchen die kleinste 30 bis 40 mal so klein sein kann, als die grössere.

Auf unten stehender Darstellung Fig. 6 habe ich die gefundenen Minima aufgezeichnet. Die Ordinaten sind die Logarithmen der Amplitude in Micra, die Abszissen sind die Schwingungszahlen der einzelnen diatonischen Töne; (sie wachsen also mit dem Koëffizient $\sqrt[12]{2}$). Notiert man in diesem Rahmen die Minima, so findet man auch unter sonst normalen Verhältnissen verschiedene Grössen, je nachdem die Umgebung mehr oder weniger ruhig, das Gehör ermüdet oder gespannt ist etc. Doch fallen die physiologischen Minima von meinen Versuchspersonen zwischen Ziffern, deren Logarithmen höchstens um 1,4 von einander abweichen.

Im Allgemeinen also ist die Bestimmung der Hörschärfe in Bruchteilen der Normalen nicht genau, weil doch die Normal-Amplitude keine genau bestimmte Grösse hat.

Vereinigen wir alle Minima, so entsteht ein breiter Streifen, von 150 μ für G (mit 49 Doppelschwingungen) sinkend bis 10^{-6} μ oder $^1/_{1000000}$ eines Mikrons für g^2 (768) — g^3 (1536 D. Schw.). Wie ersichtlich, weist die Kurve der physiologischen Grenzen keine plötzlich auftretenden Stellen auf von erhöhter Tonempfindlichkeit, wie dies früher mit Berechnungen aus der Stimmgabelenergie gefunden wurde (Zwaardemaker, Quix, Stefanini, Wead u. s. w.), sie läuft

ungefähr parallel der von Max Wien mittels des Telephons gefundenen und ein Jahr nach meiner Publikation veröffentlichten Kurve.

Das von Boltzmann und Toepler (1872) für f (170 D. Schw.) berechnete Minimum liegt gerade in der Kurve, während das von Lord Raleigh für f^1 als eine Verlängerung der Kurve angesehen werden könnte. Ostmann und auch Quix behaupten, die Amplituden der höheren Stimmgabeln (von c^5 ab) seien optisch nicht oder nur schwer wahrnehmbar; dies ist aber nicht ganz richtig; nur eignet sich oben beschriebene Methode hierzu weniger. Man kann auch bei den höchsten Stimmgabeln — wenn auch nicht genau — das Minimum bestimmen. Man geht aber dann in der Weise vor, dass man an der Stimmgabelzinke ein Stückchen Aluminiumfolie befestigt; in dieser Folie findet man unter starker Beleuchtung äusserst feine Öffnungen (bis 2 μ), deren Amplituden sich mit Hilfe eines Prismas von Wollaston im Tubus des Mikroskops messen lassen. So z. B. fand ich für c^5 von Weisbach (mit 4096 D. Schw.) eine Maximal-Amplitude von 9 μ, $n = 4{,}6$, $p = 25 - 30$. Die Normal-Amplitude ist also kleiner als $^1/_{10}{}^4$, da bei diesen höheren Stimmgabeln die Zunahme des Dekrements nicht unberücksichtigt gelassen werden kann. Auch die Maximal-Amplituden der Galtonflöte kann man optisch wahrnehmen, ja an der Gehörgrenze (50000 D. Schw.) selbst wieder, wie bei G, das Minimum perceptibile. Auch am Schädel lässt sich für tiefe Töne bei Knochenleitung das Minimum optisch demonstrieren.

Wie verhält sich nun die Amplitude der Stimmgabel zur Amplitude der Luft, i. e. Schallwelle? Es ist möglich die Amplitude der Luftwelle mittels einer Königschen Flamme ohne Membran [1])

Fig. 5.



[1]) Da sich mittels einer Abbildung die Konstruktion der Flamme ohne Membran und ohne Tubus, welche mir diente, um die Ampl. der Luftwelle zu messen, schwierig wiedergeben lässt, gebe ich nebenstehende schematische Figur einer solchen Flamme; die Membran ist gänzlich fortgefallen; in einem einfachen Schalltrichter tritt unten das stark benzolierte oder mit Acetylen gemischte Gas ein; es wird oben an der 2 mm messenden Oeffnung angezündet, und hier (zum Schutz gegen Zug u. d.) mit einem gewöhnlichen Lampenglase umgeben. Tiefe Stimmgabel- und Vokal-Kurven giebt dieses Flämmchen ganz gut an und können diese sogar photographisch aufgenommen werden.

ungefähr zu bestimmen und anzuzeigen, dass die Grösse der Luftwelle unabhängig von der Masse und proportional der Amplitude der Seitenfläche der Stimmgabel ist. Ganz in der Nähe und seitwärts der Zinken ist sie 1,3—2 mal derjenigen der Zinke selber; sind die Zinken hohl, so hat doch die Luft dieselbe Schwingungsamplitude, doch klingt eine solche Gabel (wie auch kleinere Stimmgabeln) sehr schnell aus.

Alle belasteten Stimmgabeln, welche ich untersucht habe, hatten ein sehr unregelmäfsiges und wechselndes Dekrement, sodass sie zur Bestimmung des Minimum perceptibile ganz ungeeignet sind.

Ich habe also schon einige Jahre vor Ostmann angegeben, wie man auf einfache Weise ein objektives Hörmafs bekommen kann. Das grosse Verdienst von Jacobson ist es, worin ich mit Ostmann übereinstimme, dass er schon längst darauf hingewiesen und immer betont hat, dass die bis jetzt gebräuchlichen Methoden der quantitativen Hörprüfung mit Stimmgabeln physikalisch unrichtig sind; bis jetzt wurde weder die genaue Anfangsamplitude, noch das für jede Stimmgabel (selbst von gleicher Tonhöhe aus derselben Fabrik) wechselnde Dekrement berücksichtigt. Darin aber stimme ich mit Ostmann nicht überein, dass man für alle Gabeln von Edelmann von derselben Tonhöhe eine einzige Dekrementlinie annehmen kann. Dies ist absolut unrichtig, was schon daraus hervorgeht, dass ihre Hörzeit niemals gleich gross ist. Ebenso wichtig ist es, dass das Dekrement sehr abhängig ist von der Art, wie die Gabel eingeklemmt, fixiert und gehalten wird. Auch Ostmanns Formel, mit der er das Minimum perceptibile für höhere Töne berechnet, welche er nicht optisch zu studieren imstande war, kann ich nicht für richtig halten, da bei meinen Untersuchungen für Töne, die höher als c^3 sind, die Normal-Amplitude wieder grösser wird, während sie nach Ostmann z. B. für c^7 einen Wert haben würde, der um das zehntausendfache kleiner als für c^3 wäre. Mit meiner Methode ist man erstens unabhängig von der Anfangsamplitude, zweitens vom Dekrement, weil eben beide berücksichtigt werden und jeden Augenblick kontrolliert werden können, sodass ich hoffe, auch Jacobsons Forderung gerecht zu werden.

Indem ich hiermit die Gauss-Gradenigosche Methode den Kollegen empfehle, will ich noch hinweisen auf meine graphische Darstellung.

Die graphische Darstellung ist so konstruiert, dass die Ordinate gebildet wird von den Logarithmen der Grenzamplituden in micra, die Abszisse von den Tönen der diatonischen Tonleiter.

Erläuterung:

Die Kurve braucht nicht — wie bei der Ostmannschen — für die ganze Hörzeit konstruiert zu werden. Ist einmal die Dezimierzeit bekannt, so kann mit Hilfe der schon erwähnten Formel die Kurve mathematisch konstruiert werden; diese Kurve ist für jede folgende Zahl n dieselbe, nur sind die Amplituden jedesmal auf $^1/_{10}$ verkleinert.

In dieser Figur kann man bei jeder Sekundenzahl sofort die korresp. Amplitude finden. Z. B.:

Wenn für g die Dezimierzeit n = 60 Sek. gefunden sei, so wird untenstehende Linie konstruiert; jetzt wird für die Amplitude nach 30 Sek. abgelesen: $\frac{3}{10}$ μ; nach 90 Sek. $\frac{3}{100}$ μ; nach *10* Sek. $\frac{6{,}8}{10}$ μ; nach 70 Sek. $\frac{6{,}8}{100}$ μ u. s. w.

Fig. 5.

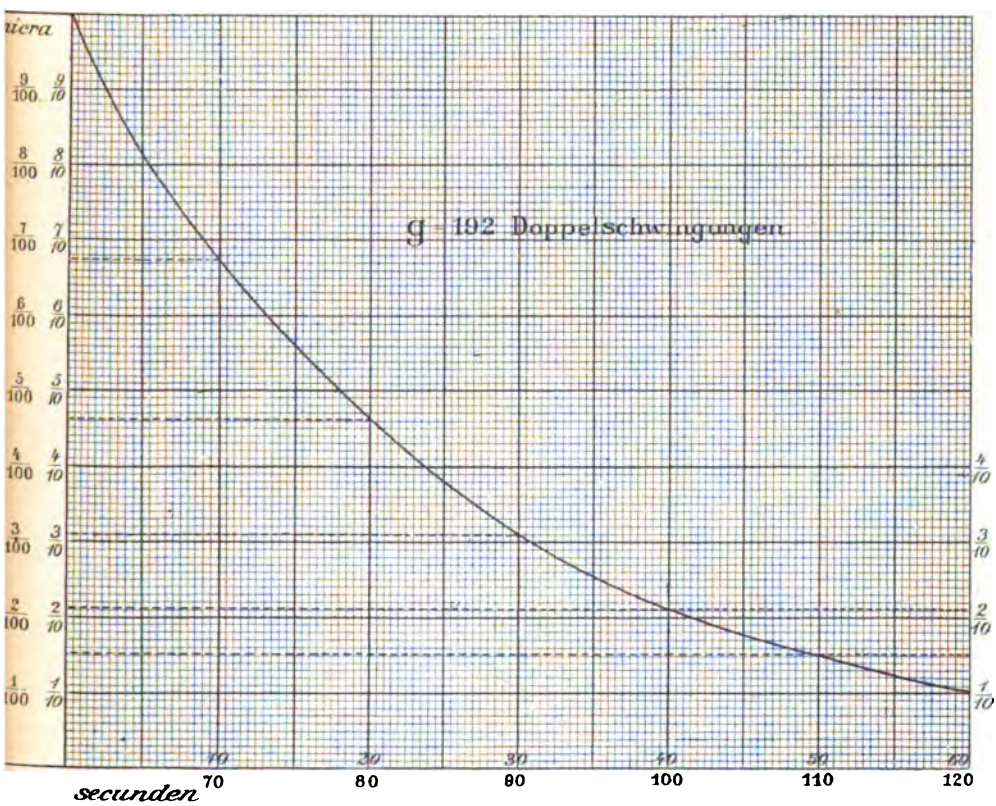

Verlag v. J. F. Bergmann, Wiesbaden.

Fig. 6.

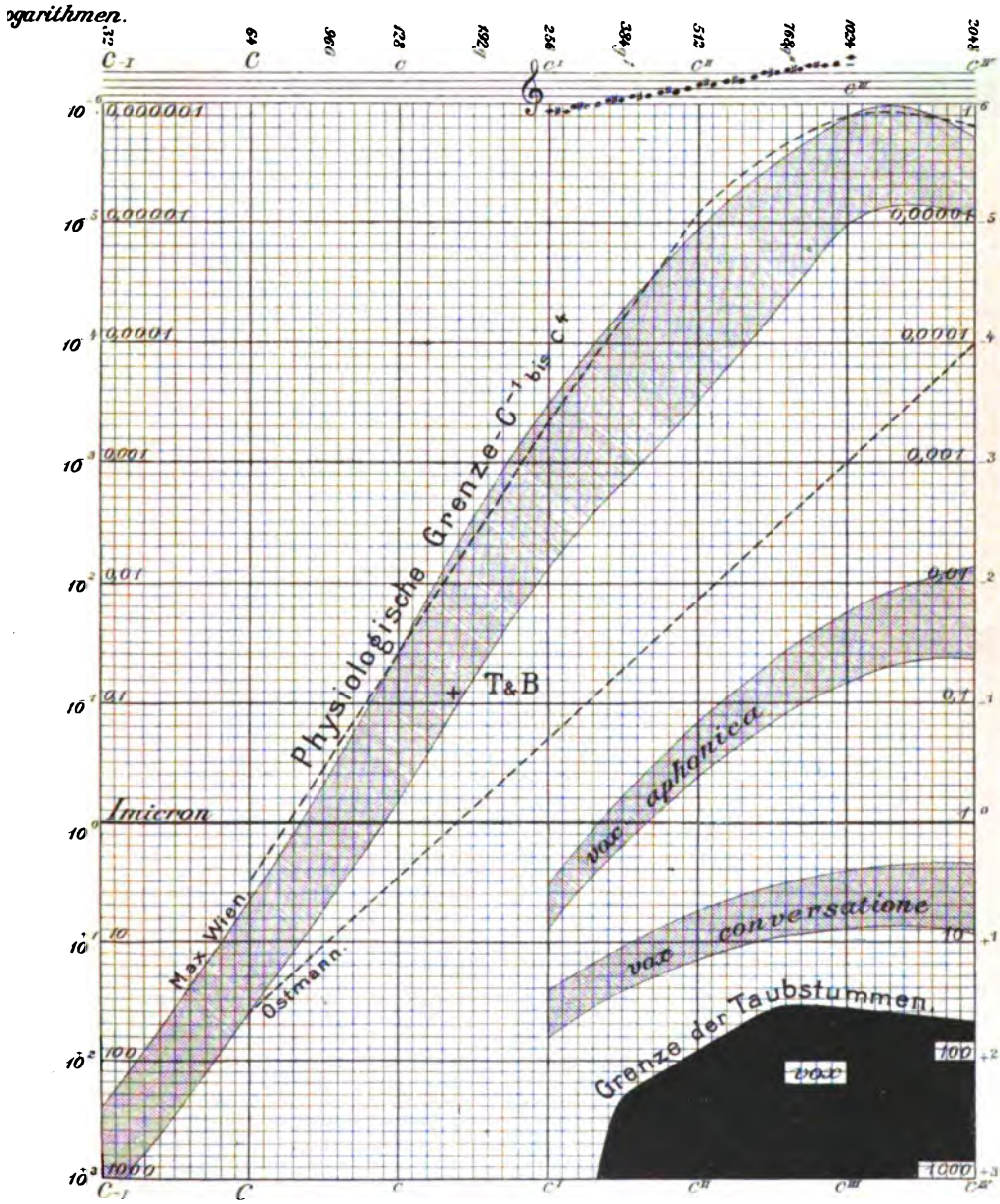

Verlag v. J. F. Bergmann, Wiesbaden.

Wir sehen, dass das physiologische Minimum keine mathematische Linie bildet, sondern einen breiten Streifen, der in der Nähe von c^3 seine höchste Stelle erreicht. Es wurde dieser Streifen zusammengesetzt ans den Minimalpunkten von ungefähr 50 Personen, welche gegenüber Flüsterstimme normale Hörschärfe zeigten und unter verschiedenen äusseren Umständen (Tageslärm, Nachtstille, psychische und physiologische Ermüdung etc.) geprüft wurden.

Um die ungefähre Grenze für Vox aphonica festzustellen, wurden die Minimalwerte für einfache Töne eingetragen, welche Patienten hatten, die Flüstersprache gerade am Ohr hörten, wenn auch fehlerhaft; die für Vox conversatione wurde auf dieselbe Weise zusammengestellt.

Auch wurden eingetragen die Grenzwerte für einfache Töne jener Taubstummen, die eben noch imstande waren Vokalunterricht zu erhalten; diese Grenze stimmt genau mit der, welche man bei Taubgewordenen erhält. Die obere Grenze der schwarz gezeichneten Partie ist also der maximale Wert der Minima, welcher nicht überschritten werden darf, soll der Patient noch Vokale unterscheiden können.

Es kann demnach das Minimum perceptibile herabsinken für Flüstersprache auf einen Wert, der fast 1000 mal grösser ist, als das physiologische Minimum; für Vox conversatione ist dieser Wert das 100000 fache und für das Vokalgehör selbst das 1000000 fache.

Zum Schluss möchte ich noch hervorheben, dass die Breite der Stimmgabelzinke wenigstens $1^1/_2$ mal den Durchmesser des Gehörgangs betragen soll, damit man versichert sein könne, dass im Gehörgang selber die Amplitude gleich die der Gabel sei, wenn man sich mit dieser dem Ohre nähert, wie Bezold dies angegeben hat.

XVI.

Aus dem pathologischen Institut der Universität Leipzig.
(Direktor: Geheimrat Prof. Dr. Marchand).

Ansiedelung von Aspergillus fumigatus in beiden Nasenhöhlen bei Ozäna.

Von Dr. Richard Deile in Leipzig.

So reich die medizinische Literatur an Veröffentlichungen über Ansiedelungen von Schimmelpilzen in den verschiedensten Organen des menschlichen Körpers ist — wir sehen hier ganz ab von den langen Reihen von Beobachtungen über Schimmelerkrankungen der Tiere — so spärlich erscheinen Publikationen über das Vorkommen von Aspergillus in der Nase des Menschen. Und gerade von diesem Organe sollte man doch vermuten, dass es häufig der Ansiedelung von Schimmel eine Stätte bieten würde, da es so recht geeignet konstruiert ist, um mit seinen in das Nasenlumen vorspringenden Muscheln mit dem Atmungsstrome eingeführte Sporen aufzufangen.

Man findet in dem Nasensekrete nun allerdings eine grosse Menge von Kokken, Bakterien und Bazillen, von dem so häufig, wenn nicht konstant vorkommenden Diplococcus pneumoniae (1) bis zu dem seltenen Meningococcus intracellularis Weichselbaum (2) und »sonst alles mögliche«, um mit Virchow (3) zu reden, aber der Aspergillus ist eine Rarität. Es scheint, dass ein besonderer Schutz gegen Aspergillusinoculation in der Nase vorhanden ist, wenn hierbei auch der Antagonismus zwischen Aspergillus und Bakterien nur eine untergeordnete Rolle spielen dürfte. In unserem Falle wenigstens ergaben die bakteriologischen Untersuchungen, dass neben Aspergillus fumigatus Fresenius — um diesen handelte es sich — gleichzeitig z. B. Diplococcus pneumoniae sowie Staphylokokken vorkamen.

Von grösserer Bedeutung erscheint es mir, dass die Nase fortwährend von dem Inspirations- und Exspirationsstrome durchstrichen wird; es ist aber eine bekannte Tatsache, dass man auf Brot beispielsweise leichter Schimmel züchten kann bei unbewegter Luft (Glasglocke) als bei bewegter:

Die Stagnation der Luft ist also ein begünstigendes Moment für die Ansiedelung des Aspergillus.

Hemmt nun der die Nase fast beständig durchstreichende Luftstrom die Entwickelung etwa in dieselbe gelangter Pilzsporen, so ist

schon das blosse Haftenbleiben derselben erschwert durch die Schutz- und Abwehrvorrichtungen, mit denen die Nase ausgestattet ist. In nur geringem Maſse dürfen wir hier den Geruchsinn heranziehen, obgleich auch er warnen kann, wenn der modrige Geruch, den Schimmelkulturen haben, sich bemerkbar macht. Wichtiger als diese Schutzvorrichtung sind jedenfalls die Abwehrvorrichtungen, welche in dem Flimmerepithel, dem Sekret der Schleim- und Eiweissdrüsen und in gewissem Grade auch in den Leukocyten gegeben sind, die fortwährend die Epithelschichte durchwandern. Die chemische Reaktion des produzierten Nasensekretes, ob es nun neutral oder alkalisch oder sauer reagiert, ist für die Abwehr des Aspergillus von der menschlichen Nase wohl ohne grössere Bedeutung.

Wichtiger erscheint mir hierbei ein Punkt, der in den Lebensbedingungen des Pilzes selbst liegt. Die ausgedehnten Untersuchungen von Schütz (4) im Kaiserlichen Gesundheitsamte haben nämlich klar ergeben, dass der Aspergillus fumigatus, der gefährlichere und häufigere, bei + 37—40°C am besten gedeiht (Sterilität tritt nach Fränkel (5) bei + 51—52°C. ein). In der Nase findet der Aspergillus fumigatus aber kein Temperaturoptimum, da nach den Untersuchungen von Aschenbrandt und Bloch (6) die Luft in der Nase beim Hindurchpassieren nur bis auf circa 30°C. angewärmt wird.

Wenn trotzdem Ansiedelungen von Schimmelpilzen auf der Nasenschleimhaut des lebenden Menschen vorgekommen sind, so müssen wir berücksichtigen, dass die wenigen beobachteten Fälle doch ganz verschwindend sind im Hinblick auf die grosse Ausdehnung der rhinologischen Untersuchungen.

Der erste Fall von Vorkommen von Aspergillus fumigatus in der menschlichen Nase scheint mir 1883 von Schubert-Nürnberg (7) beobachtet und 1885 veröffentlicht zu sein. Es war eine »decrepide, hüstelnde, kurzatmige Frau von 75 Jahren, die seit drei Wochen nicht mehr durch die Nase atmen konnte.« Abgesehen vom knorpeligen Teile fand sich die ganze übrige Nasenschleimhaut mit weissgrauen, bröcklichen, schmierigen Massen ausgekleidet, deren starker Schimmelgeruch sofort auffiel. Ausser der Nase war auch das Cavum pharyngonasale fast ganz durch Pilzmassen ausgefüllt und konnte Schubert durch den Mund einen Abguss des Cavum entfernen von 1,8 cm Höhe und 1,5 cm Dicke.

Der Ausfluss aus der Nase der Patientin war »wässerig-scharf« und hat die Schleimhaut abgesehen von »Rötung« nirgends gröbere

anatomische Veränderungen gezeigt, nirgends Substanzverluste oder Blutungen.

Die beigegebenen sehr anschaulichen Abbildungen beweisen deutlich die Auffassung Schuberts, dass es sich zweifellos um Aspergillus fumigatus gehandelt hat, wohingegen in einem zweiten von Schubert (8) in demselben Jahre veröffentlichten Falle von »Fadenpilzen in der Nase« nach dem gewiss autoritativen Urteile von Cohn, dem von Schubert Nasenborken übergeben waren, jedenfalls »weder Aspergillus noch Mucor« vorlag, wie übrigens auch Schubert annimmt.

Diese letztere Publikation gehört streng genommen nicht in den Rahmen unserer Arbeit und verschiedener Ansicht kann man auch über die Zugehörigkeit zu den Verschimmelungen der Nase in Bezug auf den im gleichen Jahre publizierten Siebenmann'schen Fall (9) sein, bei welchem der Hauptsitz der Verschimmelung sich im Nasenrachenraum befand und die Schimmelborke »nur einige Millimeter in die Choanalöffnungen hineinragte«. Der Durchmesser dieser annähernd kreisrunden Borke, welche sich an der Stelle der Tonsilla pharyngea in einer Dicke bis circa 5 mm etabliert hatte, betrug circa $2^1/_2$ cm. Grau-grüne, weisslich gefleckte Schimmelmassen bedeckten ohne Unterbrechung an der freien Oberfläche die vorn durch die Hinterkante des Vomer und seitlich durch die Tubenwülste begrenzte Scheibe, die sich leicht von ihrer Unterlage, der dunkelgeröteten, stellenweise flachgrubigen Vertiefungen und an einzelnen Orten oberflächliche, narbige Trübungen zeigenden Schleimhaut des Rachendaches abheben liess. Die Haftfläche der moderig riechenden Scheibe beschreibt Siebenmann als mattglänzend, ziemlich glatt, gelblich, leicht blutig tingiert, etwas weich. Ein Durchschnitt durch die Borke liess einen geschichteten Bau derselben erkennen und zwar wechselten fünf schmale, graue, ziemlich parallel verlaufende Schichten, die Schimmelmassen darstellend, ab mit ebensoviel gelben Zwischenlagen, welch letztere aus Thallusfäden, Leukocyten, Epithel, Detritus, Fett, Cholestearinkrystallen etc. bestanden. Die oben erwähnten graugrünen Stellen im Überzuge der Borke zeigen Fruktifikationen des Aspergillus fumigatus und Aspergillus nidulans (Eidam), die weisslichen Stellen entsprechen Lichtheims Mucor corymbifer-Rasen in kräftiger Vegetation.

Unbedingt beistimmen müssen wir der Ansicht Siebenmanns, der sich ja sehr intensiv mit der Aufklärung der Lebensbedingungen der Fadenspitze beschäftigt hat (10), dass die Pilze schon während des Lebens sich vermehrt und nicht erst nach dem Tode sich angesiedelt

haben, denn in den 36 Stunden zwischen Eintritt des Todes und der Sektion »könnte sich höchstens ein einfaches dünnes Pilz-Häutchen mit den ersten Anfängen von Fruchtträgern gebildet haben«, nicht aber eine Scheibe von 0,5 cm Dicke und $2^1/_2$ cm Durchmesser.

Eine andere Frage ist jedoch die, ob Siebenmann mit seiner Ansicht, dass Aspergillus auf Eiter nicht gedeiht (11), im Rechte ist. Wenn auch durch die Befunde von Aspergillus in eiternden menschlichen Kieferhöhlen, wie sie Zarniko (12) 1891 publizieren und John N. Mackenzie (13) 1893 erheben konnten, nicht strikte bewiesen ist, dass der Aspergillus auf dem dort vorhanden gewesenen Eiter gewachsen sei, so ist doch bei der Grösse der entleerten Schimmelmassen, welche einen grossen Teil der Kieferhöhlenschleimhaut bedeckt haben müssen, eine andere Erklärung, so etwa, dass beide Prozesse die eitrige Entzündung und die Mykose der Antrumschleimhaut nebeneinander bestanden hätten auf verschiedenen Stellen der Mukosa, meines Erachtens gezwungen und nicht überzeugend.

Zarniko (l. c.) fand den Aspergillus fumigatus bei Gelegenheit der Ausspülung einer eiternden Kieferhöhle vom mittleren Nasengange aus. Die Spülflüssigkeit enthielt neben fötidem (die Person hatte Residuen alter Lues), schleimig-eitrigem Sekrete, eine Anzahl dunkelbraungrau gefärbter, teils bröckliger, teils weicher, bis erbsengrosser Stücke. Das Gesamtvolumen dieser entleerten Aspergillusmassen — denn um solche handelte es sich — schätzt Zarniko auf die Grösse einer Haselnuss. Das Mikroskop zeigte deutlich ein Geflecht von Fäden, daneben mit Fruchtträgern und Fruchtköpfchen eines Aspergillus, den Zarniko infolge Gleichheit von Form und Maßen mit Fumigatus Fresenius für diesen und wohl mit Recht hält.

Zwar konnte Zarniko sich nicht wie Siebenmann durch den Augenschein überzeugen, dass der Pilzrasen nicht fest an seiner Unterlage haftete, er schloss es aber daraus, dass er durch den nicht hohen Druck der Spülflüssigkeit so leicht aus der Kieferhöhle hinausbefördert wurde.

Als prädisponierendes Moment für die Ansiedelung von Aspergillus fumigatus vermutet Zarniko einen vorausgegangenen vielleicht serösen Katarrh, wie auch Schubert für seinen Fall der Frau K. eine ungefähr gleiche Ansicht geäussert: »Bei Frau K. darf man annehmen, dass primär eingedicktes, der Schleimhaut anhaftendes Nasensekret von einer nicht näher bekannten, dem Gedeihen des Fumigatus förderlichen Beschaffenheit vorhanden war.« Auch Virchow (l. c.) fand die aller-

dings streng genommene nicht hierher gehörige »Puccinia« in dem »sehr zähen, grünlichen Nasenschleime einer Frau, die an chronischem Katarrh (Stockschnupfen) litt.«

Die Zähigkeit des Sekretes und sein festes Ankleben an der Schleimhaut halten also diese beiden Autoren für prädisponierende Momente; wenn Zarniko in gewissem Gegensatze zu diesen Ansichten eigentümlicher Weise gerade einen vorangegangenen serösen Katarrh anzunehmen geneigt ist, der zur Ansiedelung des Aspergillus geführt haben soll, so kann ich meine Bedenken gegen diese Ansicht nicht unterdrücken: Gerade die so stark vermehrte wässerige Absonderung, die wir beim »serösen Katarrh« antreffen, die viel lebhaftere schleimbildende Tätigkeit der Epithelien mit ihrer vermehrten Losstossung [Birch-Hirschfeld (14)] wirkt einer Ansiedelung von Aspergillussporen ganz energisch entgegen und macht sie zur Unmöglichkeit. Meines Erachtens liegt doch die Annahme näher, dass mit dem Luftstrome, der ja nach Paulsen (15) vom Eingange der Nase wenigstens in seiner Hauptmasse, bekanntlich steil in die Höhe streicht und die Gegend der mittleren Muschel trifft, zugleich Aspergillussporen eingedrungen sind, welche auf den im mittleren Nasengange befindlichen, durch den vorbeistreichenden Luftstrom unter Fortführung der wässerigen Bestandteile eingedicktem vielleicht aus der Kieferhöhle hierher entleerten Sekrete sich ansiedelten und unter Vermehrung in die Kieferhöhle gelangten, in der sie dann schliesslich zu einem haselnussgrossen Klumpen anwuchsen.

Wenn in diesem Falle von Zarniko (l. c.) es nicht klar ersichtlich, obgleich es sehr wahrscheinlich ist, dass auf der Kieferhöhlenschleimhaut selbst Membranen gebildet sind, so zeigt diese Membranbildung in der Kieferhöhle der nächste, von Mackenzie (l. c.) publizierte Fall sehr deutlich. Es hat ja Zuckerkandl (16) die Ansicht ausgesprochen, dass die Mukosa des Antrum wegen ihrer Zartheit zu einer plastischen Exsudatbildung unfähig sei, welcher Vermutung durch das Auffinden der diphtheritischen Entzündung der Kieferhöhlenschleimhaut durch Weichselbaum (17) und E. Fränkels (18) und Dmochowsky (19) der Boden entzogen wurde. Auch John N. Mackenzie (l. c.) fand Membranen in der Kieferhöhle einer 35 jährigen Dame und verwertet diesen Befund gegen Zuckerkandl's Ansicht. Der betreffenden Patientin, welche im Januar 1889 und Februar 1891 äusserst lebhafte Attacken eines Kieferhöhlenempyems der rechten Seite durchgemacht hatte, wurde 1893 nach Ausziehen des II. Molaris von der Alveole aus die Kieferhöhle eröffnet und durch Ausspülen grosse Mengen Eiters entfernt. Die Kieferhöhlenausspülungen wurden von der betreffenden

Dame selbst fortgesetzt. Ungefähr 2 Monate nach der Operation bemerkte dieselbe, dass durch das Loch, welches von der Kieferhöhle in den Mund führte, Fetzen einer Pseudomembran entleert wurden in zwei bis 8—10 tägigen Zwischenräumen. Diese Pseudomembranen bestanden aus 3 Schichten, die der Antrumschleimhaut am nächsten gelegen, ungefähr ein Drittel der Gesamtdicke einnehmende, setzte sich aus einem Lager polynukleärer Leukocyten, verschieden dick an verschiedenen Orten und weniger epithelialen Zellen zusammen, welche Zeichen der Degeneration zeigten.

Die mittlere Schichte bestand zum grössten Teile aus den Mycelien eines Pilzes; die äusserste Schicht war zusammengesetzt aus den Verzweigungen, die aus dem Mycel hervorragten und an ihren Enden die Fruchtträger trugen. Der Pilz wurde als Aspergillus fumigatus erkannt.

Auch für diesen Fall, wie für die schon beschriebenen, gilt, dass der Schimmelpilz nicht auf einer intakten Schleimhaut sich ansiedelte, sondern auf einer krankhaft veränderten; es war ja schon seit Jahren das Antrum der Sitz einer Eiterung. Ob wir dem Verfasser in seiner Ansicht beipflichten, dass die Ansiedelung des Schimmelpilzes in der Highmorshöhle vom Munde aus durch die infolge der Operation geschaffene abnorme Verbindung vor sich gegangen sei oder ob wir annehmen, was mir wahrscheinlicher erscheint, dass die Pilzsporen mit dem Atmungsstrome eingedrungen und auf dem infolge der Ausspülung der Kieferhöhle in dem mittleren Nasengange deponierten, der Austrocknung ausgesetzten Kieferhöhlensekrete einen passenden Nährboden gefunden und von hier aus durch die natürliche Eingangspforte sich in das Antrum ausgedehnt haben, ist ohne wesentliche Bedeutung. Wichtig ist nur, dass auch in diesem Fall von Mackenzie es sich nicht um eine primäre, sondern sekundäre Mykose gehandelt hat.

Über eine sekundäre Schimmelansiedelung auf nekrotischer Schleimhaut des Septum narium, nämlich auf einem Schorfe nach einer 14 Tage vorher vorgenommenen Chromsäureätzung, bei einem 68 Jahre alten Diabetiker hat Dunn (20) berichtet. Die $^1/_4$ m Durchmesser grossen Ätzschorfe auf dem nach hinten gelegenen Teile des Septum waren mit bräunlich-gelblicher Substanz bedeckt, ähnlich »dem Schimmel, wie man ihn auf dem Fruchtgelée findet.« Die naheliegende Annahme, dass es sich bei der Ähnlichkeit mit dem Schimmelrasen auf Fruchtgelée um Fumigatus gehandelt habe, der ja am weitesten von den Aspergillen verbreitet erscheint und nach Schütz alle anderen zugleich mit ihm wachsenden Schimmelkulturen überwuchert, weist Dunn zurück und

meint, dass Aspergillus glaucus vorgelegen habe. Die angelegten Kulturen auf Agar und Mehlkleister sollen innerhalb weniger Tage die »charakteristische (?) schmutzig-grüne Farbe entwickelt haben.«

Auch in diesem Falle von Dunn scheint mir die Ausschaltung der Nasenatmung durch Zustopfen der Nasenlöcher mit Watte nach der Operation und damit bewirkte Stagnation der Luft in der Nasenhöhle in ätologischer Hinsicht weit mehr ins Gewicht zu fallen als vielleicht die Allgemeinerkrankung des Patienten an Diabetes. Es hat ja zwar Hannover (21) über den Befund von »Fadenpilzen mit zahlreichen Verzweigungen, Abteilungen und kernigem Inhalte in den Flocken in dem von einem lebenden Diabetiker abgesonderten Urine« eine äusserst interessante Mitteilung gemacht. Die Sektion ergab in diesem Falle. »Exulcerationen der Speiseröhre, die bedeckt waren von breiigen Massen, die auf der Oberfläche eine schmutzig-dunkelgrüne Färbung hatten und fast allein aus Pilzen bestanden; die darunter liegende Masse war grau-gelblich und enthielt zugleich Epithelzellen. Die Blase war gesund.«

Eindeutig ist jedoch dieser Befund Hannovers schon deshalb nicht, weil es sich bei den Fadenpilzen auch um andere Arten als Aspergillus gehandelt haben kann. — König (22) und nach ihm Kraske (23) haben bekanntlich hervorgehoben, dass die Gewebszellen bei Diabetikern viel weniger als bei Gesunden im Stande wären, eindringenden Infektionen Widerstand zu leisten. Ob wir zu diesen letzteren ohne weiteres den Aspergillus rechnen können und ob derselbe dann wirklich beim Diabetiker günstigere Lebensbedingungen findet als beim Gesunden oder ob nicht von grösserer Bedeutung wenigstens für Ansiedelung von Aspergillus in der Nase eine Stagnation der Luft daselbst ist, das sind vorläufig offene Fragen.

Weitere ausführliche Mitteilungen über Beobachtungen von Aspergillus in der Nase habe ich in der Literatur nicht angetroffen; ich will jedoch nicht versäumen zu erwähnen, dass Schmidt (24) in seinem weit verbreiteten Lehrbuche angibt, dass er »wiederholt« Aspergillus fumigatus und Penicillium glaucum im Cavum pharyngonasale und in der Nase bei Pharyngitis und Rhinitis sicca besonders auf trocknen Krusten in Form von Rasen mit Fruchtköpfchen gesehen habe und dass auch Herr Prof. Barth einen Fall von Aspergillus fumigatus in der Nase gesehen hat (Mündl. Mitteilung an Herrn Geheimrat Marchand).

Alle diese Beobachtungen und Mitteilungen über das Auftreten von Schimmel in der Nase beziehen sich nur auf Lebende oder nehmen

kein grösseres Interesse, wie der Siebenmann'sche (l. c.) Fall, wegen der geringen Ausdehnung des befallenen Bezirkes in Anspruch.

Durch die grosse Liebenswürdigkeit des Herrn Geheimrat Prof. Marchand bin ich nun in die Lage versetzt, einen Fall von totaler Verschimmelung beider Haupthöhlen der Nase bei Ozäna publizieren zu können. Gerade dieses Auftreten von Aspergillus fumigatus auf dem faulenden Sekrete der Ozäna, das ja Siebenmann noch 1889 für »ein ganz ungeeignetes Substrat für die Ansiedelung von Schimmelpilzen« erklärt hatte, ja für so ungeeignet hielt, dass Siebenmann den Satz von der Unmöglichkeit des »Einnistens des Aspergillus bei Ozäna der Nase« statuierte, macht unsere Beobachtung zu einer so sehr interessanten.

Das Sektionsprotokoll (Dr. Königer, 1902, Nr. 602) der 76jährigen Auguste Barth lautet, so weit es uns hier interessiert:

Kleine, nicht sehr kräftig gebaute Leiche einer alten Frau in schlechtem Ernährungszustande; Haut überall stark runzelig — Muskulatur sehr gering — Schädel gross, ziemlich breit.

Nach Herausnahme der Halsorgane zeigen sich im Nasenrachenraume mehrere grünlich gefärbte, bröckelige Klumpen von Erbsen- bis Bohnengrösse, die aus einer zähen schmierigen Masse bestehen, an deren Oberfläche man hie und da ein Gewirr von feinen Fäden mit einzelnen grünlich-schwärzlichen Köpfchen erkennen kann. Beim Einblick in die Choanen zeigt sich, dass dieselben mit ebensolchen grünlichen Massen ausgefüllt sind. Die Nase wird daher mit ihren Nebenhöhlen herausgesägt.

Das Bild, das sich darbietet, ist ganz auffallend: Beide Nasengänge sind sehr weit. Unmittelbar auf der Schleimhaut liegt eine mehrere mm dicke Schicht eines grünlich gefärbten, zähen, schmierigen Sekretes und durch das ganze übrige Lumen zieht sich ein netzförmiges Gerüst von dicken, grünen Krusten, deren Oberfläche in grosser Ausdehnung mit einem auserordentlich feinem Fadengewirre, wie mit einem Schleier bedeckt ist. Das Fadenwerk hat meist eine grau-weisse Farbe; diese Beschaffenheit zeigen die Choanen ganz ebenso wie der vordere Durchschnitt der Nasengänge, der ungefähr 1—$1^1/_2$ cm hinter der vorderen Nasenöffnung liegt. Unmittelbar davor hören aber diese Inhaltsmassen auf, sodass an der vorderen Öffnung nichts davon zu sehen ist. Die Nasenlöcher sind vorn nur noch etwas auffallend weit und die Schleimhaut epidermisiert.

Der Nasenrücken ist etwas sattelförmig eingesunken.

Der Naseninhalt besitzt einen sehr intensiven fadenschimmeligen Geruch.

In dem Fadengewirre finden sich mikroskopisch reichliche Fruchtträger von Aspergillus fumigatus und Massen von Schimmelsporen.

An dem herausgesägten Präparate (Nr. 210 [1902] der Sammlung) habe ich einige Maſse genommen, die ich hier mitteilen möchte; die hintere Choane misst rechts — die sämtlichen Zahlenangaben beziehen sich auf die rechte Nasenseite, welche ausgeräumt ist, während links noch die ganzen Krusten und Schimmelmassen sich in situ befinden — in der Höhe 19, in der Breite 17,5 mm. Die Entfernung des Nasendaches vom Nasenboden beträgt vorn am Präparate (Septum) 43,5 mm. Der Abstand des Septum von der lateralen Nasenwand wird in unteren Nasengange zu 17 mm, im mittleren zu 16 mm bestimmt. Die Breite der Rima olfactoria (Distanz zwischen mittlerer Muschel und Septum) messe ich c. 3 mm, die Dicke der mittleren Muschel an ihrem unteren Rande c. 2 mm, im Durchschnitt aber nur c. 1,25 mm und die Horizontale von lateraler Fläche der mittleren Muschel zur lateralen Nasenwand c. 11 mm. Von der hochgradigen Atrophie der unteren rechten Muschel bekommt man eine Vorstellung, wenn man erfährt, dass dieselbe von der lateralen Nasenwand in der horizontalen gemessen ganze 3 mm in das Lumen der Nasenhöhle vorspringt und dass ihre ganze Breite auch nur 3 mm beträgt; vom untersten Punkte der unteren Muschel bis zum Ansatze der konvexen Fläche an die laterale Nasenwand finde ich eine Entfernung von 4,5 mm. Die Kieferhöhle stellt einen engen, senkrechten Spalt dar, dessen Ausdehnung in der vertikalen 20 mm und in der horizontalen 3,5 mm beträgt.

Die Sektion zeigte demnach eine »Ozäna«, bei der kein Teil der Trias: Foetor, Krustenbildung und Atrophie fehlte, und eine gleichzeitig bestehende Mykosis aspergillina narium.

Es drängt sich nun die Frage auf; Was war in der Nase das Primäre, die Atrophie oder die Ansiedelung des Aspergillus? Und ferner die Unterfrage: Ist die Muschelatrophie eine anatomische Besonderheit oder handelt es sich um einen Knochenschwund im Alter oder ist die Atrophie durch Krankheit entstanden? Solche Bilder der Altersatrophie sind aber nicht bekannt und auch die »angeborene Kleinheit der Muscheln« ist, wenn sie überhaupt vorkommt, doch ausserordentlich selten.

In präziser Weise wird dagegen im Sektionsprotokoll (Dr. Königer) angegeben, dass der Schädel breit, der Nasenrücken leicht eingesunken und die Nasenlöcher auffallend weit waren. Siebenmann (25) hat

aber fast bei allen seinen Ozänakranken Chamaeprosopie gefunden und ist ja der Meinung, dass die mit der Breite des Schädels in der Regel vergesellschaftete Platyrrhinie im Verein mit Epithelmetaplasie für das Auftreten der Ozäna ein begünstigendes Moment bilde. Bei diesem anatomischen Befunde ist es wohl das wahrscheinlichste, dass die Atrophie in unserem Falle durch jenen so sehr verbreiteten Krankheitsprozess, eben die Ozäna, herbeigeführt ist.

Es hat zwar Rénon [cit. nach Saxer (26)] gerade dem Aspergillus ein spezifisches, sehr ausgebildetes Vermögen zuerkannt, in den Geweben reaktive Entzündungen auszulösen, deren Abschluss die Bildung fibrösen, sklerotischen Gewebes unter Reduktion des befallenen Gewebes sei. Für die Nasenschleimhaut steht aber der Beweis noch aus, da wenigstens in der Literatur keine solche Aspergillusmykose im Rénon'schen Sinne beschrieben ist.

Wir haben aber gesehen, dass die Autoren über Schimmelerkrankungen der Nase fast sämtlich eine Eintrocknung des Nasensekretes oder einen trockenen Katarrh für ein prädisponierendes Moment für Ansiedelung von Aspergillus in der Nase hatten. Ja, Moritz Schmidt, der, wie mir scheint, die meisten Schimmelmykosen der Nase beobachtet hat, hat den Aspergillus immer nur auf »trockenen Krusten« (Lehrbuch, S. 211, II. Aufl.) angetroffen.

Aus allem diesem dürfte es sich zwangslos ergeben, dass auch in unserem Falle der Aspergillus fumigatus sich auf den trockenen Sekretborken der Ozäna »eingenistet« hat. Die enorme Ausdehnung der Verschimmelung erklärt sich daraus, dass die Frau bei ihrem Marasmus und ihrer Kraftlosigkeit zu schwach war die zäh-haftenden mit Aspergillus bedeckten Sekretborken auszuschnaufen; diese blieben vielmehr in der Nase zurück und hatte der Schimmel ungestört Gelegenheit, allmählich das ganze Naseninnere, ohne die Nebenhöhlen zu bedecken. Bei der bekannten Lebhaftigkeit der Borkenproduktion in einer Ozänanase wurden diese mit Aspergillus bestandenen oberflächlichen Krusten durch das Nachschieben von Seiten der auf der Schleimhaut neu produzierten Sekretmassen immermehr in das Lumen der Nase gedrängt und einander genähert bis zur schliesslichen Berührung: Die hierdurch eintretende Stagnation der Luft war aber wieder ein begünstigender Moment für ungestörtes Wachstum des Schimmels und musste jener eben erwähnte, von allen Seiten der Nasenschleimhaut aus der Tiefe nach der freien Oberfläche wirkende Sekret- und Krustendruck schliesslich eine vollständige Verlegung des Nasenlumens bewirken und jenes

von Herrn Dr. Königer beschriebene überraschende Bild hervorbringen. Dass der Vorgang tatsächlich sich in dieser Weise abgespielt hat, beweist ein Blick auf die hintere Choane; die eine zusammenhängende Kruste, welche diese ausfüllt, zeigt eine starke, jabotähnliche, vielfache Fältelung und Knickung bis zur gegenseitigen Berührung der Falten, die noch deutliche Reste der ehemaligen üppigen Pilzvegetation zeigen.

Bevor ich über den von mir erhobenen mikroskopischen Befund berichte, muss ich vorausschicken, dass Herr Dr. Königer sofort nach der Sektion einwandsfrei durch Kulturen auf Agar festgestellt hat, dass der massenhafte Schimmelrasen in der Nase der Frau B. durch Aspergillus fumigatus bedingt war; desgleichen hatte derselbe auch Bakterienfärbungen, bei denen er den Diplococcus pneumoniae besonders zahlreich antraf, lange vorher ausgeführt, ehe mir durch die Liebenswürdigkeit des Herrn Geheimrat Prof. Dr. Marchand die Bearbeitung des Falles übertragen und mir Material aus verschiedenen Teilen der Ozänanase zur mikroskopischen Untersuchung übertragen wurde.

Es waren Stückchen der Nasenborken, Teile der Nasenscheidenwand, der lateralen Nasenwand, der unteren und mittleren Nasenmuscheln des Nasenbodens und Schleimhaut der Kieferhöhle, Siebbeinzellen, vorderen und hinteren und der Keilbeinhöhle. Die Stirnhöhlen zeigten, ebensowenig wie übrigens die anderen Nebenhöhlen der Nase irgend welchen pathologischen Befund, keine Pilzentwickelung, keine Membranen, keinen Schleim und keinen Eiter.

Die Borken zeigten nur an der freien Oberfläche durchweg Mycelien, Fruchtträger und Köpfchen des Aspergillus fumigatus; fast regelmässig waren zahlreiche Schichtungen der Krusten und an dem einen Rande häufig Plattenepithelien, deren Kerne sich schlecht färbten und deren Zellen überhaupt deutliche Degeneration zeigten, nachzuweisen. Diese Epithelien waren lamellär geschichtet, zeigten aber keine deutliche Verhornung. Mit dieser Fläche hatten die Krusten offenbar der Nasenschleimhaut aufgesessen und war es dadurch erklärlich, dass wir in den untersuchten Auflagerungen den Schimmel vermissten, da sie nicht bis an die freie Oberfläche der vielschichtigen Krustenmassen, welche die Nase ausfüllten, gereicht hatten. Es scheint mir auch dieser Mangel aller Pilzelemente in den tieferen Krustenschichten dafür zu sprechen, dass die Borkenbildung früher da war als die Schimmelansiedelung. In den Krusten finden sich nun lebhaft durch Hämatoxylin blaugefärbte Kokken- und Bakterienhaufen in grosser Menge neben der

schon oben erwähnten auch makroskopisch sichtbaren deutlichen Schichtung. Diese Schichten enthalten neben den Detritusmassen gelegentlich auch bei dem Aussägen der Nasenhöhle in diese hineingelangte und in Müller-Formol mit fixierte Knochenpartikelchen. Die Kokkenhaufen wurden durch die Weigert'sche Bakterienfärbung zusammengesetzt erkannt aus Diplococcus pneumoniae, Staphylokokken, Streptokokken.

Von besonderem Interesse ist der Befund, der an den Gefässen der unteren Muschel erhoben wurde und der übrigens in fast gleicher Weise sich auch an den Präparaten des Nasenbodens (hintere Partie) nachweisen liess. Wir finden hier, wie es auch Krause beschreibt, die Innenhaut der Arterien ungemein verdickt und das Gefässlumen verengt. Herr Geheimrat Marchand stellte die an diesen Gefässen beobachteten Veränderungen in Parallele mit der chronischen Endarteriitis, welche bei der physiologischen Involution des Uterus mit dem Sistieren des Geschlechtslebens an den »korkzieherartigen« Arterien dortselbst sich zeigt.

Das Septum zeigt in seinem obersten Teile wohlerhaltenes deutliches Flimmerhärchen tragendes Zylinderepithel; die Schleimhaut ist zellarm mit faserigem Bindegewebe. In den unteren Partieen der Scheidenwand findet sich fast durchweg Plattenepithel, stellenweise sog. Übergangsepithel. Der Knochen des Septum ist stark reduziert zu einem ganz dünnen schmalen Streifchen und zeigt derselbe vielfach als Ausdruck der Resorption die bekannten Howship'schen Lakunen mit Osteoklasten.

Die mittlere Muschel zeigt auf der konkaven Seite neben stellenweise sehr reichlicher Infiltration in die Submukosa einen Substanzdefekt mit abgestorbenem Gewebe an der Oberfläche und Bakterienhaufen, der Defekt ist zum Teil bedeckt durch ein dickes fibrinöses zelliges Exsudat. Abgesehen von diesem Defekte zeigt die mittlere Muschel überall Epithel und zwar Übergangs- und Plattenepithel, dessen obere Schichten lamellär geordnet sind und verhornt aussehen. Die Mukosa ist hier in vielleicht noch höherem Maſse als am Septum in faseriges Bindegewebe umgewandelt. Die Drüsen sind sehr spärlich vorhanden, doch lässt sich erkennen, dass sie intra vitam funktioniert haben.

Der mikroskopische Befund an der unteren Muschel entspricht, abgesehen von irgend einem Epitheldefekte, dem der mittleren Muschel.

Am Nasenboden, der fast überall von mächtigen Plattenepithellagen bedeckt ist, ist in der hintersten (Choanal-) Partie in ganz geringer Aus-

dehnung noch wohl charakterisiertes Zylinderepithel, an dem jedoch Flimmern nicht deutlich zu sehen sind.

Der von uns erhobene mikroskopische Befund der Haupthöhle der Nase lässt sich also in Kürze in folgender Weise charakterisieren:

Epithel in grosser Ausdehnung in Platten- und stellenweise Übergangsepithel umgewandelt, fehlend an der konkaven Seite der mittleren Muschel (Substanzdefekt), Flimmerepithel nur am obersten Teile des Septum und hinterstem unteren Teile der Choanen, Bindegewebe erinnert mit seiner derben Faserung an Narbengewebe, Drüsenlager äusserst reduziert, ebenso die knöcherne Grundlage, Gefässe zeigen Endarteriitis obliterans.

Über die Beschaffenheit der Nebenhöhlen ist schon oben gesprochen; ich habe nur noch nachzutragen, dass trotz der reichlich vorhandenen Becherzellen, dieselben stehen häufig dicht gedrängt eine Zelle neben der anderen, keine intraepithelialen Drüsen und Knospen sich finden. Die Schleimhaut ist auch in den Nebenhöhlen zellarm und zeigt viel faseriges Bindegewebe. Es fehlen in sämtlichen Nebenhöhlen mit ihren Zylinderepithelien — nur die Kieferhöhle zeigt stellenweise Übergangsepithel und Plattenepithel — vollständig ozänöse Prozesse.

Es soll jedoch hiermit nicht gesagt sein, dass nicht möglicherweise in den Nebenhöhlen früher eine Eiterung vorhanden gewesen sei, die ausgeheilt wäre vielleicht durch Erweiterung des Ausführungsganges nach der Nase hin und damit geschaffener günstiger Abflussbedingungen: jetzt ist jedenfalls nichts mehr von einer »Herdeiterung« im Sinne Grünwalds zu entdecken, denn der ganz kleine Substanzdefekt an der Konkavität der mittleren Muschel kann bei seiner ganz geringen minimalen Ausdehnung als ein solcher »Sekretionsherd« unmöglich angesprochen werden.

Zur Prüfung der Pathogenität des aus dem Schimmelrasen der Nase kultivierten Stammes von Aspergillus fumigatus wurden am 8. Februar 1904 einem mittelgrossen weiblichen Kaninchen etwa 3 ccm einer ziemlich dichten Aufschwemmung von Sporen obiger Kultur in 0,6 % Kochsalzlösung, der einige gröbere Bröckel des Schimmelrasens von einer Brotkultur beigemischt waren, in die Vena jugul. dextra eingespritzt. (Privat-Dozent Dr. Risel.)

Nachdem am 12. Februar 1904 der Tod des Tieres eingetreten war, also 4 Tage nach dem Eingriffe, ergab die Sektion (Privat-Dozent Dr. Risel) am 13. Februar früh Folgendes:

Beide Lungen sehr blutreich, in ihnen verstreut zahlreiche, eben sichtbare, punktförmige, weissliche Herdchen, in der rechten ein etwas

grösserer, reichlich stecknadelkopfgrosser, gelblicher Herd mit stark gerötetem Saum. In der Leber eine ganz kolossale Menge von kleinen konfluierenden, gelbweisslichen abscessähnlichen Herden. In beiden Nieren zahlreiche, gelbweissliche punkt- und streifenförmige kleine Herdchen in Mark und Rinde.

Bei der mikroskopischen Untersuchung (Färbung der Schnitte nach van Gieson, Methylenblau, und mit der Weigert'schen Bakterienfärbung, Kernfärbung Lithionkarmin) zeigten die kleinen Knötchen in der Lunge eine grosse Ähnlichkeit mit echten Tuberkeln. Sie umfassten meist mehrere Alveolen, deren Wandungen an den meisten kaum mehr erkenntlich waren. Zum grössten Teil bestanden die Herdchen aus dicht gedrängten, vielfach in Zerfall begriffenen Leukocyten; dazwischen lagen hier und da grössere, hellere Zellen mit grossen Kernen und fast stets eine oder mehrere grosse vielkernige Riesenzellen, die in ihrem Aussehen durchaus übereinstimmten mit dem der Langhans'schen Riesenzellen in wirklichen Tuberkeln. Inmitten der Herdchen entweder frei zwischen den Kerntrümmern der zerfallenen Leukocyten, sehr häufig aber ganz zweifellos von einer Riesenzelle eingeschlossen, fanden sich fast in jedem Knötchen die zuerst von Lichtheim, später von Saxer und anderen ausführlich beschriebenen aktinomycesähnlichen Schimmelvegetationen. (Vgl. Saxer l. c.) Das etwas grössere abscessähnliche Herdchen zeigte sich aus mehreren zusammenfliessenden kleineren Knötchen zusammengesetzt, die ebenfalls sehr zahlreich die aktinomycesähnlichen Wachstumsformen der Schimmelsporen aufwiesen; grössere Schimmelfäden fanden sich weder hier, noch sonst in den Lungenherden. In einem grösseren Ast der Pulmonalarterie fand sich ein eitrig zerfallender Thrombus, der noch einige erhaltene Köpfchen von Aspergillus fumigatus einschloss.

Etwas anders verhielten sich die Knötchen in der Leber, die von solchen ganz ausserordentlich dicht durchsetzt war. Meist im Pfortaderbindegewebe fanden sich hier wirklichen Tuberkeln z. T. ebenfalls sehr ähnliche Herdchen. Das Lumen der Art. hepatica und der Lebercapillaren, hier und da auch das Lumen der Centralvene, war vielfach von eitrig zerfallenen Thrombusmassen erfüllt. In allen diesen Herden war sehr reichlich Schimmel und zwar in Form kürzer oder länger verzweigter Mycelfäden, die von den Gefässen aus, ohne durch deren Wand den geringsten Widerstand zu erfahren, mehr oder weniger weit in das Leberparenchym hinein vordrangen.

In den Nieren, häufig im deutlichen Anschlusse an die Glomeruli, fanden sich viele von der Rinde zum Mark streifenförmig sich erstreckende Herde, gebildet von ausserordentlich dichten zerfallenen Leukocytenmassen. Reichliche Schimmelwucherung war auch hier nachzuweisen in Form bereits ziemlich lang ausgewachsener und verzweigter Mycelfäden. Auch im Mark waren ähnliche Herdchen im Anschlusse an verschlossene kleine Gefässchen anzutreffen.

Kurz zusammengefasst, haben wir also das Bild einer typischen

Pseudotuberculosis aspergillina vor uns, bedingt durch das Auskeimen der in die Bluthahn eingebrachten Schimmelsporen, der das Tier nach Verlauf von 4×24 Stunden erlegen ist.

Durch den positiven Ausfall dieses Tierversuches war die Pathogenität des kultivierten Stammes von Aspergillus fumigatus erwiesen und erübrigten sich weitere Experimente.

Am Schlusse meiner Arbeit ist es mir ein Bedürfnis, nochmals Herrn Geheimrat Prof. Dr. Marchand für die vielfache Unterstützung und Förderung bei dieser Arbeit meinen aufrichtigen Dank auszusprechen. Herrn Privat-Dozent Dr. Risel auch an dieser Stelle für sein lebhaftes Interesse, insonderheit auch die tätige Beihilfe bei Durchsicht der Schnitte und Deutung der Befunde meinen ergebensten Dank.

Literatur-Verzeichnis.

1. Wiener med. Wochenschrift, 1890. S. 223 (Weichselbaum).
2. Weichselbaum, Fortschritte der Medizin, 1887.
3. Virchow, Virchows Archiv. Bd. IX., S. 557. 1856.
4. Schütz, Mitteilungen aus dem kais. Gesundheitsamte, Bd. II. 1884. S. 208.
5. Fränkel, Deutsche med. Wochenschr. 1885, S. 546.
6. Cit. nach Schmidt, Die Krankheit der ob. Luftwege, II. Aufl., S. 61.
7. Schubert, Zur Kasuistik der Schimmelmykosen, D. Archiv f. kl. Med. Bd. 36.
8. Schubert, Fadenpilze in der Nase. Berl. kl. Wochenschr. 1889. Nr. 39.
9. Siebenmann, Ein zweiter Fall von Schimmelmykose des Rachendaches, Monatsschr. f. Ohrenh., 1889, Nr. 4.
10. Siebenmann, Aspergillus flavus, niger, fumigatus und ihre Beziehung z. Ohrmykose, Wiesbaden 1883, u. Derselbe, Schimmelmykosen des menschl. Ohres, Wiesbaden 1889.
11. l. c. S. 18.
12. Zarniko, D. med. Wochenschr. 1891, Nr. 44, S. 1222.
13. Mackenzie, N-Y. medical Journal 1894. S. 238.
14. Birch-Hirschfelds Lehrbuch, IV. Aufl., 1. Teil, S. 89.
15. Paulsen, Wiener Sitzungsberichte, Bd. 85, 3.
16. Zuckerkandl, Norm. u. path. Anat. d. Nasenhöhle, Bd. 1, 2. Aufl. 1893.
17. Weichselbaum, Die phlegmonöse Entzünd. d. Nebenhöhlen d. Nase. Wiener med. Jahrb. 1881.
18. E. Fränkel, Virch. Arch. 1896. Bd. 43.
19. Dmochowsky, Arch. f. Laryng., Bd. III., 1895.
20. Dunn (übers. v. Schröder), Monatsschr. f. Ohrenh. 1896.
21. Hannover, Müllers Archiv, Jahrg. 1842, S. 281 u. 282.
22. König, Zentralblatt f. Chir. 1880.
23. Kraske, D med. Wochenschr., 1881, Nr. 35.
24 Schmidt, Lehrbuch, II. Aufl., S. 542 u. 211.
25. Siebenmann, Münch. med. Wochenschr., 1897, Nr. 36 u. 1895, Nr. 44.
26. Saxer, Pneumonomyk. aspergill. Jena, 1900.
27. Krause, Virch. Arch., Bd. 85, S. 328.

Fachnachrichten.

Die 76. Versammlung Deutscher Naturforscher und Ärzte wird vom 18. bis 24. September 1904 in Breslau stattfinden.

Die Anmeldungen von Vorträgen und Demonstrationen in der Abteilung für Ohrenheilkunde sollen wenn möglich bis zum 15. Mai an Herrn Prof. Hinsberg, Breslau XVI, Tiergartenstr. 55, in der Abteilung für Hals- und Nasenkrankheiten an Herrn Dr. Osk. Brieger, Breslau I, Allerheiligen-Hospital, gerichtet werden.

Die Jahresversammlung der Société belge d'Otologie, de Laryngologie et de Rhinologie findet am 11. und 12. Juni 1904 im Hospital Saint-Pierre statt.

Verlag von J. F. BERGMANN in Wiesbaden.

DIE OHRENHEILKUNDE DER GEGENWART
UND IHRE GRENZGEBIETE.

IN EINZEL-DARSTELLUNGEN HERAUSGEGEBEN VON

DR. OTTO KÖRNER,

ord. Professor der Medicin, Director der Universitätsklinik und Poliklinik für Ohren- u. Kehlkopfkranke in Rostock.

Bis jetzt erschienene Bände:

Erster Band.

Die

eitrigen Erkrankungen des Schläfenbeins.

Von

Dr. Otto Körner,

ord. Professor der Medicin, Director der Universitätsklinik und Poliklinik für Ohren- u. Kehlkopfkranke in Rostock.

Preis M. 7.—

Zweiter Band.

Die

Berufskrankheiten des Ohres

und der

oberen Luftwege.

Von

Dr. med. Friedrich Röpke

in Solingen.

Preis M. 5.—

Dritter Band.

Die

otitischen Erkrankungen

des

Hirns, der Hirnhäute und der Blutleiter.

Von

Dr. Otto Körner,

ord. Professor der Medicin, Director der Universitätsklinik und Poliklinik für Ohren- u. Kehlkopfkranke in Rostock.

Mit einem Vorwort

von

Ernst von Bergmann.

Dritte, vollständig umgearbeitete und vermehrte Auflage.

Mit 5 Tafeln und 1 Abbildung im Texte.

Preis M. 7.—

Druck von Carl Ritter in Wiesbaden.

ZEITSCHRIFT

FÜR

OHRENHEILKUNDE

MIT BESONDERER BERÜCKSICHTIGUNG

DER

RHINOLOGIE UND DER ÜBRIGEN GRENZGEBIETE

IN DEUTSCHER UND ENGLISCHER SPRACHE

HERAUSGEGEBEN VON

Prof. Dr. H. KNAPP in New York
Prof. Dr. O. KÖRNER in Rostock
Prof. Dr. ARTHUR HARTMANN in Berlin
Prof. Dr. U. PRITCHARD in London.

BOSTON MEDICAL
MAR 21 1904
LIBRARY.

XLVI. BAND. ERSTES ~~UND~~ ZWEITES HEFT.

Ausgegeben im Februar 1904.

Mit 5 Tafeln und 8 Abbildungen im Texte.

WIESBADEN.
VERLAG VON J. F. BERGMANN.
1904.

Die Zeitschrift erscheint in Bänden (von 4 Heften) à 16 Mark.

Der letzte Band enthielt Originalarbeiten von:

Prof. Dr. F. Bezold in München,
Dr. Boenninghaus in Breslau,
Privatdoc. Dr. Gustav Brühl in Berlin,
Dr. Eitelberg in Wien,
Dr. R. Freytag in Magdeburg,
Prof. Dr. Gerber in Königsberg,
Dr. Hammerschlag in Wien,
Dr. Hölscher in Ulm,
Prof. Dr. O. Körner in Rostock,
Dr. E. Nawratzki in Berlin,
Dr. Quix in Utrecht,
Dr. P. Rudloff in Wiesbaden,
Dr. T. Sarai in Rostock,
Dr. Sokolowsky in Königsburg,
Dr. Streit in Königsberg,
Dr. Suckstorff in Rostock,
Prof. Dr. Takabatake in Nagasaki,
Dr. Voss in Riga,
Dr. O. Zarniko in Hamburg,
Dr. Zimmermann in Dresden,
Dr. A. von Zur-Mühlen in Riga.

Mitarbeiter der Berichte waren:

Dr. Boenninghaus in Breslau,
Oberstabsarzt Dr. Brandt in Strassburg,
Privatdoc. Dr. Gustav Brühl in Berlin,
Dr. Arthur Cheatle in London,
Dr. Clemens in New York,
Prof. Dr. A. Denker in Erlangen,
Privatdoc. Dr. Dreyfuss in Strassburg,
Privatdocent Dr. Eschweiler in Bonn,
Dr. Walter Hänel in Dresden,
Prof. Dr. Arthur Hartmann in Berlin,
Dr. Hauptmann in Cassel,
Prof. Dr. Hinsberg in Breslau,
Dr. Kenefick in New York,
Prof. Dr. Hermann Knapp in New York,
Dr. Arnold Knapp in New York,
Prof. Dr. Körner in Rostock,
Dr. Leichtentritt in Berlin,
Dr. Jörgen Möller in Kopenhagen,
Hofrat Dr. Müller in Stuttgart,
Dr. Noltenius in Bremen,
Privatdoc. Dr. Oppikofer in Basel,
Docent Dr. Piffl in Prag,
Dr. Rau in Stuttgart,
Dr. E. Rimini in Triest,
Dr. Röpke in Solingen,
Dr. Sacher in Petersburg,
Privatdoc. Dr. Schäfer in Berlin,
Dr. A. Scheibe in München,
Dr. Toeplitz in New York,
Privatdocent Dr. Wanner in München,
Dr. Zarniko in Hamburg,
Dr. G. Zimmermann in Dresden.

Die geehrten Herren Collegen werden gebeten, Originalbeiträge für die Zeitschrift an Professor Dr. **Körner** in Rostock, ferner — für die Berichte — Separatabdrücke, Jahresberichte, Brochüren, überhaupt alle einschlägigen Publikationen an Professor Dr. **Arthur Hartmann**, Berlin NW., Roonstrasse 8, einsenden zu wollen.

Die rasche Publikation der betr. wissenschaftlichen Arbeiten ist durch das regelmässige Erscheinen der Zeitschrift den Herren Mitarbeitern gesichert.

Die Redaction.

Paris 1900 Silberne Medaille

Meine Spezial-Instrumente
für
Hals-, Nasen- und Ohroperationen

Preisgekrönt in Chicago 1893

werden in eigener Werkstätte gemacht und sind nicht aus sogenannter Massen-Herstellung hervorgegangen. Sie zeichnen sich aus durch allerbestes solidestes Material, durch exakteste Arbeit, haltbare Vernickelung und durch praktische Konstruktionen, d. h. übergebene Ideen erfahren eine fachmännische Bearbeitung.
Vor dem Verkauf wird jedes Stück auf das Sorgfältigste geprüft.

Rudolf Détert
Fabrik chirurg. Instrumente. Berlin NW., Karlstr. 9c

Katalog und Nachtrag zur Verfügung

Gegründet 1871

Ich kaufe stets u. zu guten Preisen
Serien u. Jahrgänge dieser Zeitschrift
Oskar Rothacker, Buchhandlung f. Medicin, Berlin, Friedrichstr. 105b

Verlag von J. F. BERGMANN in Wiesbaden.

Die

Berufskrankheiten des Ohres

und der

oberen Luftwege.

Von

Dr. med. Friedrich Röpke

in Solingen.

Preis Mk. 5.—

Es kann natürlich nicht die Aufgabe einer kurzen Besprechung sein, aus den inhaltsvollen Darlegungen des Autors Einzelheiten herauszugreifen, es sei aber darauf hingewiesen, dass es keinen Industriezweig giebt, der nicht berücksichtigt wäre, und dass auch die Berufskrankheiten des Ohres und der oberen Luftwege bei landwirthschaftlichen Arbeitern, Soldaten, Bediensteten des öffentlichen Verkehrwesens, Sportsleuten und bei den Angehörigen verschiedener anderer Berufe Erwähnung fanden. Der Stoff ist in klarer Weise, ohne Umschweife und überflüssige Worte, erschöpfend behandelt. Die Ausstattung des Buches ist gut. — Das Studium der vortrefflichen Monographie sei allen Aerzten, nicht blos den Fachgenossen und Hygienikern, dringend empfohlen.

Monatsschrift für Ohrenheilkunde.

INHALT.

Originalarbeiten.

Seite

I. Die toxische Neuritis acustica und die Beteiligung der zugehörigen Ganglien. Von Dr. Wittmaack in Heidelberg, ehem. Assistent der Poliklinik. Mit 12 Figuren auf den Tafeln I/V. [Aus der Universitäts-Poliklinik für Ohren-, Nasen- und Kehlkopfkrankheiten zu Breslau (Dir. Prof. Kümmel)]. 1

II. Untersuchungen über die Lage der Bogengänge des Labyrinthes im Schädel und über die Flüssigkeitsverschiebung in den Bogengängen bei Kopfbewegungen. Von Dr. Tatsusaburo Sarai aus Japan. Mit 4 Abbildungen im Texte 72

III. Über den klonischen Krampf des Musculus tensor veli und die dadurch erzeugten objektiv hörbaren Ohrgeräusche. Von Prof. Dr. Ad. Valentin in Bern. Mit 4 Abbildungen im Texte . 84

IV. Erfahrungen über die Radikaloperation des chronischen Stirnhöhlenempyems nach Killian. Von Privatdozent Dr. E. Eschweiler in Bonn. (Aus der Abteilung für Hals-, Nasen- und Ohrenkranke am Krankenhaus der Barmherzigen Brüder und aus dem St. Johannis-Hospital zu Bonn.) 102

V. Ein Fall von akustisch-optischer Synästhesie (Farbenhören). Von Dr. med. Tatsusaburo Sarai aus Japan. [Aus der Ohren- und Kehlkopfklinik in Rostock.) 130

VI. Herpes der Ohrmuschel mit Neuritis des Nervus facialis. Von Dr. Tatsusaburo Sarai aus Japan. Mit einem Zusatze von O. Körner. (Aus der Ohren- und Kehlkopfklinik in Rostock.) 136

VII. Ein Fall primärer, isolierter Mittelohrtuberkulose. Von Dr. A. Rebbeling, Assistenzarzt. (Aus der Poliklinik für ohrenkranke Kinder in Dresden-Johannstadt. Vorstand: Dr. med. R. Hoffmann.) 138

Literaturbericht.

Bericht über die Leistungen und Fortschritte auf dem Gebiete der Ohrenheilkunde, der Rhinologie und der übrigen Grenzgebiete im dritten Quartal des Jahres 1903. Zusammengestellt von Prof. Dr. Arthur Hartmann in Berlin 141

Gesellschaftsberichte.

Bericht über die Verhandlungen der Berliner otologischen Gesellschaft. Von Dr. Max Leichtentritt 203

Besprechungen.

Werner Spaltenholz, Handatlas der Anatomie des Menschen. 3 Bde. Besprochen von Prof. Dr. O. Körner in Rostock 206

Fach- und Personalnachrichten 208

Berichtigung 208

Die „Zeitschrift für Ohrenheilkunde, herausgegeben von H. Knapp, O. Körner, Arthur Hartmann und U. Pritchard“ enthält nur Original-Aufsätze und Original-Referate; ein Wiederabdruck ist desshalb gesetzlich unerlaubt.

Druck von Carl Ritter in Wiesbaden.

ZEITSCHRIFT

FÜR

OHRENHEILKUNDE

MIT BESONDERER BERÜCKSICHTIGUNG

DER

RHINOLOGIE UND DER ÜBRIGEN GRENZGEBIETE

IN DEUTSCHER UND ENGLISCHER SPRACHE

HERAUSGEGEBEN VON

Prof. Dr. H. KNAPP in New York
Prof. Dr. O. KÖRNER in Rostock
Prof. Dr. ARTHUR HARTMANN in Berlin
Prof. Dr. U. PRITCHARD in London.

BOSTON MEDICAL LIBRARY MAY 5 1904

XLVI. BAND. DRITTES HEFT.

Ausgegeben im März 1904.

Mit 4 Tafeln und 7 Abbildungen im Texte.

WIESBADEN.
VERLAG VON J. F. BERGMANN.
1904.

Die Zeitschrift erscheint in Bänden (von 4 Heften) à 16 Mark.

Der letzte Band enthielt Originalarbeiten von:

Prof. Dr. F. Bezold in München,
Dr. Boenninghaus in Breslau,
Privatdoc. Dr. Gustav Brühl in Berlin,
Dr. Eitelberg in Wien,
Dr. R. Freytag in Magdeburg,
Prof. Dr. Gerber in Königsberg,
Dr. Hammerschlag in Wien,
Dr. Hölscher in Ulm,
Prof. Dr. O. Körner in Rostock,
Dr. E. Nawratzki in Berlin,
Dr. Quix in Utrecht,
Dr. P. Rudloff in Wiesbaden,
Dr. T. Sarai in Rostock,
Dr. Sokolowsky in Königsburg,
Dr. Streit in Königsberg,
Dr. Suckstorff in Rostock,
Prof. Dr. Takabatake in Nagasaki,
Dr. Voss in Riga,
Dr. O. Zarniko in Hamburg,
Dr. Zimmermann in Dresden,
Dr. A. von Zur-Mühlen in Riga.

Mitarbeiter der Berichte waren:

Dr. Boenninghaus in Breslau,
Oberstabsarzt Dr. Brandt in Strassburg,
Privatdoc. Dr. Gustav Brühl in Berlin,
Dr. Arthur Cheatle in London,
Dr. Clemens in New York,
Prof. Dr. A. Denker in Erlangen,
Privatdoc. Dr. Dreyfuss in Strassburg,
Privatdocent Dr. Eschweiler in Bonn,
Dr. Walter Hänel in Dresden,
Prof. Dr. Arthur Hartmann in Berlin,
Dr. Hauptmann in Cassel,
Prof. Dr. Hinsberg in Breslau,
Dr. Kenefick in New York,
Prof. Dr. Hermann Knapp in New York,
Dr. Arnold Knapp in New York,
Prof. Dr. Körner in Rostock,
Dr. Leichtentritt in Berlin,
Dr. Jörgen Möller in Kopenhagen,
Hofrat Dr. Müller in Stuttgart,
Dr. Noltenius in Bremen,
Privatdoc. Dr. Oppikofer in Basel,
Docent Dr. Piffl in Prag,
Dr. Rau in Stuttgart,
Dr. E. Rimini in Triest,
Dr. Röpke in Solingen,
Dr. Sacher in Petersburg,
Privatdoc. Dr. Schäfer in Berlin,
Dr. A. Scheibe in München,
Dr. Toeplitz in New York,
Privatdocent Dr. Wanner in München,
Dr. Zarniko in Hamburg,
Dr. G. Zimmermann in Dresden.

Die geehrten Herren Collegen werden gebeten, Originalbeiträge für die Zeitschrift an Professor Dr. **Körner** in Rostock, ferner — für die Berichte — Separatabdrücke, Jahresberichte, Brochüren, überhaupt alle einschlägigen Publikationen an Professor Dr. **Arthur Hartmann**, Berlin NW., Roonstrasse 8, einsenden zu wollen.

Die rasche Publikation der betr. wissenschaftlichen Arbeiten ist durch das regelmässige Erscheinen der Zeitschrift den Herren Mitarbeitern gesichert.

Die Redaction.

Verlag von J. F. BERGMANN in Wiesbaden.

Die infectiös-eiterigen Erkrankungen des Gehirns und Rückenmarks

Meningitis, Hirnabscess, Infectiöse Sinusthrombose.

Von

William Macewen, M. D.

Autorisirte deutsche Uebersetzung von

Dr. **Paul Rudloff,**
Ohrenarzt in Wiesbaden.

Mit zahlreichen Abbildungen. — Preis: M. 16.—.

Auszug aus dem Inhaltsverzeichniss:

Kap. I. **Chirurgische Anatomie.** — **Das Schläfenbein.** — Kap. II. **Pathologie des Hirnabscesses und der Meningitis.** — Kap. III. **Symptome des Hirnabscesses.** — Kap. IV. **Thrombose der intracraniellen Blutleiter.** — Kap. V. **Behandlung.** — Kap. VI. **Resultate.**

Auszug aus Besprechungen:

. . . . Dieses vortreffliche Buch habe ich schon nach dem Erscheinen des englischen Originals in dieser Zeitschrift, Bd. XXVI, S. 89—93, eingehend besprochen. Ohne nochmals auf seinen reichen Inhalt zurückzukommen, möchte ich von Neuem hervorheben, dass es vorzugsweise die reichen eigenen Erfahrungen und Anschauungen des Verfassers enthält. Die Uebersetzung ist ganz vortrefflich, wörtlich genau und dabei angenehm und fliessend zu lesen. Erfreulich ist die Beifügung eines Sach- und Autoren-Registers, das dem Originale fehlt. *Zeitschrift f. Ohrenheilkunde.*

. . . . There is no book recently issued from the British press more deserving of a world-wide circulation than Professor Macewen's great work upon the infective purulent diseases of the brain and spinal cord. Our readers will be pleased to know that a length an authorised German edition containing all the original illustrations has been published by Dr. Rudloff of Wiesbaden. . . . , *Review from Glasgow Medical-Journal.*

. . . . Dem Uebersetzer sind wir zu Dank verpflichtet, dass er das Werk, welches einen selten grossen Erfahrungsschatz auf dem Gebiet der Behandlung ' ' akranieller Eiterungen birgt, einem grösseren deutschen Leserkreis erschlossen *Centralblatt f. Innere Medicin.*

R. hat sich durch Verdeutschung des originalen und originellen Werkes itig den Dank der deutschen Chirurgen gesichert.
Monatsschrift f. Unfallheilkunde.

INHALT.

Seite

Originalarbeiten.

XII. Otitische Gehirnleiden. Mitteilungen aus der Ohren- und Kehlkopfabteilung des Reichshospitals in Kristiania. 1. Der otitische Hirnabscess. Von Professor V. Uchermann in Kristiania . 303

XIII. Über den angeblich zyklischen Verlauf der akuten Paukenhöhlenentzündung. Von O. Körner. Mit 1 Textabbildung. (Aus der Ohren- und Kehlkopfklinik der Universität Rostock.) . . 369

XIV. Zur Kasuistik der objektiven Ohrgeräusche. Von Dr. Curt Friedman, Assistent der Klinik. (Aus der Poliklinik des Herrn Prof. B. Baginsky.) 373

XV. Bestimmung der Gehörschärfe in Mikro-Millimetern. Von Dr. Struyken in Breda Mit 7 Figuren im Text und 2 Figuren auf Tafel X/XI 378

XVI. Ansiedelung von Aspergillus fumigatus in beiden Nasenhöhlen bei Ozäna. Von Dr. Richard Deile in Leipzig. (Aus dem pathologischen Institut der Universität Leipzig. Direktor: Geheimrat Prof. Dr. Marchand.) 386

Fachnachrichten 401

Die „Zeitschrift für Ohrenheilkunde, herausgegeben von H. Knapp, O. Körner, Arthur Hartmann und U. Pritchard" enthält nur Original-Aufsätze und Original-Referate; ein Wiederabdruck ist desshalb gesetzlich unerlaubt.

Verlag von J. F. BERGMANN in Wiesbaden.

Otitis media der Säuglinge. Bakteriologische und anatomische Studien. 4°. 40 Tafeln und Text. Von Privatdozent Dr. **H. Preysing** in Leipzig. In Mappe. M. 27.—

Atlas der Anatomie der Stirnhöhle der vorderen Siebbeinzellen und des Ductus nasofrontalis mit erläuterndem Texte und Bemerkungen über Behandlung der Stirnhöhleneiterung. Von Prof. Dr. **Arthur Hartmann** in Berlin. Mit 12 Tafeln in Lichtdruck. M. 16.—

Die eitrigen Erkrankungen des Schläfenbeins. Von Professor Dr. **Otto Körner** in Rostock. M. 7.—

Die otitischen Erkrankungen des Hirns, der Hirnhäute und der Blutleiter. Von Prof. Dr. **O. Körner** in Rostock. Mit einem Vorwort von E. von Bergmann. Dritte vollständig umgearbeitete Auflage. Mit 5 Tafeln und 1 Textabb. M. 7.—

Über die Lage des Mittelohres im Schädel. Von Priv.-Dozent Dr. **Friedrich Müller** in Tübingen. 4°. Mit 17 Taf. M. 28.—

Druck von Carl Ritter in Wiesbaden.

41
252